ROBERTO VECCHIONI

CARLO A. ADAMI

GUIDA PRATICA ALLA TERAPIA MININVASIVA CON TECNICHE ENDOVASCOLARI

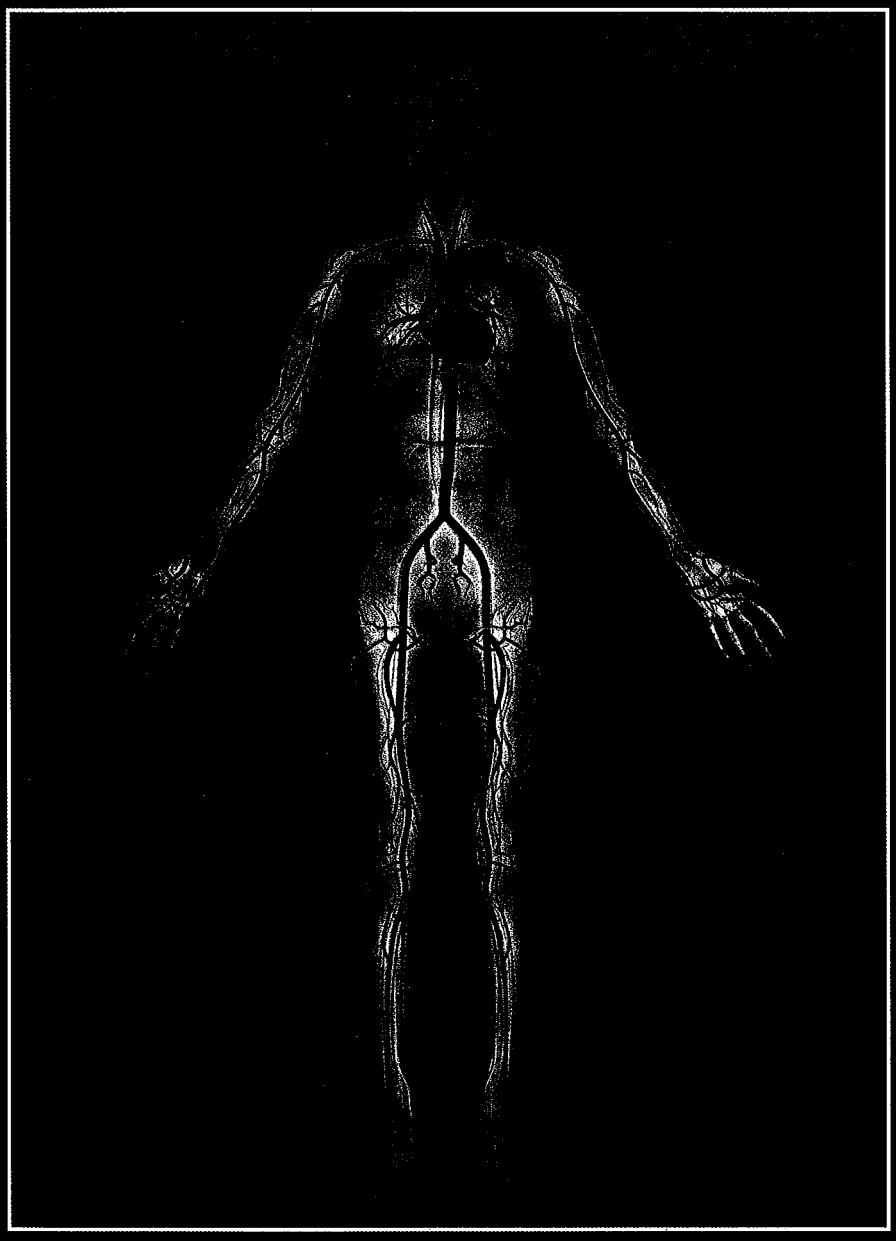

Il Distretto Renale

G. C. Mansueto - C. Procacci - G. Taddei - E. Valvo - L. Gammaro
A. Scuro - O. Olivieri - M. D'Onofrio - G. F. Pistolesi

Il trattamento percutaneo delle affezioni steno-occludenti dell'a. renale ha assunto ruolo sempre più rilevante negli ultimi anni in rapporto agli ottimi risultati conseguiti, sovrapponibili a quelli della Chirurgia Vascolare (CV), ma ottenuti con assai minore invasività[1]. La procedura cardine è rappresentata dall'angioplastica percutanea transluminale dell'a. renale (Percutaneous Transluminal Renal Angioplasty: PTRA), introdotta nella pratica clinica nel 1978 da Grüntzig[2], ma la cui efficacia è stata progressivamente potenziata grazie ai successivi affinamenti tecnologici e procedurali, da ultimo lo "stenting"[3].

In questo lavoro è analizzato il ruolo dell'approccio endovascolare nel trattamento delle affezioni steno-occludenti dell'a.renale, considerando le premesse etio-patologiche, le indicazioni, le diverse problematiche tecniche ed infine i risultati clinici.

Eziologia della Stenosi dell'arteria renale

Molteplici sono le affezioni steno-occludenti dell'arteria renale, ma di gran lunga più frequenti sono l'aterosclerosi e la displasia fibromuscolare. The Cooperative Study Group on Renovascular Hypertension riporta come causa determinante la stenosi dell'a. renale l'aterosclerosi nel 63% dei casi, la displasia fibromuscolare nel 32.4% ed infine altre cause nel 4.6%[4]. Nella serie personale, composta da 222 pazienti sottoposti a PTRA, la lesione steno-occludente era di tipo aterosclerotico nel 64.9% dei casi (144/222), displastica fibromuscolare nel 30.2% (67/222); l'iperplasia mio-intimale in rene trapiantato era presente nel 4.5% dei casi (10/222) ed infine in 1 caso (0.4%) la stenosi era dovuta a compressione ab-estrinseco da briglia fibrosa

1) La **stenosi aterosclerotica** dell'a.renale si riscontra abitualmente tra la quinta e la settima decade di vita. Di regola è localizzata al tronco principale, in corrispondenza dell'ostio e/o del terzo prossimale del vaso. Le lesioni non ostiali sono il 15%-20% e di queste solo il 5% è localizzato nel tratto intermedio o distale del tronco principale dell'a.renale[5]. Frequente è l'associazione di lesioni dall'aorta addominale e degli assi iliaci con conseguente quadro clinico di malattia arteriosa periferica[6]. La stenosi dell'a.renale non si accompagna necessariamente ad ipertensione; il suo riscontro è infatti spesso casuale in corso di angiografia. Studi prospettici angiografici riportano incidenza di stenosi aterosclerotica dell'a.renale nel 14-42% dei pazienti valutati per aneurisma dell'aorta addominale o per arteriopatia obliterante degli arti inferiori[5-6] *(fig. 1)*. In una serie di 1651 pazienti, riportata recentemente da HARDING et al.[7], nei quali è stata espletata oltre al cateterismo cardiaco anche l'aortografia addominale per visualizzare le aa. renali, si è dimo-

fig. 1 - Stenosi aterosclerotica bilaterale dell'a.renale. Aortografia addominale in proiezione frontale. L'a.renale di destra in corrispondenza del terzo prossimale del tronco principale presenta placca aterosclerotica che determina stenosi sub-occludente (freccia). In corrispondenza dell'ostio dell'a.renale di sinistra è presente grossolana placca ateromasica che determina stenosi severa (freccia), con dilatazione post-stenotica (pallino pieno). L'aorta addominale appare ectasica.

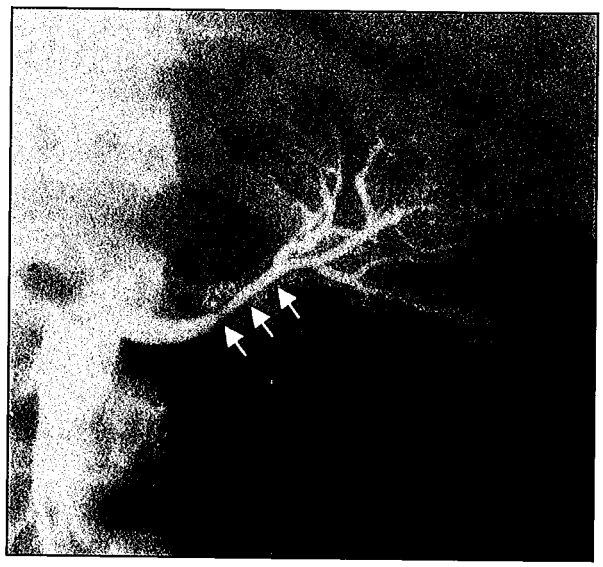

fig. 2 - Displasia fibromuscolare: fibroplasia dell'intima. Angiografia selettiva in proiezione frontale: l'a.renale di sinistra al terzo distale presenta stenosi concentrica con uniforme riduzione di calibro del tratto a valle (frecce). Bene evidente esile circolo collaterale (pallini vuoti).

strata la presenza di stenosi aterosclerotica dell'a.renale nel 30% dei casi; la metà di questi (15%) presentava stenosi maggiore del 50% ma di essi solo il 53% era iperteso. Negli studi che riportano dati di prevalenza della stenosi aterosclerotica dell'a.renale la incidenza di bilateralità varia dal 29% al 66%[5-8]. RIMMER et al. riportano metanalisi di 5 serie in cui su 549 osservazioni di stenosi dell'a renale era presente stenosi controlaterale in 252 osservazioni (46%)[9]. Da sottolineare che quando la lesione ateromatosa determina una stenosi pari al 75% del lume dell'a. renale nel 12%-40% dei casi si ha progressione sino all'occlusione in 1 anno[10-11].

2) La **displasia fibromuscolare** (DFM) dell'arteria renale si riscontra abitualmente tra la seconda e la quinta decade di vita, interessa prevalentemente il sesso femminile; il rapporto di incidenza femmina-maschio è approssimativamente 4:1. La displasia fibromuscolare, a differenza dell'aterosclerosi, raramente coinvolge l'ostio od il terzo prossimale dell'a.renale, localizzandosi elettivamente al terzo medio od al terzo distale del vaso; non è infrequente il coinvolgimento delle diramazioni secondarie[4]. In circa il 40% -70% dei casi la lesione è bilaterale; quando monolaterale è più frequentemente interessata l'a.renale di destra[12]. La malattia può interessare anche altri rami viscerali. È segnalata associazione tra displasia fibromuscolare dell'a. renale e aneurismi cerebrali. La displasia fibromuscolare non è necessariamente legata all'ipertensione arteriosa, dal momento che, nella popolazione normotesa, la stenosi da DFM dell'a.renale si riscontra con incidenza compresa tra il 4%-6%. L'evoluzione verso l'occlusione completa della stenosi da DFM è evenienza possibile, ma rara[8-12]. Mc CORMAK et al. hanno distinto 6 tipi principali di lesione da DFM correlando gli aspetti angiografici a quelli istologici[13].

a) La *fibroplasia dell'intima* è caratterizzata da ispessimento fibroso settoriale della tunica intima che si manifesta all'angiografia come stenosi anulare o tubulare solitamente di un lungo tratto dell'a.renale (*fig. 2*). La fibroplasia dell'intima rappresenta l'1% delle forme di DFM.

b) La *dissezione della media* è conseguente ad accumulo di collagene nel contesto del-

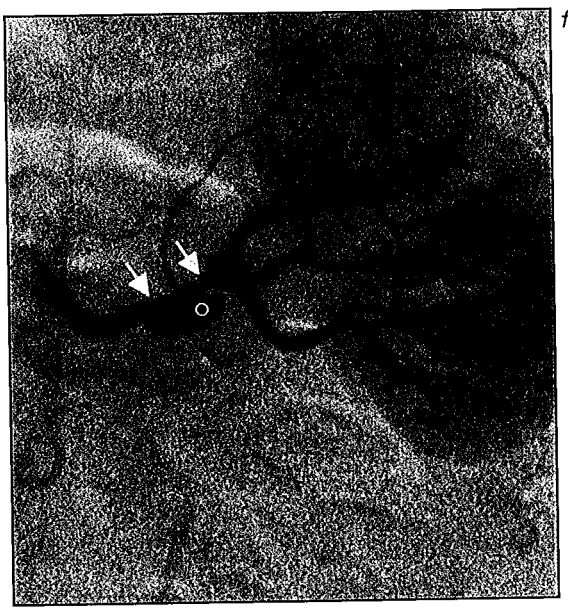

fig. 3A

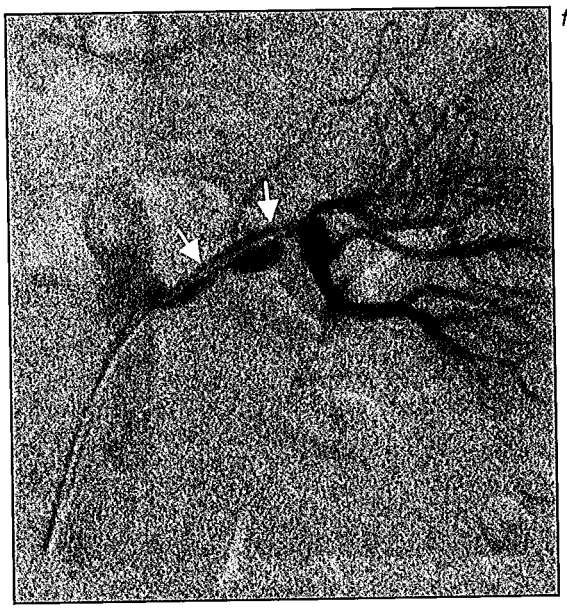

fig. 3B

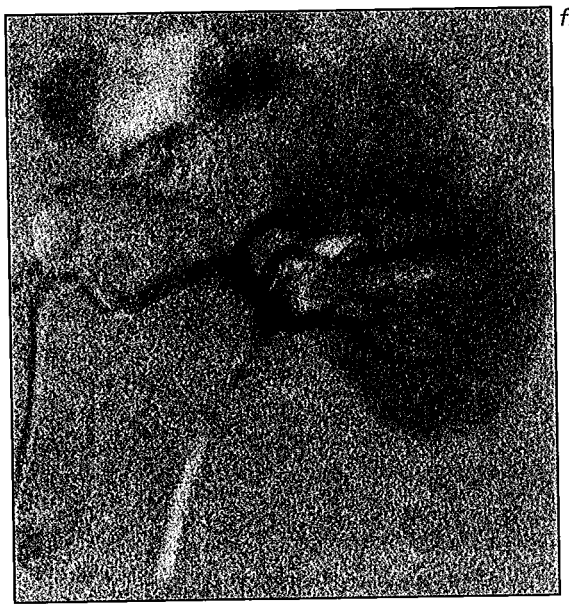

fig. 3C

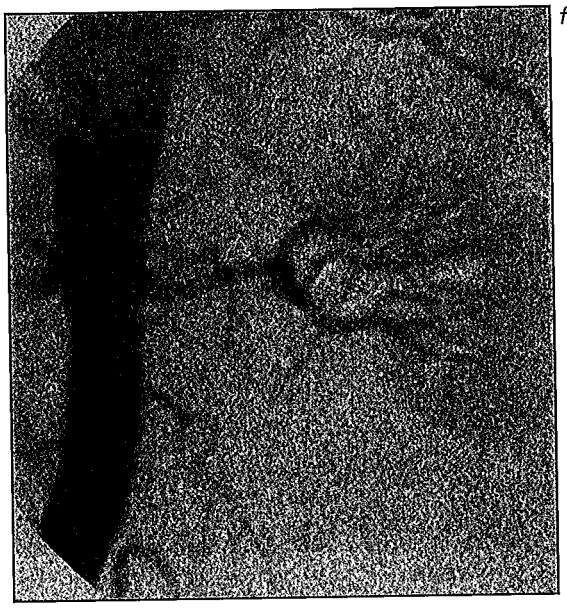

fig. 3D

Fig.3A/B/C/D. Displasia fibromuscolare: dissezione della media trattata con procedura endovascolare. A) L'angiografia selettiva in proiezione obliqua posteriore destra dimostra al terzo distale dell'a. renale di sinistra stenosi lunga (frecce), che nella porzione prossimale comunica attraverso ampio colletto con aneurisma dissecante (pallino vuoto). B) Posizionamento di "covered-stent" (frecce) in corrispondenza del colletto dell'aneurisma. C) L'angiografia selettiva in proiezione obliqua posteriore destra dopo la dilatazione del "covered-stent" dimostra l'esclusione dell'aneurisma ed il completo ripristino della pervietà del lume vasale. D) Il successivo controllo dopo la rimozione del catetere guida dimostra la completa normalizzazione di calibro dell'a.renale.

la lamina elastica interna, associato a fibroplasia dell'intima e degenerazione della tunica media. A tali alterazioni può conseguire la rottura dell'intima e la formazione di aneurisma dissecante (*fig. 3A*). La dissezione della media rappresenta il 5% - 10% delle forme di DFM.

c) L'*iperplasia della media* è caratterizzata da alterazione iperplastica della componente muscolare e fibrosa della media. Quando non complicata dalla dissezione, la lesione si manifesta all'angiografia come stenosi breve o tubulare localizzata al terzo medio o distale del tronco principale dell'a.renale (*fig. 4A*). L'iperplasia della media rappresenta il 5% - 15% delle forme di DFM.

d) La *fibroplasia della media con aneurismi* è caratterizzata dall'alternanza di brevi segmenti vasali stenotici, dovuti all'ispessi-

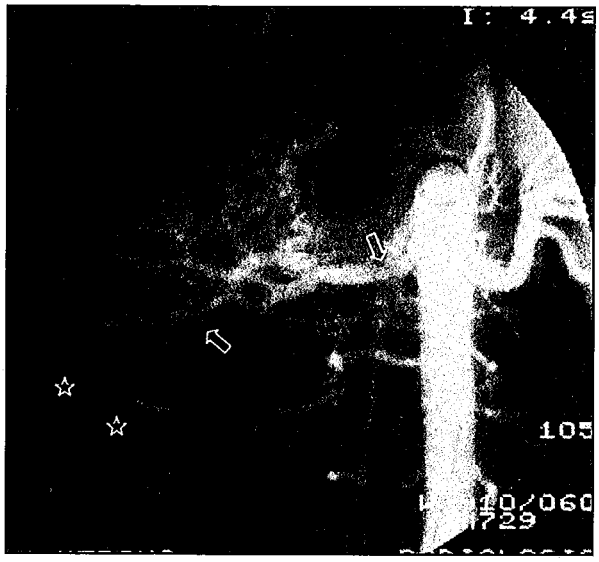

Fig.4A

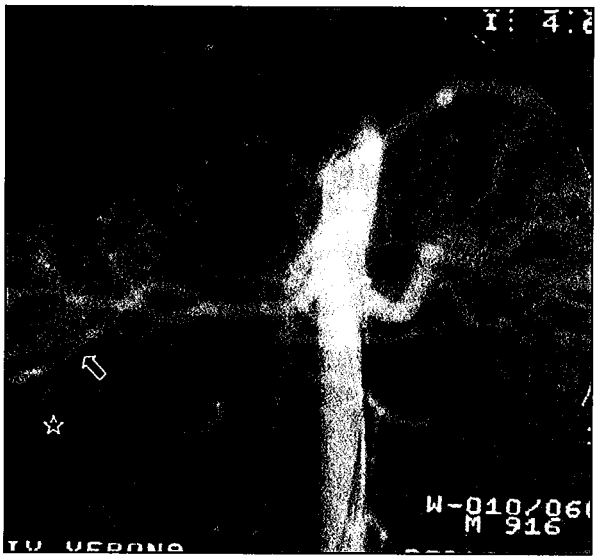

Fig.4B

Fig.4A/B. Displasia fibromuscolare: iperplasia della media trattata con PTRA. A) L'aortografia in proiezione frontale dimostra breve stenosi concentrica (freccia) con dilatazione post-stenotica dell'a. renale destra al terzo medio. La parziale rivascolarizzazione del polo inferiore del rene (asterischi) avviene attraverso circolo collaterale che mediante l'a.surrenalica inferiore e le arteriole capsulari rivascolarizza il corrispondente ramo segmentario (freccia) B) Il controllo dopo PTRA dimostra completa regolarizzazione del lume dell'a.renale; all'annullamento del gradiente pressorio transstenotico consegue la scomparsa del circolo collaterale e l'opacizzazione completa e sincrona del ramo segmentario (freccia) per il polo inferiore (asterisco).

Fig.5A

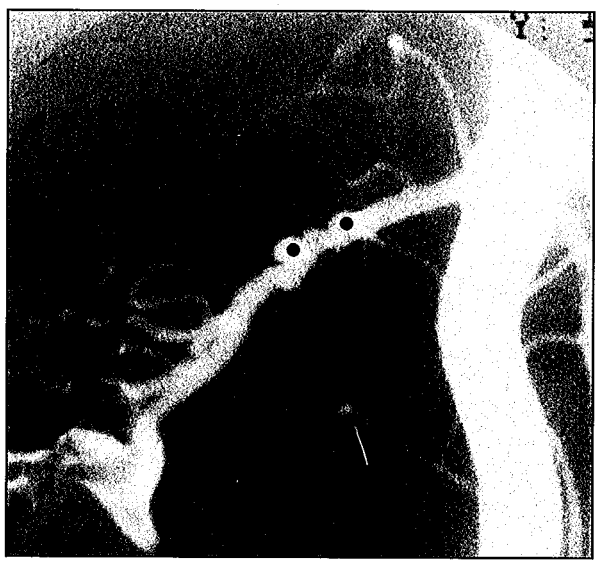

fig. 5B

fig. 5A/B - Displasia fibromuscolare: fibroplasia della media con aneurismi. A) Nell'aortografia in proiezione obliqua posteriore sinistra l'a. renale di destra presenta al terzo distale irregolarità dei profili con brevissimi segmenti stenotici alternati a segmenti dilatati con quadro angiografico a "collana di perle" (frecce), B) l'ingrandimento evidenzia meglio le ectasie aneurismatiche (pallini pieni)

mento e fibrosi della tunica media, e di altri dilatati a seguito dell'assottigliamento della tunica media. Ne consegue il tipico quadro angiografico a "collana di perle" (*fig. 5*). Questa lesione di regola è localizzata nel secondo o nel terzo distale del tronco principale dell'a.renale dove si alternano segmenti stenotici a tratti ectasici o francamente aneurismatici. La lesione, a differenza delle altre forme di displasia fibromuscolare, è relativamente stabile e raramente progredisce dopo i 40 anni.

fig. 6A

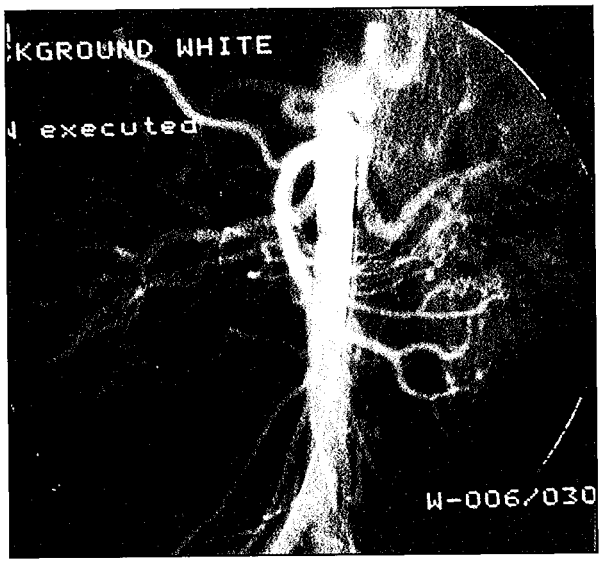

fig. 6B

Fig.6A/B. Displasia fibromuscolare: fibroplasia della media sottoavventiziale trattata con PTRA. A) L'angiografia selettiva in proiezione obliqua posteriore sinistra evidenzia al terzo medio dell'a. renale destra lungo segmento stenotico con aspetto angiografico a "grano di frumento". B) Nell'aortografia frontale dopo PTRA si registra completa regolarizzazione del lume dell'a.renale.

La fibroplasia della media con aneurismi rappresenta il 60% - 70% delle forme di DFM.

e) La *fibroplasia della media sottoavventiziale* è caratterizzata dall'alternanza di brevi segmenti di tunica media ispessita che determinano stenosi di lunghezza variabile, anche brevissima, intervallati a zone solo apparentemente dilatate ma in realtà di calibro regolare. Il conseguente tipico quadro angiografico "a grano di frumento" riflette l'alternarsi di brevi zone anulari separate da segmenti dilatati ma con calibro inferiore a quello dell'a.renale indenne (*fig. 6A*). La fibroplasia della media sottoavventiziale rappresenta il 15% - 20% delle forme di DFM.

f) La *fibroplasia avventiziale peri-arteriosa* è caratterizzata da ispessimento fibroso dell'avventizia con formazione di stenosi tubulare in corrispondenza del secondo e terzo distale del tronco principale dell'a.renale (*fig. 7A*). La fibroplasia avventiziale peri-arteriosa è forma rara di DFM con frequenza inferiore all'1%.

3) Tra le **cause rare** di stenosi dell'arteria renale sono da ricordare le affezioni proprie dell'a.renale e le compressioni ab-estrinseco.

a) Le *affezioni intrinseche* dell'a.renale comprendono la stenosi in pazienti affetti da neurofibromatosi, l'arterite di TAKAYASU, la dissezione aorto-renale, la stenosi congenita dell'aorta (*fig. 8A*), gli esiti cicatriziali da trauma, il danno da irradiazione ed infine la stenosi da iperplasia intimale in rene trapiantato[12] (*fig. 9A*).

b) Le *compressioni ab-estrinseco* dell'a.renale comprendono la compressione da banda fibrosa, quella da tumore renale ed il coinvolgimento dell'a.renale nella fibrosi retroperitoneale[12].

Significato clinico della stensosi dell'arteria renale

La stenosi dell'a.renale può essere causa di ipertensione arteriosa secondo i meccanismi fisiopatologici identificati da GOLDBLATT nel 1934; inoltre, quando bilaterale od unica in paziente mono-rene, può essere responsabile di insufficienza renale cronica evolutiva[5].

1) L'***ipertensione nefro-vascolare*** (INV) è definita come ipertensione arteriosa determinata da lesione steno-occludente dell'a.renale o di una delle sue diramazioni. È fondamentale tuttavia, anche dal punto di vista cli-

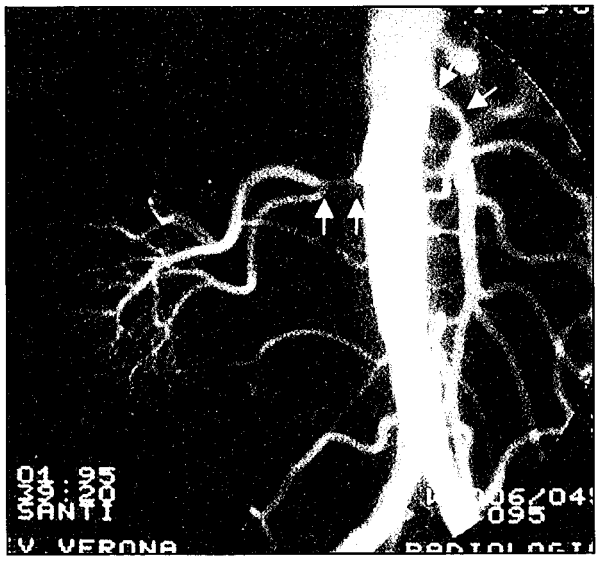

Fig.7A

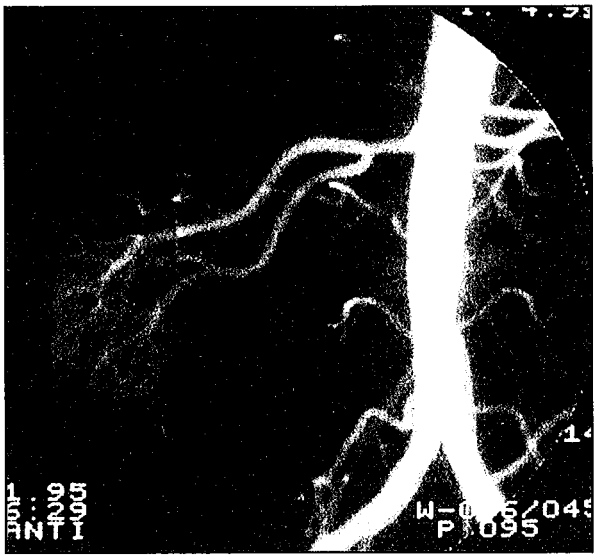

fig. 7B

Fig.7A/B. Displasia fibromuscolare: fibroplasia avventiziale peri-arteriosa trattata con PTRA. A) L'aortografia in proiezione obliqua posteriore sinistra dimostra stenosi tubulare a profili regolari (frecce) dell'a.renale destra il cui tronco principale appare assai breve. L'a. mesenterica superiore all'ostio presenta stenosi con identiche caratteristiche (frecce). B) l'aortografia frontale dopo PTRA fa rilevare completa regolarizzazione del lume dell'a.renale.

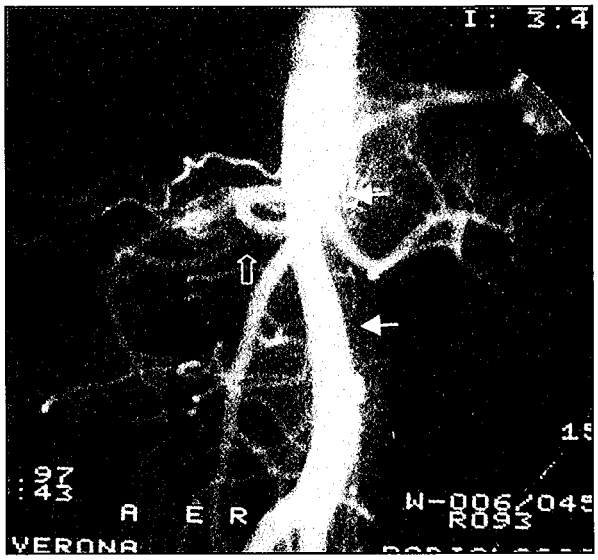

Fig.8A

fig. 8B

Fig.8A/B/C. Stenosi congenita dell'aorta addominale. A) L'aortografia addominale in proiezione frontale evidenzia stenosi lunga dell'aorta addominale all'altezza dell'origine delle arterie renali (frecce piene). L'a. renale di sinistra è regolare; mentre quella di destra è visibile solo al suo terzo distale immediatamente a monte della sua suddivisione nei rami ventrale e dorsale (freccia vuota). B) La prima arteria lombare di destra (pallini neri), cateterizzata selettivamente, rivascolarizza l'a. renale. C) L'aortografia in proiezione frontale dopo intervento chirurgico di by-pass aorto-renale (frecce) dimostra regolare pervietà delle anastomosi prossimale aortica e distale sul ramo ventrale dell'a.renale. Il rene destro ha regolari morfologia e dimensioni.

nico, sottolineare che la stenosi dell'arteria renale per causare INV deve essere emodinamicamente significativa, cioè a dire pari al 60%-65% del calibro del lume. Solo in questa evenienza la caduta del flusso ematico a valle della stenosi è in grado di provocare l'aumento della pressione arteriosa, attraverso l'attivazione del Sistema Renina-Angiotensina (SRA)[8]. Per poter meglio comprendere i meccanismi fisiopatologici dell'INV è utile rifarsi brevemente

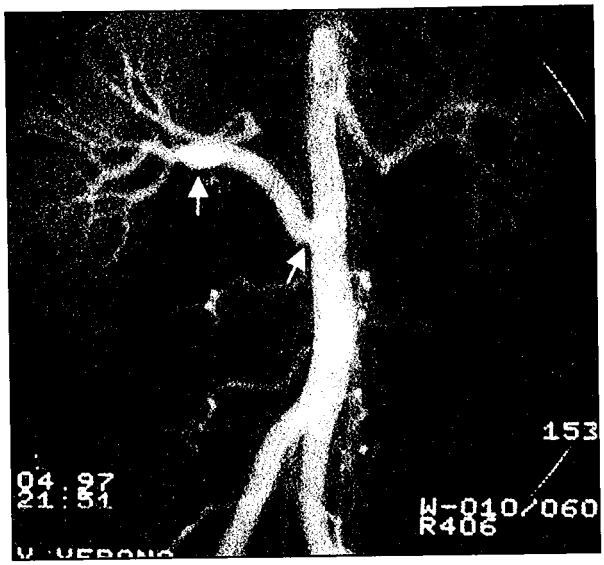

Fig.8C

Fig.9A

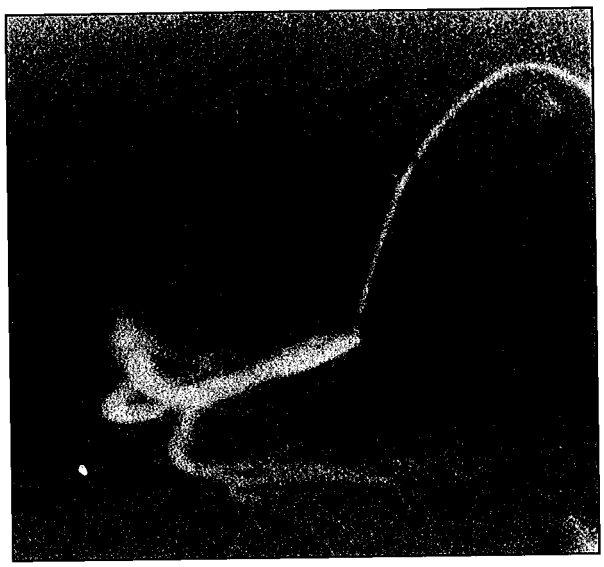

fig. 9B

Fig.9A/B. Stenosi dell'a.renale in rene trapiantato: A) L'angiografia selettiva in proiezione obliqua posteriore destra evidenzia stenosi allungata post-anastomotica di natura iperplastica (frecce) dell'a.renale del rene trapiantato in fossa iliaca destra. B) Il controllo dopo PTRA dimostra la completa regolarizzazione del lume dell'a.renale.

a due modelli sperimentali realizzati su animale. Nel primo modello, la costrizione di un'arteria, corrispondente alla stenosi unilaterale dell'uomo, provoca l'aumento della pressione arteriosa. L'attivazione del SRA, con conseguente vasocostrizione e ritenzione di Na+, è ritenuta responsabile della risposta pressoria. Il ruolo del SRA in questo modello risulta chiaro e determinante per il mantenimento dell'ipertensione arteriosa nella fase iniziale; successivamente la sua importanza diventa minore, dal momento che i danni indotti a livello renale dalla ipertensione rendono quest'ultima irreversibile. L'attivazione del SRA con aumento della secrezione di angiotensina II induce vasocostrizione dell'arteriola efferente il glomerulo con la finalità di conservare il filtrato glomerulare e quindi la funzione emuntoria renale. Pertanto qualora si attui un blocco farmacologico del SRA (con ACEinibitori o con antagonisti recettoriali dell'angiotensina II), si riduce significativamente la filtrazione glomerulare. Questo meccanismo è alla base dello studio scintigrafico con Captopril dei pazienti con sospetta INV[14].

Nel secondo modello sperimentale che prevede la stenosi dell'a.renale in rene unico o la stenosi bilaterale, il ruolo del SRA è minimo, e l'ipertensione è sodio- e volume-dipendente. Pertanto il blocco del SRA ha scarsa influenza sulla pressione arteriosa[5-9]. In questa evenienza la stenosi dell'arteria renale oltre che causa di INV può essere responsabile di insufficienza renale cronica evolutiva.

a) L'*esatta prevalenza* dell' INV nella popolazione generale degli ipertesi non è ancora ben definita; essa è riportata tra 0.2 e 5 %. Il riscontro di INV è sicuramente più frequente nei pazienti con ipertensione arteriosa più grave; infatti, in quelli con ipertensione maligna o accelerata (retinopatia di grado III o IV) è stata riportata una prevalenza del 43%

nei bianchi, e del 7% nei neri[5-8-10]. Non vi è dubbio che nella pratica clinica l'INV è frequentemente misconosciuta, tuttavia la sua bassa prevalenza nella popolazione generale degli ipertesi rende improponibile l'uso estensivo di indagini diagnostiche con finalità di screening[14-15].

b) Gli *elementi clinici* in grado di far sospettare la presenza di INV sono così riassumibili[4-10-15].

α - *Ipertensione grave* con valori di pressione diastolica superiore a 120mm Hg, soprattutto quando refrattaria a triplice terapia farmacologica.

β - *Ipertensione in giovane età*, in particolare nel sesso femminile, in quanto in questi soggetti la displasia fibromuscolare è più comune dell'ipertensione essenziale.

γ - *Ipertensione in presenza di soffi vascolari addominali*, che inducono a sospettare la possibile presenza di stenosi dell'a. renale.

δ - *Ipertensione di recente insorgenza* o repentino peggioramento di quadro ipertensivo in paziente di media età, di sesso maschile, con lesioni aterosclerotiche in altre sedi, come le aa.coronarie o i vasi periferici.

ε - *Ipertensione associata ad insufficienza renale* in particolare quando indotta da terapia con ACE-inibitore.

ι - *Ipertensione maligna* associata a gravi danni alla retina.

η - *Episodi ricorrenti di edema polmonare acuto* in paziente iperteso in assenza di malattia cardiaca severa. Questa evenienza è frequentemente associata a stenosi bilaterale.

c) I *dati ematochimici* non contribuiscono in misura significativa alla diagnosi di INV in quanto sono pochi e non particolarmente specifici[5-8-9-14].

α - Nonostante l'attivazione del SRA, ed il conseguente iperaldosteronismo, la *riduzione della potassiemia*, con valori inferiori a 3.4 mEq/L (v.n.:range 3.5 mEq/L-5.5 mEq/L), non è di frequente riscontro. Nella casistica più numerosa di pazienti con INV, riportata dal Cooperative Study americano, l'ipopotassiemia è stata riscontrata nel 15% dei pazienti.

β - In un certo numero di pazienti con stenosi bilaterale possono essere presenti segni di insufficienza renale con *aumento dell'azotemia e della creatininemia*. Tale rilievo è sempre aspecifico essendo stato osservato, oltre che nel 17% dei pazienti con stenosi aterosclerotica (15%) e fibrodisplasica (2%), anche nel 12% dei pazienti con ipertensione essenziale.

γ - La *proteinuria* non è abituale; quando supera i 500 mg/die è più facilmente conseguenza della completa occlusione dell'arteria renale. Di solito essa scompare dopo intervento di rivascolarizzazione.

d) La sensibilità e la specificità dei *tests diagnostici* è notevolmente influenzata dalla prevalenza della malattia nella popolazione esaminata, oltre che dalla esperienza dei Clinici. Nonostante i meccanismi fisiopatologici della INV siano stati chiariti la realizzazione di tests diagnostici, basati su tali meccanismi, non è stata conseguita[14-16-17].

α - L'*attività reninica plasmatica* (Plasma Renin Activity: PRA) consente di sospettare la presenza di INV nel caso si determini la sua variazione dopo somministrazione e.v. di ACE-inibitore (Captopril). L'aumento abnorme dell' attività reninica plasmatica si riscontra infatti in circa il 75% dei pazienti con INV, mentre solitamente non si verifica in quelli con ipertensione essenziale. Nell'esperienza di alcuni Autori la sensibilità e la specificità di questo test possono raggiungere il 95%; il loro valore medio si aggira intorno al 75% -80%[14].

β - La determinazione della *reninemia nelle vene renali prima e dopo somministrazione di ACE-inibitore* (venous sampling) è stata utilizzata frequentemente in passato, ma purtroppo offre bassa sensibilità e specificità. Il rene ischemico, nonostante la somministrazione di ACE-inibitore continua a secernere renina, mentre il controlaterale è inibito; pertanto una persistente elevata concentrazione di renina nel sangue refluo dal rene ische-

mico consente di diagnosticare la presenza di INV. Nel caso di stenosi bilaterale la diagnosi è assai meno agevole[18-20].

e) L'*imaging* è in grado di fornire informazioni funzionali e/o anatomiche di ciascun rene. Tuttavia, è fondamentale ribadire il concetto che identificare una stenosi dell'a.renale non significa porre automaticamente diagnosi di INV. L'Imaging si è arricchito negli anni di molteplici metodiche in prevalenza tese alla valutazione morfologica delle arterie renali[10-14]. La affidabilità delle stesse, in particolare delle più recenti come TC ed RM, non è stata valutata appieno talché non vi è possibilità al momento attuale di dare precisa indicazione circa la preferenza da accordare ad una od all'altra di esse.

α - La *scintigrafia renale* con ACE-inibitore (Captopril) ha praticamente sostituito la scintigrafia renale classica con 131-I-ippuran o con Tc99m-DPTA, non più espletata in relazione ai relativamente bassi valori di specificità e sensibilità (70-80%)[9]. I valori di sensibilità e specificità della indagine medico-nucleare con Captopril variano dal 90% al 95% a secondo dell'esperienza degli Autori[21-22]. Il razionale di questa indagine si basa sul fatto che in un rene ischemico il flusso plasmatico e il filtrato glomerulare sono fortemente dipendenti dagli effetti dell'angiotensina II sull'arteriola efferente. La somministrazione di ACE-inibitore, che blocca l'attivazione dell'angiotensina II, induce una marcata riduzione del filtrato glomerulare nel rene affetto da stenosi dell'a. renale magnificando la disparità di captazione e dismissione del radionuclide nei confronti del rene controlaterale. Per questo motivo la scintigrafia con Captopril - esame diagnostico non invasivo tra i più utilizzati nella diagnosi di INV da stenosi di una arteria renale - può essere del tutto inattendibile nei casi di stenosi bilaterale dell'a.renale[21].

β - L'*eco-doppler* consente di visualizzare direttamente -in modalità eco-i reni e, in alcuni casi, le aa.renali e di determinare - in modalità Doppler- i parametri di flusso all'interno delle aa.renali[10-14]. La riduzione di calibro a livello del tratto prossimale di un'a.renale può essere ricercata seguendo due approcci diversi.

(i) Identificato il *tronco dell'a.renale*, ciò che si verifica nel 60% dei soggetti, la metodica Doppler consente di misurare la velocità di flusso ematico che, normalmente inferiore -in fase di picco sistolico - a 120cm/sec, supera tale valore in caso di stenosi. All'interno del segmento con calibro ridotto, infatti, la velocità di picco sistolico - allo scopo di mantenere costante la portata - aumenta proporzionalmente al grado di stenosi, così da consentire la stima abbastanza accurata di quest'ultima sulla base del valore velocitometrico. L'esame eco-Doppler non è in grado di riconoscere la presenza di eventuali aa. polari di piccolo calibro e di evidenziare stenosi di rami segmentari. Va tuttavia accennato che la recente introduzione di m.d.c. per Ecografia a base di micro-bolle gassose ha ottimizzato l'indagine, sia aumentando la percentuale di pazienti in cui le aa.renali sono visibili sia consentendo l'identificazione di eventuali arterie sovrannumerarie.

(ii) Ove il tronco delle aa. renali non risulti esplorabile, la metodica eco-Doppler può porre diagnosi di stenosi mediante la valutazione del flusso nei *rami arteriosi intra-parenchimali*, visibili nella totalità dei pazienti. Nei segmenti arteriosi posti a valle di stenosi emodinamicamente significativa si realizza infatti il cosiddetto "pulsus tardus e parvus", caratterizzato - oltre che da riduzione della velocità sistolica- da valori di accelerazione sistolica inferiori alla norma. La soglia di significatività per stenosi a monte viene posta attorno a valori di accelerazione sistolica pari a 300cm /sec^2; in alternativa, sono considerati patologici tempi di accelerazione sistolica superiori a 70msec. La valutazione del flusso arterioso a livello in-

tra-parenchimale è meno attendibile - ai fini della diagnosi di stenosi dell'a.renale- di quella espletata nella sede della stenosi.

γ - L'*angiografia con TC spirale* -di recente introduzione nella pratica clinica - è in grado di visualizzare in maniera ottimale il rene ed i tronchi principali dell'aa.renali[15]. L'esame prevede la realizzazione di fette durante somministrazione di m.d.c., di sottile spessore (3mm), nella sede dell'aa.renali. Successivamente, acquisite le immagini assiali, si procede alla ricostruzione nei diversi piani spaziali dell'aorta e dei rami arteriosi renali. Quest'ultimo procedimento richiede tempi di elaborazione abbastanza lunghi. Per questo motivo, oltre alla necessità di utilizzare notevoli quantità di mezzo di contrasto organoiodato, la metodica non è utilizzata routinariamente. Inoltre la valutazione dell'entità della stenosi non è del tutto precisa in quanto viene talvolta sovrastimata. L identificazione di stenosi in sede di rami segmentari non risulta possibile.

δ - *L'angio-RM* con somministrazione di gadolinio sembra essere al momento attuale la metodica più competitiva nei confronti dell'angiografia nello studio dell'aa.renali (*fig. 10*); la sua validazione clinica necessita tuttavia di conferma da più ampie casistiche. Il costo elevato al momento attuale non rende proponibile questa metodica come esame di routine[15].

ε - L'*angiografia* rimane il gold standard nella diagnosi di stenosi dell'a.renale, anche perché alla fase diagnostica, dimostrata la stenosi, può seguire quella terapeutica[8-14-15]. In passato l'angiografia convenzionale, con ripresa analogica delle immagini utilizzando l'accoppiata schermo/pellicola imponeva l'impiego di elevate dosi di m.d.c. (40ml.-50ml. in bolo) comportando come possibile conseguenza insufficienza renale transitoria. Attualmente con l'impiego della angiografia digitale arteriosa (ADA) con sottrazione di immagine l'incidenza di questa complicanza è diminuita di molto

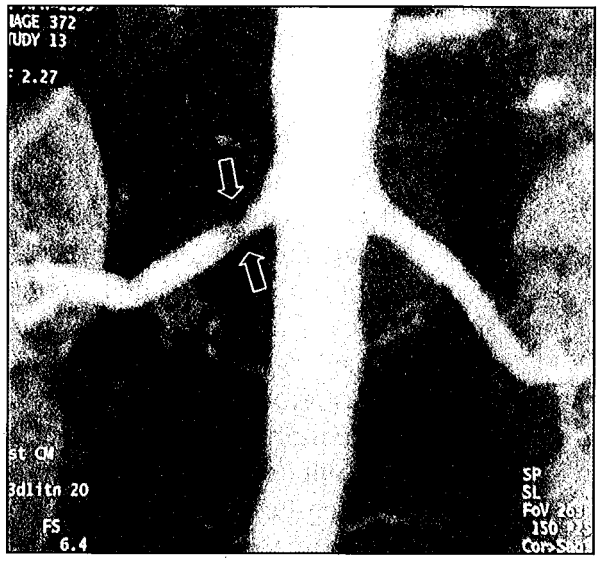

fig. 10 - Stenosi dell'a.renale. L'angio-RM realizzata sul piano coronale dopo somministrazione e.v di gadolinio, evidenzia stenosi concentrica (frecce) dell'a. renale destra al terzo prossimale.L'a. renale sinistra ha calibro regolare.

grazie alla significativa riduzione della quantità di mezzo di contrasto utilizzata.. La iniezione intra-aortica viene realizzata con catetere del calibro di 4F, espletando boli di 15ml.-20ml. Il più delle volte la stenosi è ben identificata con il solo aortogramma frontale, che risulta diagnostico nel caso di stenosi aterosclerotica, che si localizza con maggior frequenza all'ostio od al 1/3 prossimale del tronco principale (*fig. 11A*). La cateterizzazione selettiva dell'arteria, che espone al rischio di dissezione e di occlusione, si rende necessaria allorquando si proceda nella stessa seduta - come è peraltro consigliabile - alla PTRA o allo "stenting". Nei pazienti giovani, se l'aortogramma dimostra normalità del tronco principale delle arterie renali, è imperativo espletare la angiografia selettiva con ingrandimento in più proiezioni per analizzare il decorso delle diramazioni segmentarie dell'a.renale e per ricercare eventuali stenosi correlate a displasia fibro-muscolare[14-15] (*fig.12A*). La dimostrazione angiografica di stenosi dell'a.renale non consente di considerarla automaticamente causa della ipertensione arte-

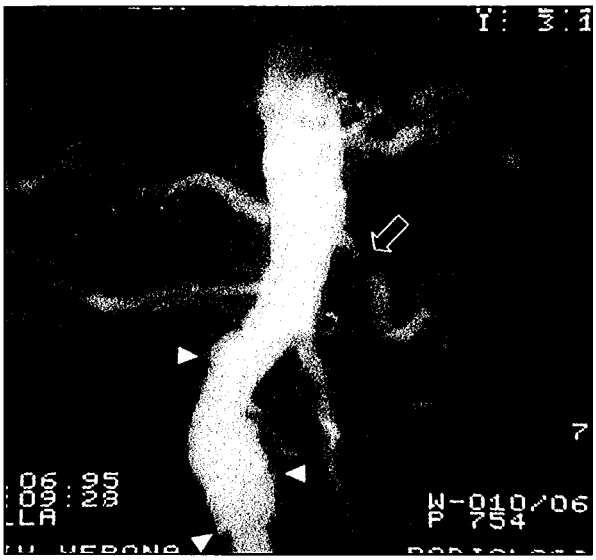

fig. 11A

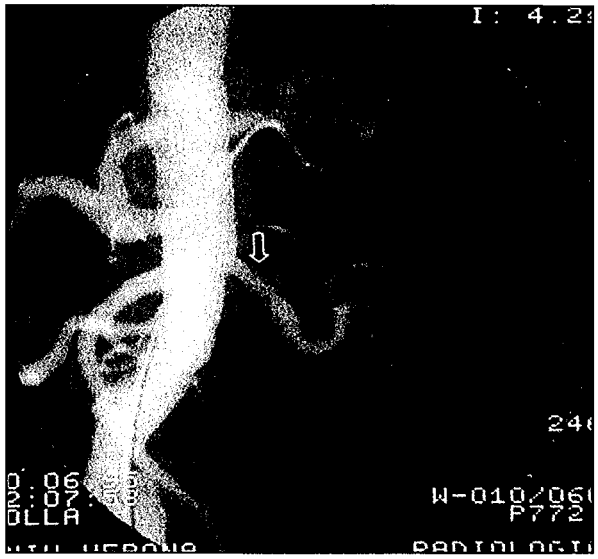

fig. 11C

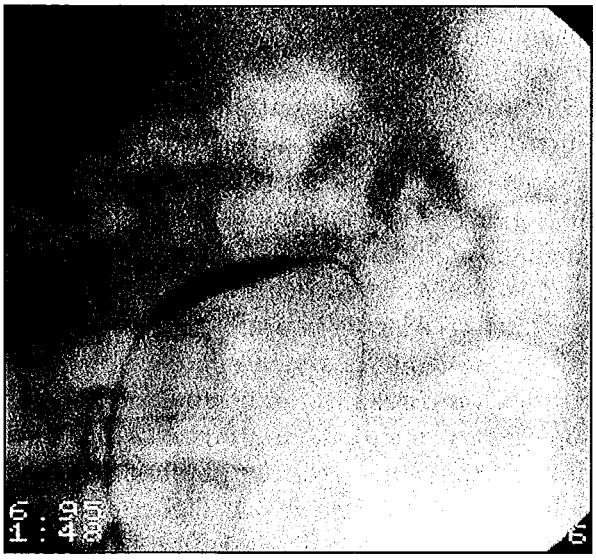

fig. 11B

Fig.11A/B/C - Stenosi aterosclerotica dell'a.renale trattata con PTRA. A) L'aortografia in proiezione frontale dimostra stenosi serrata (freccia vuota) con dilatazione post-stenotica dell'a.renale sinistra al terzo prossimale. L'aorta nel tratto sotto-renale presenta placche aterosclerotiche ulcerate (teste di freccia).B) L'immagine realizzata in corso di fluoroscopia in proiezione frontale evidenzia il palloncino da angioplastica, radiopaco in quanto disteso con m.d.c. diluito, nella sede della lesione. C) L'aortografia in proiezione frontale fa rilevare sottile "flap" (freccia) in sede di dilatazione con regolarizzazione del lume dell'a. renale.

riosa; solo guarigione dopo la dilatazione dell'a.renale permette di confermare tale relazione[4-23]. Tenendo conto della bassa prevalenza dell'INV nella popolazione ipertesa si pone pertanto il problema della selezione dei soggetti da sottoporre ad angiografia. Per alcuni Autori a tale scopo possono e devono essere utilizzati tests diagnostici e/o metodiche di Imaging non invasivo[12-17]. Secondo altri invece in presenza di elementi clinici significativi per INV, è preferibile l'immediato ricorso all'angiografia[8-9-15]. Ulteriore più razionale approccio al problema è utilizzare differente protocollo diagnostico in relazione alla significatività del sospetto clinico. In particolare nel caso di basso sospetto clinico, quando la probabilità di INV è inferiore all'1%, il ricorso a qualsivoglia esame diagnostico non invasivo ed a maggior ragione invasivo non ha alcuna giustificazione[14]. In questa evenienza infatti il valore predittivo positivo dei tests diagnostici e/o dell'imaging non invasivo è troppo basso in rapporto alla alta incidenza di errori di falsa positività. In caso di sospetto clinico moderato, quando la probabilità di INV varia dal 5% al 15%, il ricorso a tests diagnostici e/o metodiche di imaging non invasivo è giustificato in quanto il loro giudizio di negatività è accettabile[14]. Il valore predittivo negativo è superiore al 98%, con specificità e sensibilità del 90%. Di contro il valore predittivo

positivo è superiore al 32%. D'altro canto la loro positività rende altamente probabile la identificazione con angiografia della stenosi dell'a.renale. Quando il sospetto clinico è elevato, talché la probabilità di trovarsi effettivamente di fronte alla INV è superiore al 25%, è preferibile l'immediato ricorso all'angiografia. L'impiego dei tests diagnostici e/o dell'imaging non invasivo non trova giustificazione in quanto la loro negatività non consente comunque di rinunciare all'angiografia[14].

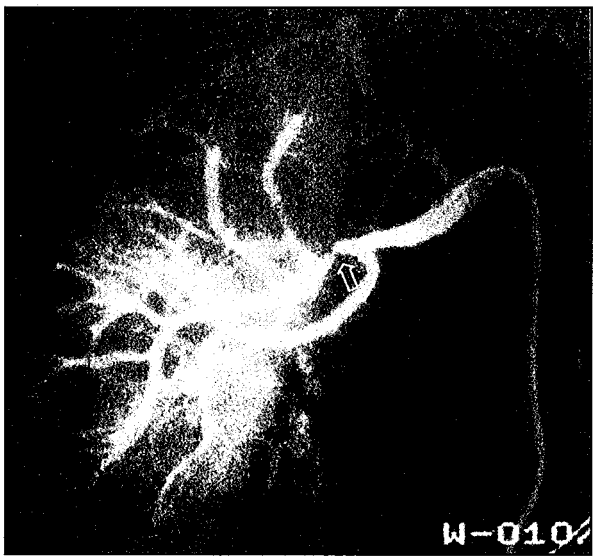

fig. 12A

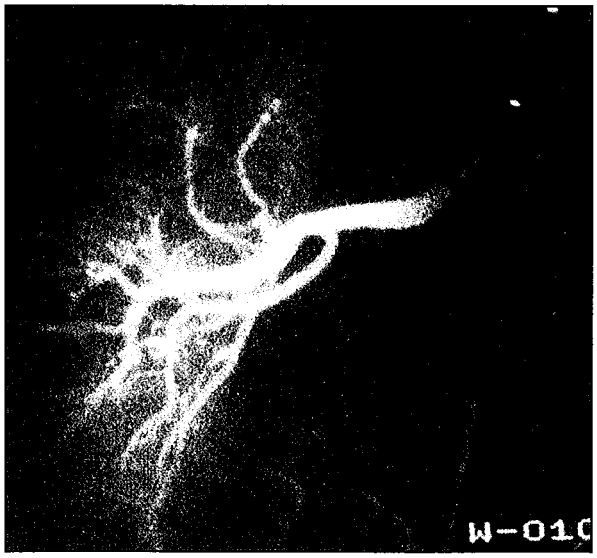

fig. 12B

Fig.12A/B - Displasia fibromuscolare: stenosi di un ramo segmentario trattata con PTRA. A) L'angiografia selettiva in proiezione obliqua posteriore destra dimostra l'a. renale destra di calibro regolare e breve stenosi, concentrica e serrata del suo ramo ventrale (freccia vuota). B) Il controllo dopo PTRA documenta la completa regolarizzazione del lume arterioso.

Indicazioni al trattamento delle lesioni steno-occludenti dell'arteria renale con procedura endovascolare

Nel trattamento della INV la terapia medica di tipo farmacologico può garantire nella maggioranza dei casi il controllo della pressione arteriosa ed il mantenimento della funzionalità del rene non affetto dalla stenosi. Purtroppo, oltre ad essere molto costosa, la terapia farmacologica non è scevra da effetti collaterali e, soprattutto, non impedisce la evoluzione della stenosi verso la completa occlusione con perdita completa della funzionalità del rene interessato[9-24] (*fig. 13A*). Per questo motivo il trattamento di elezione resta la divulsione della lesione steno-occludente, soprattutto se si tiene conto che nell'ambito dell'ipertensione arteriosa quella di origine nefro-vascolare è suscettibile di guarigione soprattutto se dovuta a displasia fibromuscolare (*fig. 13B*). Sul piano clinico il ricorso alla procedura endovascolare è giustificato nel caso di stenosi severa monolaterale (superiore al 70%) al fine di normalizzare i valori pressori10, 15; il trattamento nel caso di stenosi bilaterale od in rene unico ha soprattutto l'obiettivo di preservare la funzionalità renale[5-9-24].

Stabilita la opportunità clinica del ricorso alla procedura endovascolare bisogna verificare le condizioni anatomiche per il suo espletamento. Al riguardo la S.C.V.I.R. (Society of Cardiovascular and Interventional Radiology) e la A.H.A. (American Heart Association) hanno da tempo suddiviso le lesioni steno-occludenti dell'a.renale in quattro categorie anatomiche per le quali sono proponibili differenti soluzioni terapeutiche[25-26].

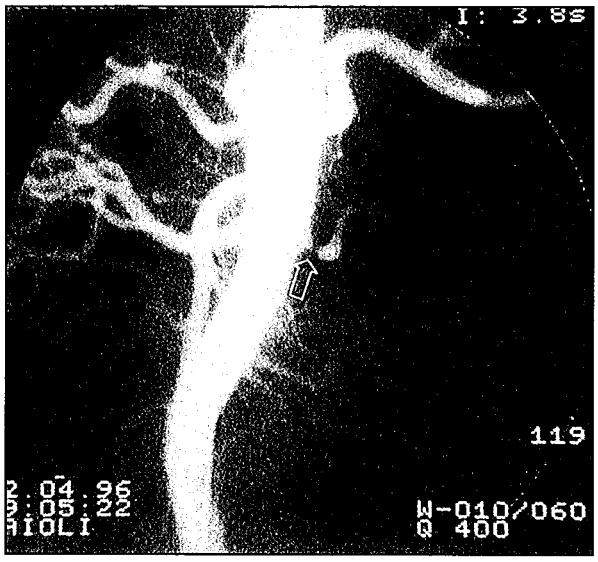

fig. 13A

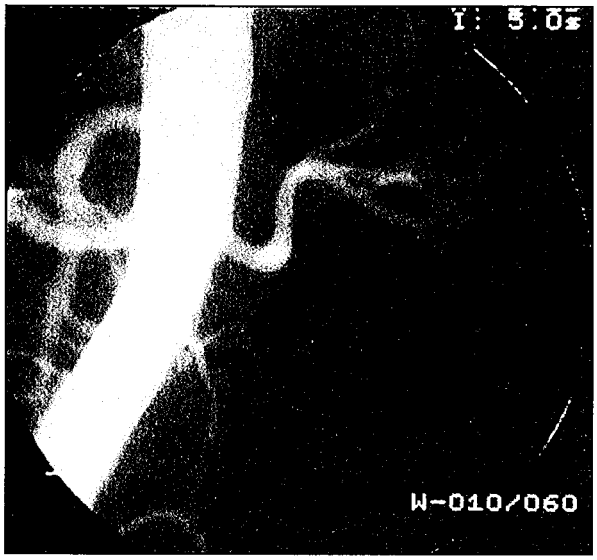

fig. 13B

fig.13A/B Displasia fibromuscolare: iperplasia della media trattata con PTRA. A) L'aortografia in proiezione obliqua posteriore destra evidenzia stenosi sub-occludente dell'a. renale sinistra (freccia) al terzo prossimale; l'opacizzazione del rene avviene in tempo rallentato. B) Il controllo dopo PTRA conferma la completa regolarizzazione del lume dell'a.renale con opacizzazione delle diramazione segmentarie che si distribuiscono al rene che appare ridotto di volume.

1) Le lesioni di **prima categoria**, per le quali la PTRA costituisce procedura di scelta in relazione all'elevato tasso di successo anatomico e clinico, sono la stenosi da DFM (*fig.4*), quella in rene trapiantato (*fig. 9*) ed alcune forme di stenosi aterosclerotica. In particolare appartengono a questo gruppo le stenosi monolaterali brevi (<3cm), che non coinvolgono l'ostio (*fig. 14*).

2) Le lesioni di **seconda categoria** si giovano del trattamento con PTRA, che garantisce elevato tasso di successo anatomico e significativo miglioramento clinico. Appartengono a questo gruppo le stenosi aterosclerotiche bilaterali che non coinvolgono l'ostio, le stenosi anastomotiche e non anastomotiche insorte dopo by-pass aorto-renale ed infine le stenosi associate ad insufficienza renale cronica (*fig. 15*), ma con creatininemia inferiore a 3mg/dl (265mol/L).

3) Le lesioni di **terza categoria** possono essere trattate con procedura endovascolare in quanto associando alla PTRA il posizionamento di "stent" si hanno risultati anatomo-clinici sovrapponibili a quelli ottenibili con le procedure chirurgiche. A questa categoria appartengono le stenosi aterosclerotiche che coinvolgono l'ostio dell'a.renale (*fig. 16*), le stenosi del terzo prossimale dell'a.renale da neurofibromatosi, da arterite di Takayasu e da coartazione dell'aorta addominale (*fig. 8B*) Vi fanno infine parte le stenosi monolaterali associate ad insufficienza renale cronica con creatininemia maggiore di 3mg/dl (265mol/L) e le occlusioni dell'a.renale (*fig. 17*).

4) Le lesioni di **quarta categoria** sono quelle associate a grave malattia vascolare diffusa. La procedura endovascolare ha ruolo limitato in rapporto alle scarse possibilità di successo anatomico a lungo termine se comparato con le procedure chirurgiche. La procedura endovascolare può avere giustificazione unicamente in presenza di elevato rischio operatorio o quando il trattamento chirurgico non sia tecnicamente effettuabile. Appartengono a questa categoria la stenosi dell'a.renale ad origine da aorta aneurismatica (*fig. 18*) od associata ad aneurisma dell'a.renale (*fig. 19*).

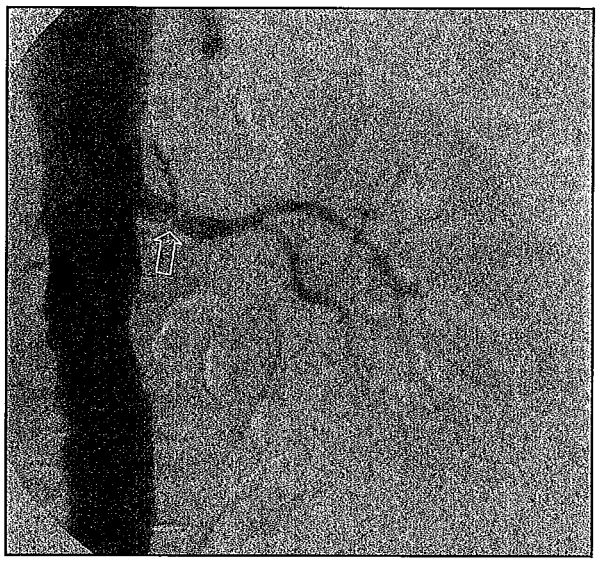

fig. 14A

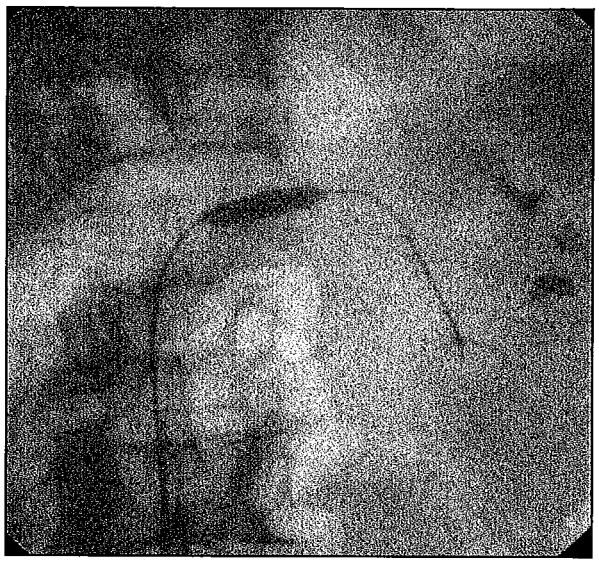

fig. 14B

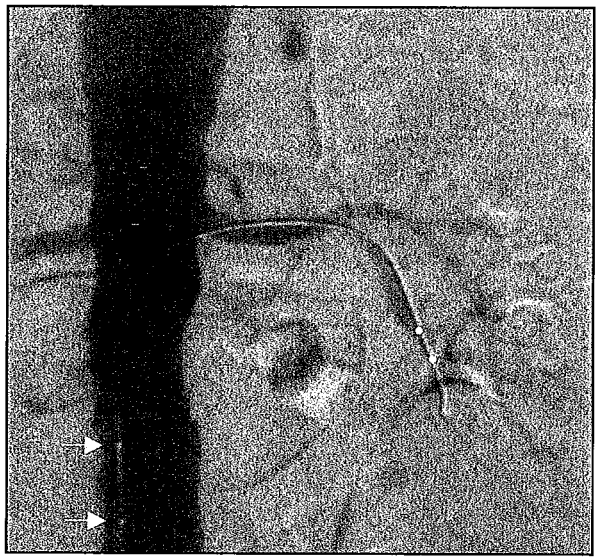

fig. 14C

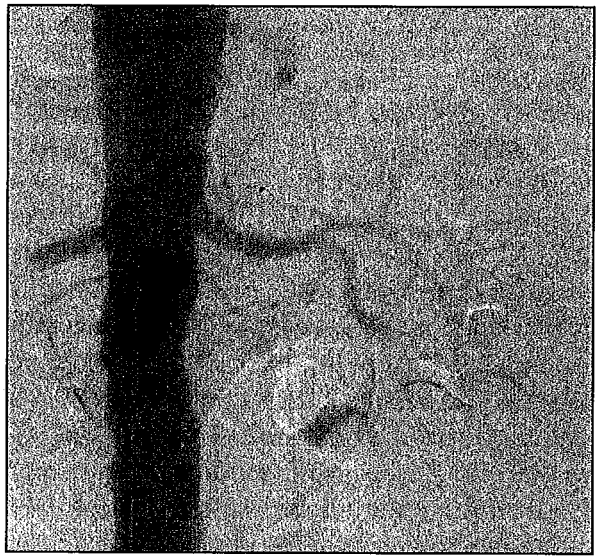

fig. 14D

fig. 14E

fig.14A/B/C/D/E - Stenosi aterosclerotica dell'a.renale sinistra trattata con PTRA. A) L'aortografia in proiezione frontale evidenzia placca aterosclerotica che determina stenosi serrata (freccia) dell'a. renale di sinistra al terzo medio. B) Il controllo fluoroscopico in proiezione frontale dimostra il palloncino da angioplastica disteso da m.d.c. nella sede della lesione. C) Dopo dilatazione il controllo angiografico in proiezione frontale espletato attraverso catetere introdotto per via controlaterale dimostra la normalizzazione del calibro dell'a.renale. La guida angiografica è ancora in posizione (pallini bianchi) mentre il palloncino da angioplastica è stato ritirato in aorta (frecce). D-E) L'ultimo controllo, dopo la rimozione del catetere a palloncino e della guida, conferma la completa regolarizzazione del lume dell'a.renale ed in fase angiografica più avanzata la regolare parenchimografia renale.

fig.15A/B/C/D - Ristenosi dopo procedura di "stenting". A) All'angiografia selettiva in proiezione obliqua posteriore sinistra l'a. renale destra al terzo prossimale presenta placca aterosclerotica ulcerata (freccia) che determina stenosi severa; le diramazioni segmentarie sono esili e quelle intra-parenchimali appaiono rarefatte (nefro-angiosclerosi). Il rene ha dimensioni ridotte. B) Al controllo dopo "stenting" il lume vasale è regolare (frecce). C) L'aortografia in proiezione frontale, espletata a 4 mesi di distanza dallo "stenting", evidenzia stenosi subocludente in sede di "stenting"(freccia vuota). L'a. renale di sinistra al terzo prossimale presenta placca che determina discreta stenosi (freccia vuota). D) Al controllo dopo PTRA il lume dell'a.renale di destra in sede di ristenosi è nuovamente regolare.

fig. 15A

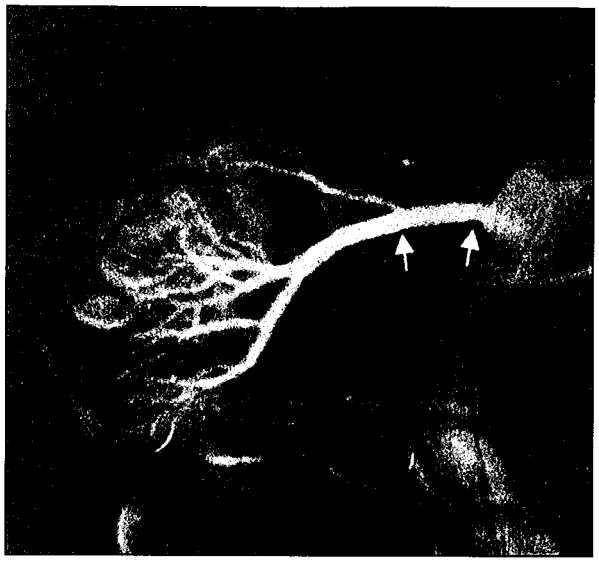

fig. 15B

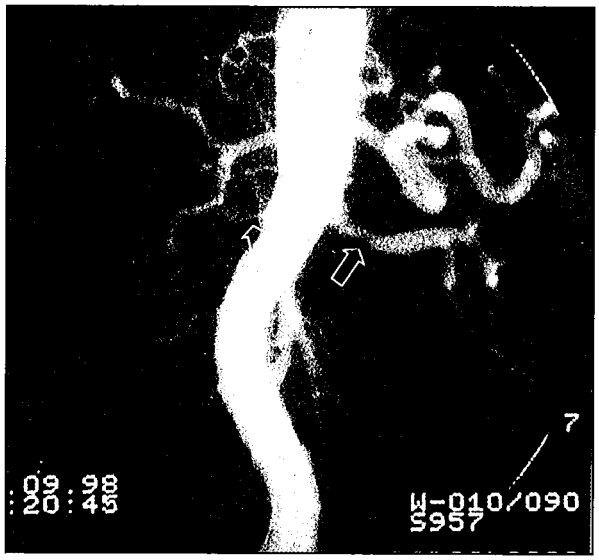

fig. 15C

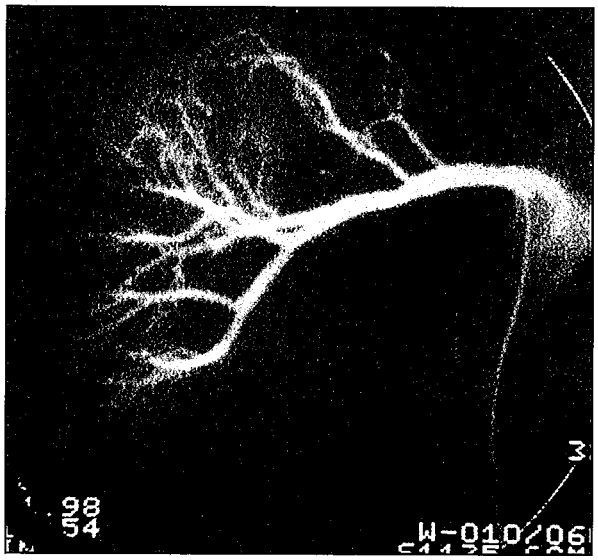

fig. 15D

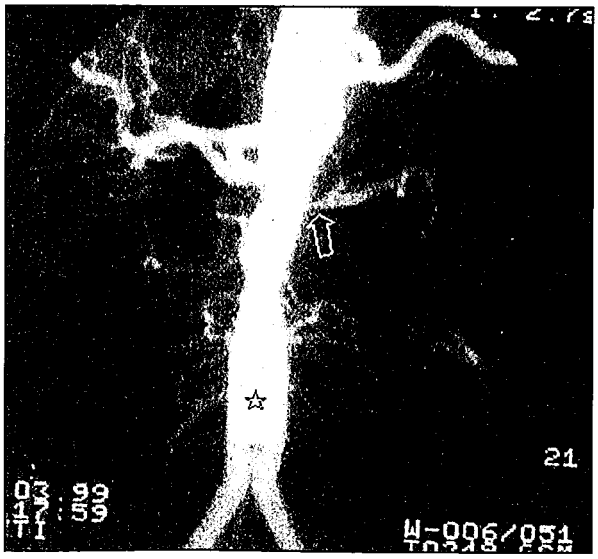

fig. 16A

fig. 16B

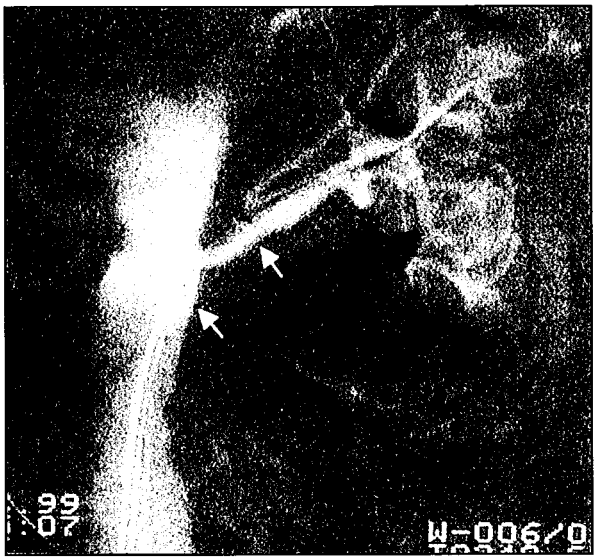

fig. 16C

fig. 16D

fig.16A/B/C/D - Stenosi residua superiore al 30% dopo PTRA. A) L'aortografia in proiezione frontale dimostra la presenza di by-pass aorto-bisiliaco (asterisco). L'a.renale sinistra all'ostio presenta stenosi serrata (freccia). B) Dopo PTRA in sede di dilatazione permane stenosi superiore al 30% (freccia). C) Il controllo angiografico in fase di "stenting" conferma la corretta posizione dello "stent" rispetto alla parete aortica ed alla lesione (frecce). D) Il controllo finale in proiezione frontale dimostra la regolarizzazione del lume dell'a.renale.

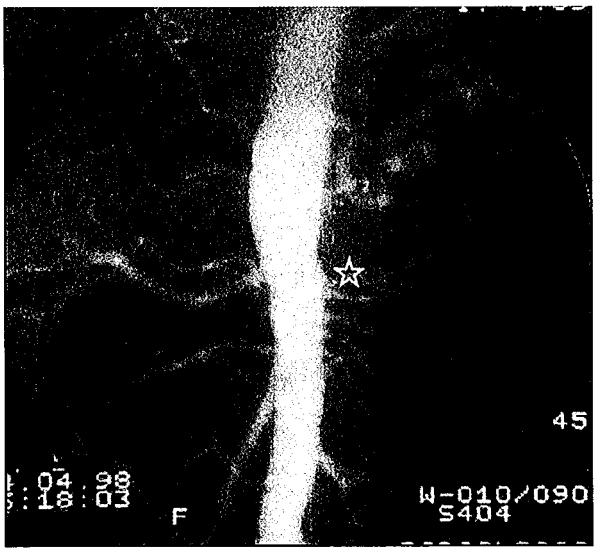

fig. 17A

fig. 17B

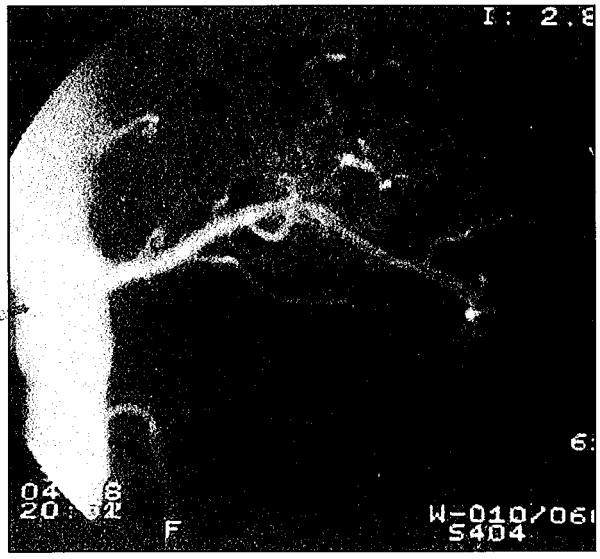

fig. 17C

Fig.17A/B/C - Occlusione aterosclerotica dell'a.renale sinistra. A) All'aortografia in proiezione frontale l'a.renale sinistra è occlusa subito a valle dell'origine (asterisco). B) La rivascolarizzazione dell'a.renale avviene ad opera della prima a. lombare (frecce). C) Dopo "stenting" completa ricanalizzazione dell'a. renale.

fig. 18A

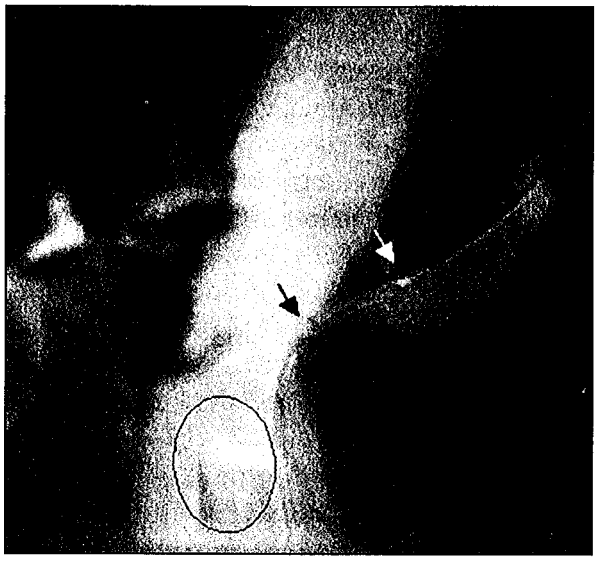

fig. 18B

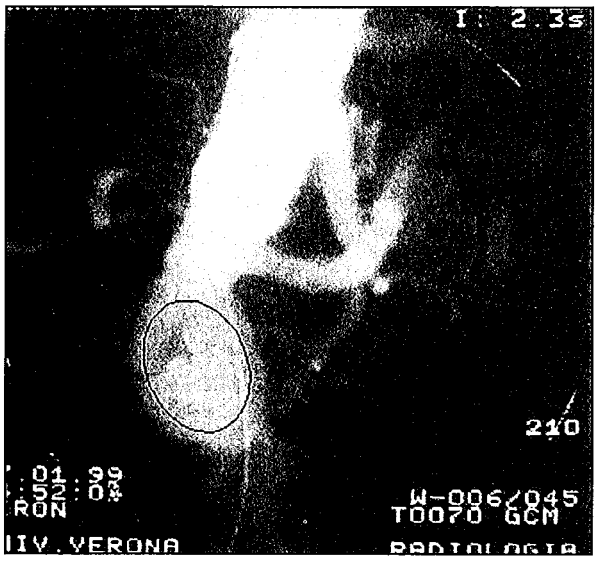

fig. 18C

Fig.18A/B/C - Stenosi aterosclerotica dell'a.renale sinistra trattata con "stenting". A) All'aortografia in proiezione obliqua posteriore sinistra si evidenzia aneurisma dell'aorta sotto-renale (ellisse) e stenosi sub-occludente (freccia vuota) in corrispondenza dell'ostio dell'a.renale sinistra. B) Il controllo angiografico in fase di "stenting" conferma la corretta posizione dello "stent" rispetto alla parete aortica ed alla lesione (frecce). C) Dopo "stenting" completa ricanalizzazione dell'a. renale.

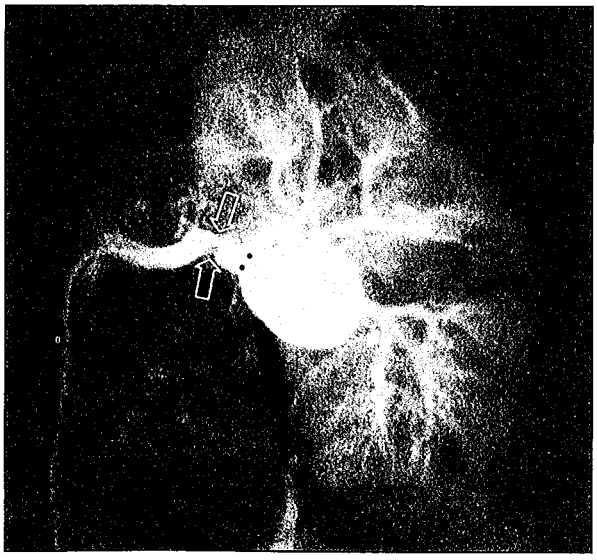

fig. 19 - Displasia fibromuscolare associata ad aneurisma dell'a.renale. All'angiografia selettiva in proiezione frontale l'a.renale sinistra presenta al terzo distale stenosi serrata (frecce vuote) mentre nel tratto post-stenotico comunica attraverso largo colletto (pallini neri) con aneurisma con morfologia ovoidale. Il rene è regolare.

Modalità di espletamento del trattamento endovascolare

1) Il trattamento endovascolare delle lesioni steno-occludenti dell'a.renale prevede due opzioni procedurali la PTRA e lo "stenting". Per entrambe le procedure l'**accesso arterioso** è percutaneo espletato con tecnica di SELDINGER, preferibilmente attraverso l'a.femorale comune, in alternativa attraverso l'a.ascellare o l'a.brachiale[4].

a) L'*accesso femorale* prevede di regola il posizionamento di introduttore arterioso, impiegato come via operativa, in a. femorale destra[27]. La presenza di by-pass aorto-bifemorale o femoro-popliteo ha rappresentato per lungo tempo controindicazione a questo accesso. Recenti segnalazioni propongono l'accesso femorale anche in queste evenienze in quanto gravato da bassa incidenza di complicanze locali[28].

b) L'*accesso ascellare* prevede di regola il posizionamento di introduttore arterioso in a. ascellare sinistra. La maggioranza degli Autori considera questo accesso preferibile a quello femorale nei casi in cui l'a.renale origini dall'aorta con angolo marcatamente acuto rivolto verso il basso in quanto la progressione dei cateteri dall'alto semplifica la procedura[4]. Il limite di questo approccio è la più elevata incidenza di complicanze conseguenti alla difficoltosa emostasi post-procedura ed alla possibilità di determinare lesioni del plesso nervoso brachiale, in particolare del nervo mediano, direttamente durante il cateterismo o successivamente per compressione determinata da ematoma intrafasciale. Inoltre con questo accesso è possibile, in soggetti con grave aterosclerosi, la accidentale embolizzazione del distretto vertebrale omolaterale. Nella esperienza personale l'accesso ascellare è stato utilizzato solo nel 3% dei casi, in particolare quando quello femorale non era utilizzabile (ad esempio sindrome di LERICHE) o dopo insuccesso della procedura per via femorale.

c) In alternativa a quello ascellare alcuni Autori propongono l'*accesso brachiale alto* che prevede il posizionamento di introduttore arterioso nell'a. brachiale sinistra al di sopra della piega del gomito[29]. Questo accesso ha i vantaggi propri dell'accesso ascellare, ma consente la mobilizzazione del paziente il giorno stesso della procedura e l'incidenza di complicanze nervose è sensibilmente inferiore; il rischio di embolizzazione del distretto vertebrale omolaterale è analogo a quello dell'approccio ascellare[30].

2) La **PTRA** trova indicazione elettiva nelle stenosi DFM e nelle stenosi aterosclerotiche appartenenti alla prima ed alla seconda categoria dello SCVIR-AHA[10-31].

a) L'*effetto della dilatazione* sulla parete stenotica si diversifica a seconda della natura aterosclerotica o displasica della lesione.

α - Nella *stenosi aterosclerotica*, il palloncino distendendosi comprime perimetralmente la parete dell'arteria, ciò che determina sfaldamento dell'endotelio e della superficie della placca. All'aumentare della pressione all'interno del palloncino (5 atm - 6 atm) avviene la rottura della tunica intima ed il distacco con frammentazione della placca ateromasica. I singoli frammenti vengono distanziati l'uno dall'altro e rimodellati sulla superficie del vaso; raramente piccoli frammenti possono liberarsi nel lume provocando embolizzazione a livello renale. Alla rottura intimale segue lo stiramento-rottura di parte della tunica media con possibile comparsa di sottile dissezione con decorso parallelo all'asse longitudinale del vaso[32] (*fig. 11*). La dissezione provoca la formazione di un "flap", conseguenza inevitabile ma clinicamente trascurabile, a meno che non raggiunga dimensioni talmente importanti da ostacolare il flusso ematico o peggio occludere il vaso. Da ultimo avviene lo stiramento della membrana elastica esterna e della tunica avventizia di entità tale da non rendere possibile il loro ritorno elastico[10-32]. La pervietà del lume vasale viene mantenuta dal flusso ematico e dalla pressione arteriosa. Gli strati lesi della parete arteriosa guariscono mediante fibrosi; la tunica intima, in particolare l'endotelio, ricopre nuovamente la parete arteriosa.

β - Nella *stenosi DFM* la distensione del palloncino, dopo aver interrotto l'intima, esercita la sua forza radiale uniformemente sulla componente fibrotica sino alla rottura delle fibre collagene anomale. La parete normale adiacente alla lesione displasica è sottoposta a distensione atraumatica in rapporto alla sua conservata elasticità. La risposta della stenosi DFM alla dilatazione è solitamente ottimale; sono sufficienti 4 atm-6 atm per ottenere la completa dilatazione (*fig. 6*). Solo la fibroplasia dell'intima rende necessario utilizzare pressioni molto elevate anche sino a 18atm e talvolta, in questo particolare tipo di DFM, non è possibile ottenere dilatazione completa[4].

b) La *tecnica della PTRA* prevede l'utilizzo di un catetere a palloncino, cioè a dire catetere angiografico dotato di due lumi. Il lume principale è utilizzato per introdurre il catetere sulla guida angiografica; il lume seconda-

rio comunica con il palloncino allogato all'estremità del catetere permettendone la distensione mediante l'introduzione di mezzo di contrasto (m.d.c.) organoiodato idro-solubile diluito con soluzione fisiologica. I cateteri a palloncino di ultima generazione - utilizzati per PTRA - hanno calibro da 5F; il palloncino è in polietilene o in polietilene tetraftalato. Con questi materiali la pressione massima applicabile all'interno del palloncino può raggiungere 18 atmosfere. Le dimensioni del palloncino sono predeterminate e variano in funzione del calibro dell'arteria da trattare e della lunghezza della stenosi. Nella PTRA sono utilizzati palloncini con diametro variabile da 4mm a 8mm, con lunghezze da 2cm. (la più frequentemente utilizzata) a 4cm. Di regola il diametro del palloncino deve essere uguale al diametro dell'arteria da dilatare; alcuni Autori consigliano di utilizzare palloncini con diametro leggermente superiore (+1mm) per esercitare maggiore forza radiale sulla lesione[4-10-32]. La lunghezza del palloncino deve essere analoga a quella del tratto stenotico dell'arteria così da minimizzare durante la dilatazione il danno alla parete arteriosa localizzata a monte ed a valle della lesione. La procedura di PTRA prevede alcune tappe fondamentali, suggerite da C. DOTTER e da A. Grüntzig e qui di seguito riassunte[2-4-32].

α - Con l'*angiografia diagnostica preliminare* si definiscono le caratteristiche della stenosi dell'a.renale, al fine di determinare il diametro e la lunghezza del palloncino da angioplastica da utilizzare[4-32]. A tale scopo è necessario espletare le proiezioni che consentono di visualizzare la stenosi in tutta la sua lunghezza e indicare i rapporti con l'ostio arterioso Vengono solitamente utilizzate le proiezioni obliqua posteriore sinistra per la visualizzazione della a. renale destra e l'obliqua posteriore destra per quella dell'a. renale sinistra[32] (*fig. 14A*).

β - Dopo aver cateterizzato l'ostio dell'a.renale con catetere di conformazione idonea è possibile tentare il *superamento della lesione* utilizzando due tecniche, descritte successivamente. In ogni caso il superamento della stenosi richiede estrema cautela, tenendo presente che il mancato superamento della lesione comporta solo l'insuccesso della procedura, mentre il passaggio forzato può essere causa di complicanze. In primo luogo si può avere embolizzazione distale per distacco di frammenti della placca, ma soprattutto si può creare una falsa strada in sede sub-intimale tra la placca ateromasica e la parete del vaso, con possibilità di occlusione dello stesso.

(i) Con la *tecnica con catetere "solo"* il superamento della stenosi, quando la lesione è breve e non particolarmente serrata, può essere tentato direttamente con il catetere angiografico da 4F-5F sotto controllo scopico iniettando piccole quantità di contrasto. In alternativa, nel caso di stenosi lunghe e complesse, la lesione deve essere superata inizialmente con la guida angiografica. In questa evenienza è preferibile utilizzare guida idrofila angolata da 0.035 inch; nel caso di ostacolata progressione si opta per guide più sottili, da 0.014 inch - 0.018 inch, con estremo idrofilo od in alternativa in platino con estremo floppy di tipo coronarico. In ogni caso superata la stenosi con la guida, prima di sospingere il catetere da 4F-5F oltre la lesione, è buona norma confermare il corretto superamento mediante controllo angiografico. A tale scopo alcuni Autori suggeriscono di posizionare di routine preventivamente catetere "scout" per via femorale controlaterale, attraverso il quale espletare un controllo angiografico ottimale. Indipendentemente dalle modalità con le quali si è superata la stenosi, è indispensabile che l'estremo distale del catetere angiografico da 4F-5F venga posizionato distalmente alla stenosi in un ramo segmentario. Tale manovra può risultare particolarmente difficile quando l'a.renale origina dall'aorta con angolo acuto volto in basso. In questo caso, utilizzando l'approccio femorale, soprattutto in presenza di

stenosi serrate, è preferibile impiegare catetere "Sidewinder" o "Sherpherd's crook". In questo caso, infatti, la progressione oltre la stenosi è agevolata dalla trazione verso il basso del catetere. Superata la stenosi con il catetere da 4F-5F si provvede a sostituire la prima guida con altra più rigida da cambio retta (0.035 inch standard) o extra- stiff (0.020 inch)[4-32].

(ii) La *tecnica con catetere portante*, utilizzata in prevalenza dai Cardiologi, prevede l'impiego di cateteri di maggior calibro (8F) il cui estremo viene posizionato a monte della stenosi, superando quest'ultima solo con la guida[4-27].

γ - L'*introduzione del catetere con palloncino da angioplastica*, quando si sia utilizzata la tecnica del catetere "solo", prevede la rimozione del catetere da 4F-5F utilizzato in partenza. Il palloncino da angioplastica viene sospinto lungo la guida da cambio sotto controllo scopico fino a raggiungere la sede della stenosi. Nel caso invece sia stata utilizzata la tecnica del catetere portante, quest'ultimo resta in sede mentre il catetere con palloncino viene introdotto coassialmente sulla guida. Gli estremi prossimale e distale del palloncino sono identificabili grazie a due reperi radio-opachi. Con l'aiuto di questi ultimi si posiziona il palloncino da angioplastica esattamente a "cavallo " della lesione. Questa procedura deve essere modificata nel caso si sia dimostrata la presenza di due arterie renali omolaterali fra loro vicine in quanto la dilatazione del vaso stenotico con palloncino potrebbe provocare per compressione la occlusione del vaso adiacente. In tal caso è opportuno procedere con approccio femorale bilaterale e posizionare guida e/o catetere anche nel vaso adiacente a protezione di quest'ultimo[32].

δ - La *dilatazione del palloncino* viene realizzata con m.d.c. organoiodato idro-solubile diluito con soluzione fisiologica Viene utilizzato il m.d.c. in quanto consente agevole visualizzazione del palloncino in fluoroscopia amplificata (*fig. 14B*); la sua diluizione con soluzione fisiologica è preferita in quanto lo rende meno viscoso con conseguente maggiore velocità delle manovre di distensione e vuotamento. La prima dilatazione del tratto stenotico deve essere eseguita a bassa pressione e con continuo monitoraggio radioscopico per evidenziare l'impronta sul palloncino da parte della stenosi, ciò che conferma il suo corretto posizionamento. In questa fase il palloncino è gonfiato manualmente e mantenuto disteso per circa 10 sec-15sec. Durante la distensione del palloncino il paziente può avvertire fastidio o modesto dolore al fianco od alla schiena che scompaiono o regrediscono quando il palloncino viene deteso. Se tale sintomatologia non è avvertita, è probabile che il palloncino abbia diametro insufficiente ed in questo caso è opportuna la sua sostituzione con palloncino di diametro superiore[32]. Al contrario se il paziente riferisce dolore molto intenso, è necessario detendere immediatamente il palloncino procedendo alla sua sostituzione con altro di diametro inferiore. La persistenza di dolore continuo anche dopo la detensione del palloncino è solitamente spia di danneggiamento, anche grave, della parete vasale dovuto all'eccessivo diametro del palloncino. In questa evenienza, si deve rimuovere il palloncino dilatatore lasciando in sede la guida angiografica ed espletare angiografia di controllo. A tale scopo - in caso di tecnica con catetere "solo" - alcuni Autori suggeriscono di posizionare di routine preventivamente catetere "scout" per via femorale controlaterale. Tale procedura può essere evitata nel caso si utilizzi introduttore arterioso con calibro pari o superiore a 7F, attraverso cui è possibile posizionare in parallelo alla guida angiografica, che permane con il suo estremo in sede renale, catetere diagnostico in aorta. Qualora entrambi questi presidi di sicurezza non siano stati utilizzati, la visualizzazione dell'a.renale può essere ot-

tenuta ritirando il catetere a palloncino fin quando il suo estremo non sia in prossimità dell'ostio arterioso. Il rubinetto TUOHY-BORST permette l'iniezione di m.d.c. attraverso il catetere a palloncino senza la necessità di dover ritirare la guida. Nel caso si documenti dissezione occludente (*fig. 20A-B*), complicanza più frequente, si procede immediatamente a "stenting" del tratto di arteria occlusa (*fig. 20C-D*) con le modalità di cui si dice oltre. Solo eccezionalmente, si può verificare, la rottura dell' arteria con spandimento di m.d.c., che rende necessario l'intervento chirurgico d'urgenza. Qualora la prima dilatazione sia avvenuta nei modi dovuti, si procede alla seconda effettiva dilatazione con pres-

fig. 20A

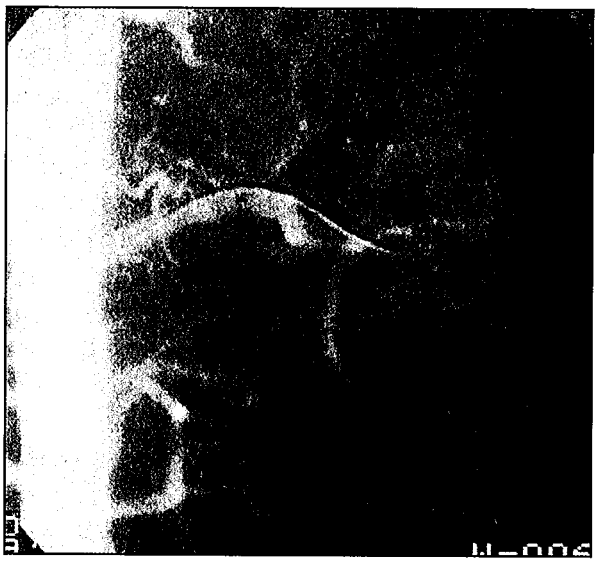

fig. 20C

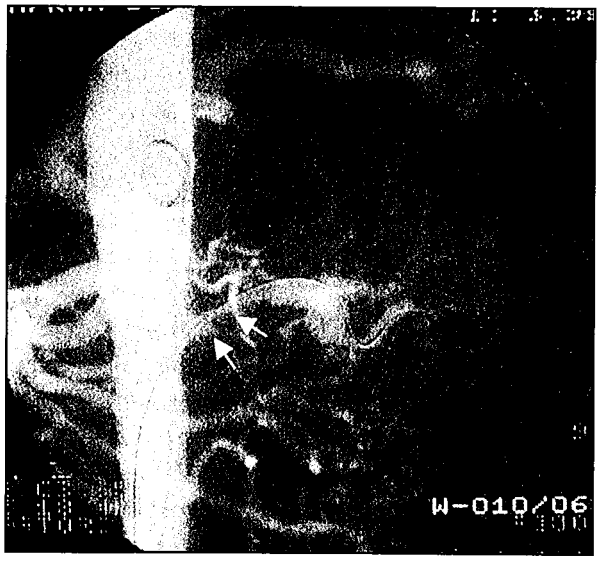

fig. 20B

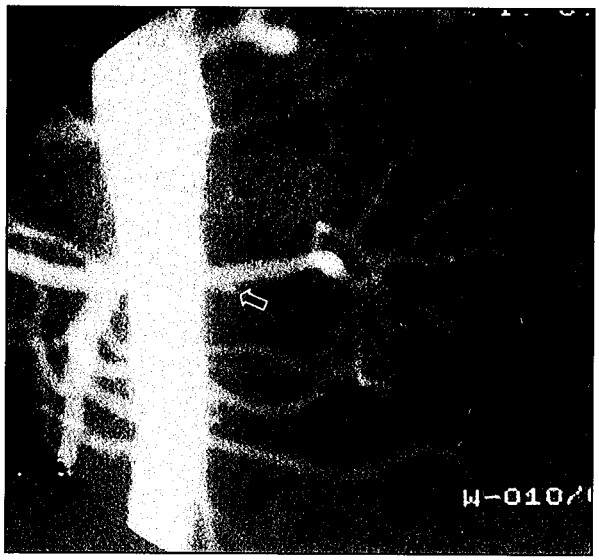

fig. 20D

Fig. 20A/B/C/D - Dissezione occludente post-PTRA trattata con "stenting". A) L'angiografia selettiva in proiezione obliqua posteriore destra evidenzia placca aterosclerotica ulcerata che determina stenosi sub-occludente (frecce) dell'a.renale sinistra al terzo medio. B) Al controllo angiografico post-PTRA si rileva dissezione occludente dell'a.renale (frecce) che rimane parzialmente pervia solo per la presenza in sede della guida angiografica. C) Al controllo angiografico post-"stenting" l'a. renale è nuovamente pervia con lume regolare. D) L'aortografia in proiezione frontale documenta piccola immagine di "plus" (freccia vuota) al terzo medio dell'a.renale da riferire al punto di ingresso della dissezione, non più rilevabile distalmente in quanto compressa dallo "stent".

sione compresa tra 4 atm - 6atm della durata di 30 sec - 60sec[4-32]. Dopo tale dilatazione si deve registrare la completa scomparsa dell'impronta da parte della stenosi sul palloncino anche nella fase di vuotamento di quest'ultimo. Se l'impronta permane, è opportuna una terza dilatazione innalzando la pressione a 10 atm e mantenendola per 30sec - 60 sec. Con questa ultima dilatazione nella maggior parte delle evenienze si ha la risoluzione della stenosi. In linea di principio è preferibile limitare il numero dei tentativi di dilatazione, fino ad un massimo di tre, incrementando i valori pressori (fino a 18 atm) e la durata della dilatazione (fino ad un massimo di 180sec). È infatti dimostrato che il rischio di dissezione /rottura, quando le dimensioni del palloncino sono congrue, aumenta più in relazione al numero dei tentativi di dilatazione piuttosto che alla pressione applicata al palloncino od alla durata della dilatazione[32].

ε - Completata la procedura il palloncino viene rimosso, lasciando in sede la guida così da verificare il *risultato dell'angioplastica* mediante controllo angiografico (*fig. 14C*). Verificata l'avvenuta dilatazione della lesione è opportuno controllare e documentare, con angiogrammi in fase avanzata (*fig. 14D-E*), anche la parenchimografia renale per diagnosticare immediatamente eventuali difetti di parenchimografia renale settoriale che possono conseguire ad embolizzazione o spasmo delle diramazioni arteriose distali per irritazione determinata dalla guida angiografica. Il loro tempestivo trattamento mediante infusione nell'a.renale di vasodilatatori e/o fibrinolitici può limitare il danno parenchimale.

3) La procedura di "**stenting**" ha lo scopo di completare e mantenere nel tempo la dilatazione del lume arterioso realizzata con PTRA. Il primo "stent" espandibile mediante palloncino da angioplastica - approvato dalla Food and Drug Administration (F.D.A.) - è stato progettato da J.C. PALMAZ e da R. A. SCHATZ[33]. Si tratta di tutore rigido in rete di acciaio con maglie conformate a diamante, il quale – espletata la PTRA - può essere inserito sul medesimo catetere a palloncino utilizzato per la dilatazione. Lo "stent" viene da quest'ultimo portato - a palloncino deteso - nella sede della dilatazione (*fig. 18B*). La distensione del palloncino determina l'allargamento delle maglie del tutore, che viene quindi ad assumere il diametro del palloncino. Il suo posizionamento consente di stabilizzare la dilatazione effettuata e nel contempo ricostituire la continuità della parete vasale danneggiata nel corso della dilatazione con palloncino, rendendone regolare la superficie (*fig. 18C*). Nel distretto renale il calibro dello "stent" può variare da 4mm a 8mm, la lunghezza da 10mm a 20mm[34-35].

a) Le *indicazioni* allo "stenting" variano nell'ambito delle due grandi categorie di lesioni, aterosclerotica e displasica.

α - Nella *stenosi aterosclerotica* il ricorso allo "stenting" è giustificato in tre situazioni: il ritorno elastico della parete arteriosa; la presenza di stenosi residua post-PTRA superiore al 30%, la dissezione occludente[3-27-34]. In assenza di queste tre condizioni il ricorso allo "stenting" comporta prolungamento temporale della procedura, maggior incidenza di complicanze, sensibile incremento dei costi senza vantaggio alcuno sia a breve che a lungo termine.

(i) Il *ritorno elastico della parete arteriosa* ("elastic recoil") avviene quando il trattamento con palloncino - pur provocando cedimento e distensione della parete arteriosa – non ha determinato sufficiente frammentazione e rimodellamento della placca aterosclerotica la quale al cessare della pressione esercitata dal palloncino, tende a ricompattarsi, ripristinando la stenosi[31]. Questo inconveniente si verifica più facilmente quando la placca è estesa e compatta mentre la parete arteriosa ha conservato la sua elasticità. Un tipo particolare di "elastic recoil" si verifica quando la stenosi è ostiale. In questo caso infatti la placca ateromasica interessa anche la parete

dell'aorta talché al cessare dell'effetto dilatante del palloncino la componente aortica della placca tende a ripristinare la stenosi (*fig. 21*).

(ii) Nel caso di dilatazione incompleta con *stenosi residua maggiore del 30%* la ristenosi si realizza entro l'anno in circa il 32% dei casi (range 15%-78%)[3-37]. La ristenosi è dovuta alla comparsa di iperplasia mio-intimale esuberante nella sede della dilatazione. Lo "stent", ottimizzando la dilatazione grazie alla forza radiale esercitata dalla sua struttura metallica sulla parete arteriosa e creando una superficie regolare nel sito della dilatazione, riduce la turbolenza del flusso e la trombogenicità così da minimizzare la reazione riparativa che è alla base dell'iperplasia intimale e quindi della ristenosi (*fig. 16B-D*). Alcuni Autori suggeriscono oltre alla valutazione morfologica dell'a.renale dopo la PTRA, anche la verifica del gradiente di pressione transstenotico27, 36. Nel caso di gradiente trans-stenotico superiore a 20mm Hg è opportuno il posizionamento di "stent" in quanto il rischio di ristenosi a distanza è elevato[36].

(iii) La *dissezione occludente* è rappresentata dalla formazione di lembo ("flap"), previsto nella dinamica dell'angioplastica, ma che in qualche caso assume dimensioni tali da determinare trombosi immediata ed occlusione del vaso. In questi casi lo "stent" permette il sollevamento del "flap" occludente e la ricostituzione della continuità della parete arteriosa ripristinando la pervietà vasale[37] (*fig. 20B-D*).

fig. 21A

fig. 21A/B/C - "Elastic-recoil" della parete dell'a.renale dopo PTRA e suo trattamento con "stenting". A) All'aortografia in proiezione frontale l'a.renale di destra è occlusa all'origine (asterisco) mentre quella di sinistra presenta stenosi serrata all'ostio (freccia). B) Al controllo angiografico post-PTRA la stenosi appare immodificata (freccia) in rapporto al ritorno elastico della porzione aortica della placca. C) Al successivo controllo dopo posizionamento di "stent" il lume in corrispondenza dell'ostio dell'a.renale appare regolare.

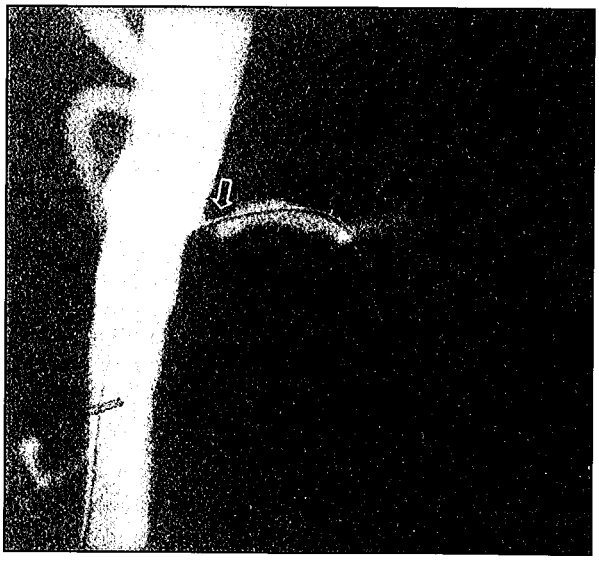

fig. 21B

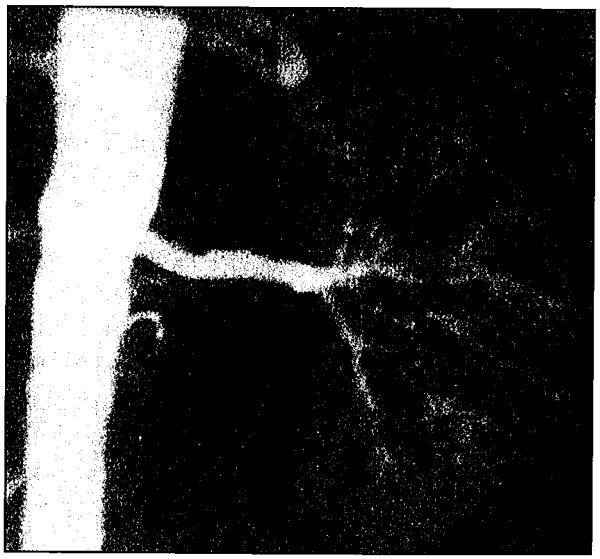

fig. 21C

β - Nelle *stenosi* DFM si pone raramente indicazione allo "stenting", in quanto la PTRA garantisce la normalizzazione del calibro vasale in più del 94% dei casi (*fig. 7*)[38-39]. Nella rara evenienza di un risultato non ottimale, verificato al controllo angiografico immediato post-dilatazione, ma in presenza di rene regolarmente perfuso, è opportuno espletare ulteriore controllo angiografico a distanza di 30 giorni prima di decretare l'insuccesso della procedura.Talvolta la persistenza della stenosi è infatti solo apparente, dovuta allo spasmo arterioso nella immediata adiacenza o nella sede della dilatazione, agevolato dalla giovane età dei pazienti. Inoltre la normalizzazione del lume vasale può talvolta essere registrata solo a distanza, quando si è completata la riparazione della parete (*fig. 22*). In conclusione il ricorso alla procedura di "stenting" nelle stenosi DFM è in pratica limitata al trattamento della dissezione con occlusione acuta dopo PTRA, come alternativa all'intervento chirurgico d'urgenza, od in evenienze rare in cui oltre alla stenosi DFM è possibile trattare con procedura endovascolare eventuali dilatazioni aneurismatiche associate (*fig. 3*).

b) La *modalità di espletamento* dello "stenting" dell'a.renale varia in funzione del tipo di "stent" impiegato.

α - Nell'impianto di *"stent" in acciaio montato su palloncino* del tipo PALMAZ è consigliabile il preliminare posizionamento di catetere portante da 8F con estremo allogato nella sede della stenosi trattata. All'interno di quest'ultimo vengono fatti progredire il catetere coassiale con palloncino e lo "stent", evitando il rischio che lo "stent", qualora introdotto con il solo catetere a palloncino, si dislochi rispetto a quest'ultimo nell'attraversamento dell'ostio dell'a.renale o del tratto stenotico[27-40]. A questo punto si retrae il catetere portante fino all'ostio, si verifica con angiografia la corretta posizione dello "stent" e si procede infine al suo impianto.

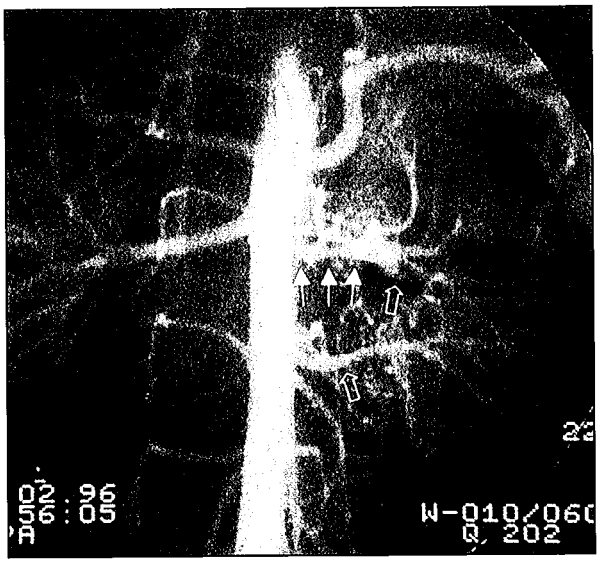

fig. 22A

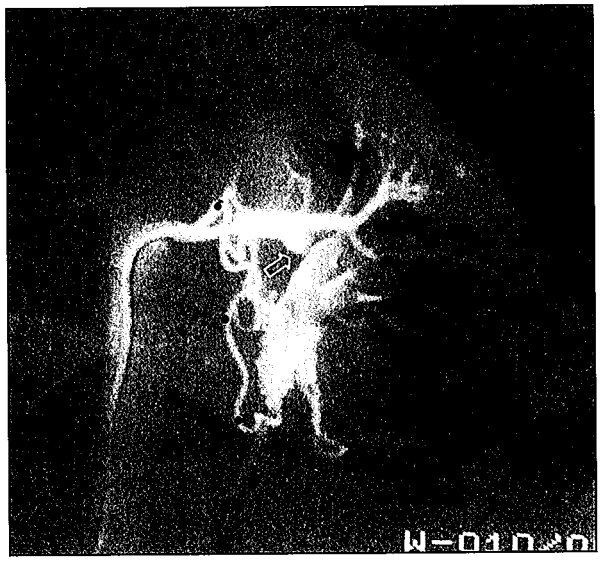

fig. 22B

fig.22A/B/C/D - Stenosi secondaria a displasia fibromuscolare dell'a.renale sinistra trattata con PTRA. A) All'aortografia in proiezione frontale sono riconoscibili due arterie renali a sinistra. Quella più craniale al terzo prossimale presenta stenosi tubulare con profili irregolari (frecce piene); coesiste dilatazione post-stenotica del lume.. Rallentata opacizzazione del ramo segmentario diretto al terzo inferiore del rene (freccia vuota), rivascolarizzato da circolo collaterale. L'arteria polare inferiore (freccia vuota) è regolare B) L'angiografia selettiva in proiezione frontale evidenzia meglio la stenosi serrata e l'origine dalla a. surrenalica inferiore del circolo collaterale (pallini neri) per il ramo segmentario diretto al terzo inferiore del rene (freccia). C) Dopo PTRA la stenosi appare immodificata. D) L'aortografia in proiezione frontale espletata a distanza di 1 mese dalla PTRA documenta completa regolarizzazione del lume dell'a. renale; il ramo segmentario (freccia vuota) per il terzo inferiore del rene è regolare.

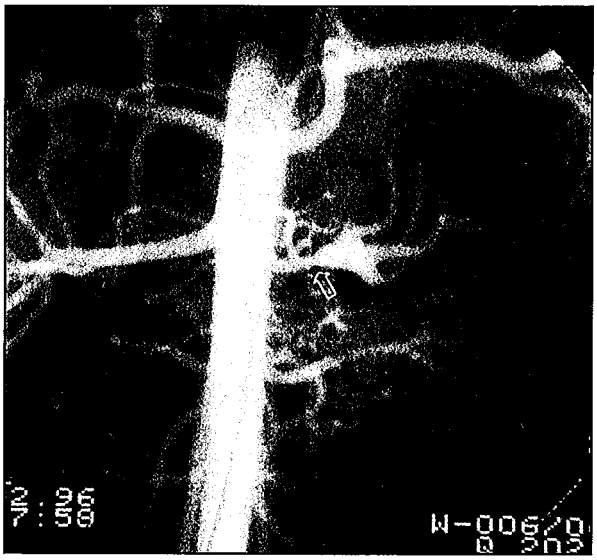

fig. 22AC

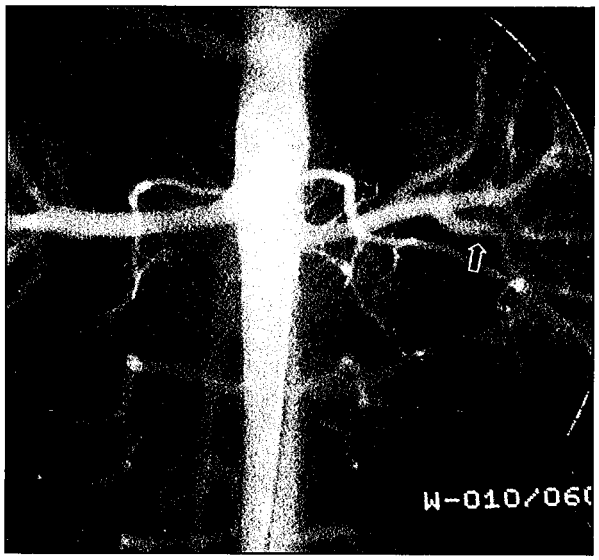

fig. 22AD

(i) Nel caso sia stata utilizzata di *tecnica con catetere "solo"*, viene rimosso il catetere a palloncino e sulla guida da cambio retta da 0.035 inch o extra stiff 0.020 inch viene fatto risalire il catetere portante da 8F. È inoltre consigliabile assemblare al catetere portante quello a palloncino con lo "stent" montato e risalire con tutto il sistema lungo la guida sino alla a. renale. Una volta portato l'estremo del catetere da 8F a "cavallo" della lesione, si fa progredire anche il catetere con palloncino e lo "stent" fino al tratto stenotico e si procede nel modo già indicato[40].

(ii) Nel caso si sia utilizzata la tecnica con catetere portante (8F), è necessario innanzitutto sostituire la guida da 0.014-0.018 inch con guida da cambio retta da 0.035 inch o extra stiff. 0.020 inch. A tale scopo si posiziona preliminarmente catetere coassiale da 5F il cui estremo viene portato oltre la stenosi e quindi si procede alla sostituzione della guida. Ritirato il catetere da 5 F si introduce il catetere coassiale con palloncino e "stent" e si procede con le modalità prima descritte[27].

β - Nell'impianto di *"stent" in acciaio premontati o autoespandibili* è possibile rinunciare al catetere portante e quindi far risalire direttamente sulla guida retta da cambio 0.035 inch o extra stiff 0.020 inch il sistema palloncino "stent" o lo "stent" autoespandibile. Dopo avere posizionato lo "stent" nella sede di impianto si esegue angiografia di controllo e, dimostrato il corretto posizionamento, si procede all'impianto[36].

c) Il *corretto posizionamento* dello "stent" è particolarmente difficoltoso nelle stenosi ostiali, nelle quali peraltro più frequentemente è richiesto il suo impiego. Il presupposto per il successo della procedura è che l'estremità prossimale dello "stent" sporga al massimo di 1mm-2mm nel lume aortico[27-35]. I fattori che ostacolano l'accurato posizionamento dello "stent" sono la modificazione dei rapporti[41] tra aorta ed arteria renale, indotta dalla presenza della guida rigida (*fig. 23A-B*), e soprattutto la variazione di lunghezza dello "stent" in rapporto al calibro raggiunto dopo la distensione. Nel caso lo "stent" sia posizionato troppo distalmente nell'a.renale è possibile impiantare un secondo "stent" prossimale (*fig. 23C-D*), anche se l'aumento della massa di metallo incrementa la trombogenicità e quindi la possibilità di ristenosi. Nel caso lo "stent", disposto troppo prossimalmente, sporga in aorta vi è il rischio di formazione di trombi, che possono mobilizzarsi; tale pericolo viene meno solo quando lo "stent" viene rivestito da endotelio. La porzione di "stent" sporgente in aorta, quando è presente grave

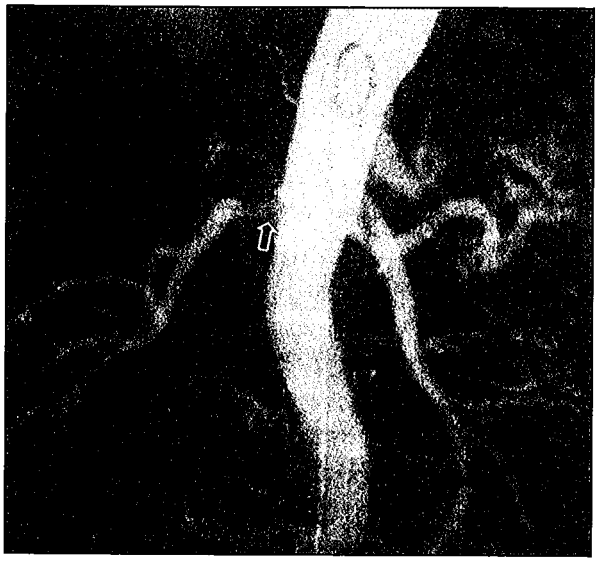

fig. 23A

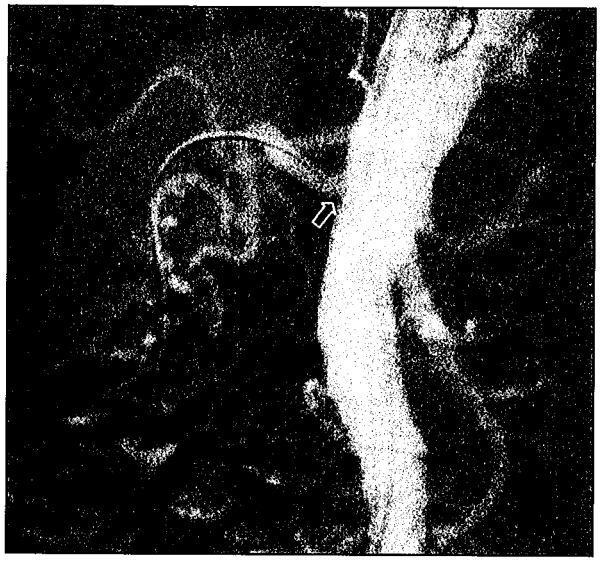

fig. 23C

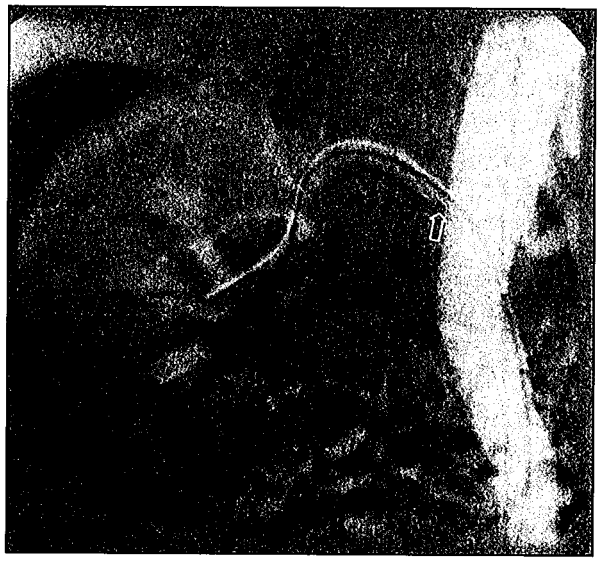

fig. 23A

fig. 23C

Fig. 23A/B/C/D - Stenosi aterosclerotica dell'a.renale destra trattata con "stenting". A) L'aortografia in proiezione frontale dimostra stenosi severa (freccia) dell'a.renale di destra al terzo prossimale. B) Al controllo angiografico lo "stent" appare posizionato troppo distalmente talché persiste stenosi all'ostio dell'a. renale (freccia). C-D) Il controllo angiografico dopo impianto prossimale di un secondo "stent"dimostra la completa regolarizzazione del lume dell'a.renale (frecce), sia in proiezione obliqua posteriore sinistra C) che in proiezione frontale D).

aterosclerosi, seguendo il movimento del rene durante le fasi respiratorie può determinare continui microtraumi sulla parete aortica con liberazione di microemboli di colesterolo, responsabili di livedo reticularis a livello degli arti inferiori[41]. Indipendentemente dal tipo di "stent" utilizzato, le maggiori possibilità di successo si hanno quando esso è corto, comunque di lunghezza non superiore a quella della lesione, con diametro pari o superiore di 1mm a quello dell'arteria. La pressione del palloncino da angioplastica durante l'impianto non deve superare le 10atm[27-41-42].

4) Il **supporto farmacologico** al trattamento endovascolare prevede prima della procedura l'accurata idratazione del paziente. Nella fase iniziale della procedura vengono somministrate direttamente in a.renale 5000 U.I. di eparina. Alcuni Autori consigliano

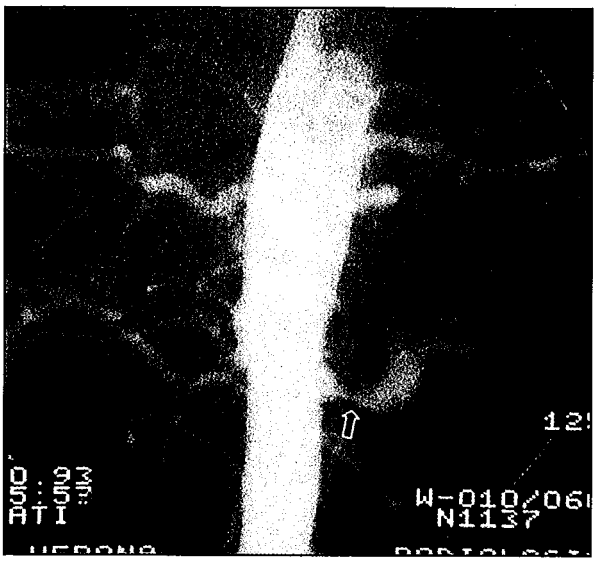

fig. 24A

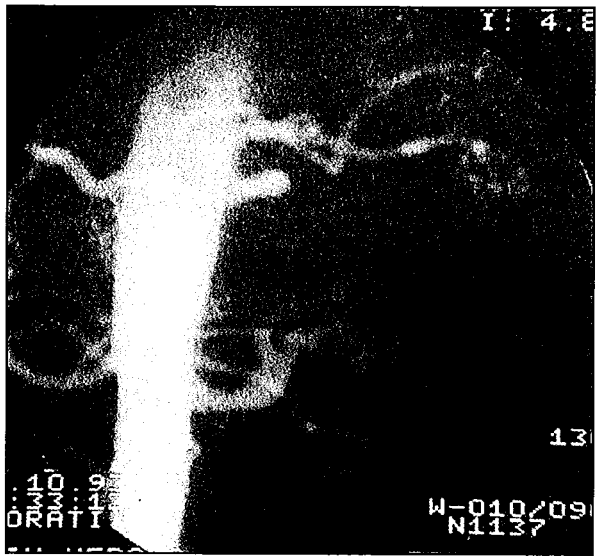

fig. 24B

Fig. 24A/B - Valutazione del risultato anatomico immediato conseguito dopo PTRA. A) All'aortografia in proiezione frontale l'a. renale sinistra al terzo medio presenta stenosi severa (freccia) con dilatazione post-stenotica. B) Dopo PTRA residua stenosi lieve, inferiore al 30% talché la procedura si può considerare riuscita.

come profilassi dello spasmo arterioso la somministrazione di nifedipina (10-20mg per via sub-linguale) 1 ora prima della procedura; altri la somministrazione intrarteriosa di verapamile a dose di 2.5mg subito dopo il superamento della stenosi4. In caso di spasmo arterioso nella esperienza personale si è dimostrata assai efficace la somministrazione direttamente nell'a.renale di nitroglicerina (100g - 200g). Dopo la procedura endovascolare il trattamento farmacologico non è stato codificato da trials controllati. In caso di PTRA è consigliabile la semplice terapia antiaggregante con Aspirina (100mg /die) e Ticlopidina (500mg/die), protratta per 6 mesi nel caso di stenosi DFM. Nel caso di "stenting" dell'a.renale è necessaria una eparinizzazione efficace con tempo di tromboplastina parziale attivata mantenuto 2-3 volte al di sopra della norma per 48 ore dopo la procedura. Nella esperienza personale si somministrano per due giorni 18U.I./Kg/die di eparina associata a Ticlopidina (500mg /die); quest'ultima viene quindi somministrata per i 30 giorni successivi alla procedura associata ad Aspirina (150mg /die). In seguito il trattamento antiaggregante è continuato indefinitivamente con Aspirina (100mg/die) o, nel caso di intolleranza o di insufficienza renale cronica, con Ticlopidina (500mg/die)[27-25].

Risultati delle procedure endovascolari

La descrizione dei risultati del trattamento endovascolare delle lesioni steno-occludenti dell'a.renale comporta da un lato la valutazione immediata ed a distanza del successo anatomico della procedura e dall'altro la verifica del risultato clinico riguardante l'ipertensione, l'insufficienza renale e le eventuali complicanze.

1) Il successo anatomico immediato viene purtroppo valutato in maniera differente dai diversi Autori. HENRY et al. considerano riuscita la procedura quando la stenosi residua è inferiore al 20% al controllo angiografico finale (*fig. 24*), mentre il gradiente pressorio trans-stenotico è inferiore a 5mm Hg[27]. Secondo DORROS et al. può ritenersi successo anatomico "completo" una stenosi residua inferiore al 50% al controllo angiografico, mentre la procedura viene considerata inadeguata se residua stenosi superiore al 70%[29]. Nella esperienza personale la proce-

dura viene giudicata non riuscita quando la stenosi residua è superiore al 30% od il trattamento endovascolare non è stato completato per la impossibilità di superare la stenosi o per la insorgenza di complicanze maggiori. Il successo della procedura endovascolare è strettamente condizionato dall' eziologia della lesione; per questo motivo i risultati ottenuti vengono distinti in funzione della causa della stenosi.

a) Nella *aterosclerosi* il successo anatomico immediato della sola PTRA, considerando la variabilità dei criteri di valutazione utilizzati in Letteratura, varia dal 67% al 94%4. La metanalisi delle maggiori serie riportate in Letteratura indica che la PTRA dell'a.renale ha avuto successo anatomico immediato nell'81% (763/933) dei pazienti (*Tab I*). Nella esperienza personale (*Tab I*) tale risultato è stato conseguito nel 89% dei pazienti (111/124). La associazione di PTRA e "stenting" dell'a.renale ha consentito di migliorare sensibilmente questo risultato. Nella serie riportata da KLØW, relativa a 295 pazienti ipertesi con 389 stenosi aterosclerotiche delle arterie renali, la PTRA, in associazione allo "stenting", espletato in 31 casi, ha garantito il successo anatomico immediato nel 95% dei pazienti (281/295)[38]. Nella serie personale globale, costituita da 144 pazienti ipertesi con 167 stenosi aterosclerotiche dell'a.renale, di cui 143 trattate solo con PTRA e 24 anche con "stenting", si è avuto successo anatomico nel 91% dei casi (131/144). Questi risultati si differenziano ovviamente anche in relazione alle caratteristiche anatomiche della stenosi.

Tabella I: Risultati della PTRA nel trattamento della stenosi aterosclerotica dell'a.renale

Autore	*Pazienti*	*Successo anatomico*
COLAPINTO[57] 1982	51	44/ 51 (84%)
SOS[58] 1983	51	34/ 51 (67%)
TEGTMEYER[59] 1984	65	61/ 65 (94%)
MARTIN[60] 1985	72	60/ 72 (83%)
MILLER[61] 1985	34	32/ 34 (94%)
CANZANELLO[63] 1989	100	73/100 (73%)
KLINGE[62] 1989	134	104/134 (78%)
JEUNEMAITRE[64] 1990	66	61/ 66 (92%)
BAERT[49] 1990	165	139/165 (84%)
BONELLI[50] 1995	190	155/190 (81%)
TOTALE range	***933***	***763/933 (81%)*** 67%-94%
SERIE PERSONALE	124	111/124 (89%)

α - Nelle *stenosi brevi localizzate* al tronco principale, prima e seconda categoria secondo SCIVR-AHA, il successo anatomico immediato con la sola PTRA è superiore al 90%. In particolare SOS et al. nella metanalisi di 7 serie, comprendenti 252 pazienti ipertesi affetti da stenosi aterosclerotica monolaterale localizzata al tronco principale, riporta successo anatomico della sola PTRA del 94% (236 / 252)[10]. In questo tipo di lesione il ricorso allo "stenting" è giustificato solo in caso di complicanza della PTRA, in particolare la dissezione occludente.

β - Nelle *stenosi localizzate all'origine dell'a.renale*, terza categoria secondo SCIVR-AHA, la percentuale di successo anatomico della sola PTRA è insufficiente, compresa tra il 20% ed il 62%[10-14-42]. In queste lesioni la associazione dello "stenting" ha incrementato notevolmente le possibilità di successo immediato della procedura endovascolare, fino a valori del 90%-100%[43]. La metanalisi delle maggiori serie riportate in Letteratura indica che la PTRA associata allo "stenting" dell'a.renale ha avuto successo anatomico immediato nell'98% (503 / 510) dei pazienti (*Tab II*). La esperienza più consistente è quella riportata da WHITE: in 100 pazienti ipertesi, lo "stenting" dell'a.renale ha avuto successo im-

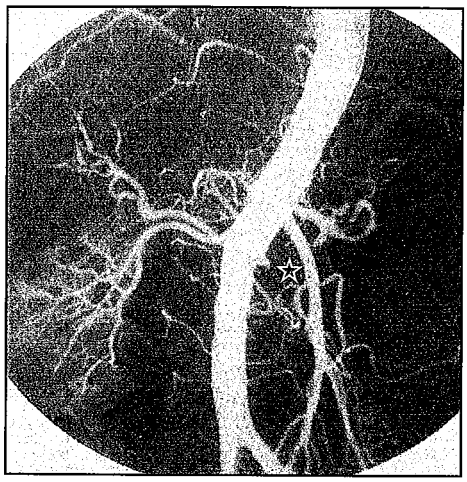

fig. 25A

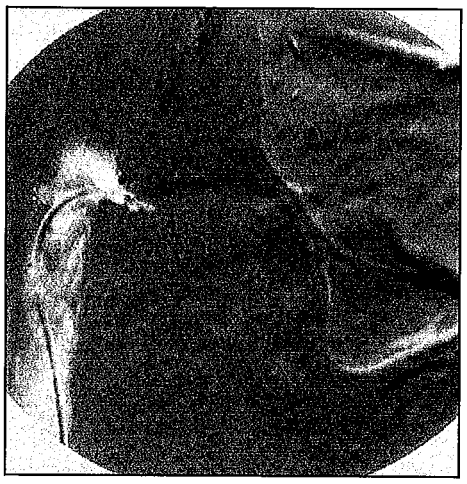

fig. 25B

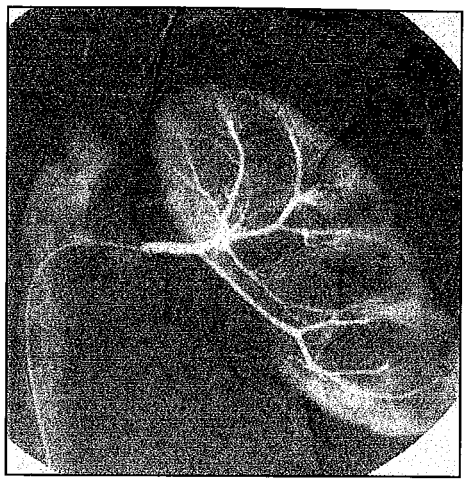

fig. 25C

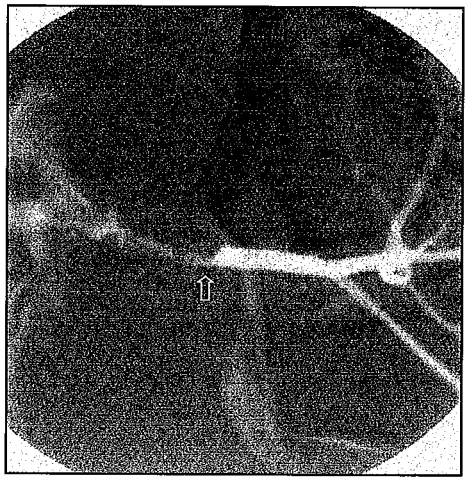

fig. 25D

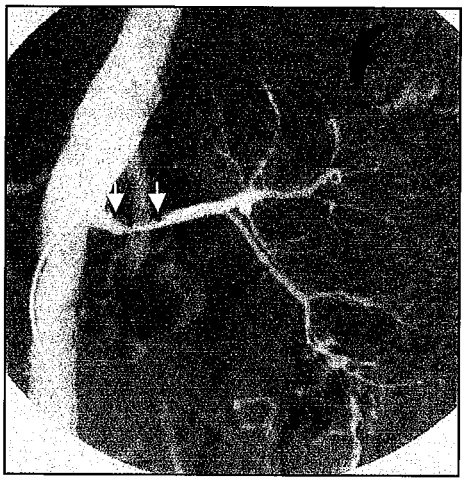

fig. 25E

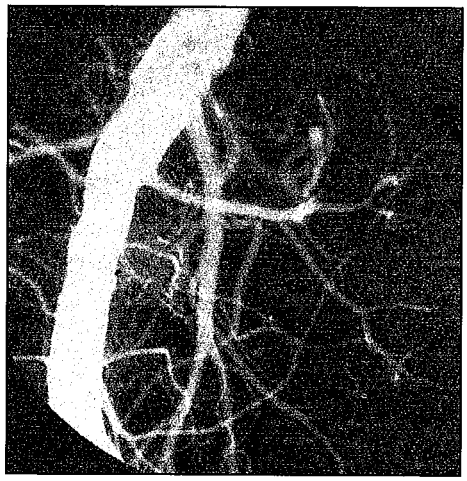

fig. 25F

fig. 25A/B/C/D/E/F -. Occlusione acuta dell'a.renale e suo trattamento. A) L'aortografia in proiezione frontale dimostra occlusione all'origine (asterisco) dell'a.renale sinistra B) L'angiografia selettiva in proiezione frontale conferma la occlusione. C) Il primo controllo angiografico dopo infusione locale di fibrinolitico (Urochinasi 50.000/h per 6 h) fa rilevare lisi della componente trombotica dell'occlusione e conseguente opacizzazione dell'a.renale e dei suoi rami segmentari., D) Il secondo controllo dimostra parzialmente la stenosi ed il permanere di trombo fresco nel terzo prossimale dell'a.renale. E) Il terzo controllo, realizzato in corso di PTRA dimostra la placca aterosclerotica al terzo prossimale (frecce) che determina stenosi concentrica. F) Dopo PTRA: completa regolarizzazione del lume dell'a.renale.

mediato - stenosi residua inferiore al 30% - nel 99% dei casi44. Anche nella esperienza personale la associazione di PTRA e "stenting", espletata in 20 pazienti (*Tab II*), ha portato in ogni caso alla risoluzione della stenosi.

γ - Nelle occlusioni dell'a.renale il trattamento endovascolare ha ruolo limitato in quanto il successo anatomico immediato è ottenibile in meno del 50% dei casi[10-38-45]. Il tentativo di ricanalizzazione per via endovascolare è giustificato solo nei casi in cui l'origine dell'a.renale occlusa è visibile e l'occlusione è limitata al tronco principale[45]. In questo caso la PTRA deve essere sempre completata con "stenting" dell'a.renale (*fig. 17B-C*). Nel caso di occlusione acuta è preferibile ricorrere preliminarmente alla infusione locale di fibrinolitico, così da ripristinare la pervietà vasale e definire la reale entità della stenosi aterosclerotica[45] (*fig. 25*).

b) Nella *displasia fibromuscolare* il successo anatomico immediato della procedura endovascolare è ottenuto con la sola PTRA in oltre il 90% dei casi[4] (*fig. 12*). La metanalisi delle maggiori serie riportate in Letteratura (*Tab III*) indica che la PTRA ha avuto successo anatomico immediato nell'93% (344/371) dei casi. Nella esperienza personale, costitui-

Tabella II: Risultati della PTRA associata allo "stenting" nel trattamento della stenosi aterosclerotica dell'a.renale

Autore	*Pazienti*	*Successo anatomico*
REES[34] 1991	28	27/ 28 (96%)
HENNEQUIN[36] 1994	21	21/ 21 (100%)
DORROS[29] 1995	76	76/ 76 (100%)
VAN DE VEN[51] 1995	24	24/ 24 (100%)
IANNONE[56] 1996	63	62/ 63 (98%)
RUNDBACK[65] 1996	20	19/ 20 (95%)
BOSCLAIR[43] 1997	33	33/ 33 (100%)
WHITE[44] 1997	100	99/100 (99%)
BLUM[35] 1997	68	68/ 68 (100%)
HARDEN[52] 1997	32	32/ 32 (100%)
RUNDBACK[66] 1998	45	42/ 45 (93%)
TOTALE Range	***510***	***503/510 (98%)*** 93%-100%
SERIE PERSONALE	20	20/ 20 (100%)

Tabella III: Risultati della PTRA nel trattamento della stenosi secondaria a displasia fibromuscolare dell'a.renale

Autore	*Pazienti*	*Successo anatomico*
COLAPINTO[57] 1982	11	9/ 11 (82%)
SOS[58] 1983	31	27/ 31 (87%)
MARTIN[60] 1985	20	20/ 20 (100%)
MILLER[61] 1985	15	15/ 15 (100%)
KLINGE[62] 1989	52	47/ 52 (90%)
BAERT[49] 1990	22	19/ 22 (86%)
TEGTMEYER[39] 1991	66	66/ 66 (100%)
BONELLI[50] 1995	105	93/105 (88%)
KLØW[38] 1998	49	48/ 49 (98%)
TOTALE range	***371***	***344/371 (93%)*** 82%-100%
SERIE PERSONALE	67	63/ 67 (94%)

ta da 67 pazienti ipertesi con 76 stenosi DFM dell'arteria renale (*Tab III*), la PTRA, supportata solo in 1 caso da "stenting", ha conseguito successo anatomico nel 94% dei casi (63/67). Nella recente serie (49 pazienti ipertesi) riportata da KLØW, il successo anatomico immediato della sola PTRA è stato ottenuto nel 98%[38]. In effetti le lesioni displasiche appartengono tutte alla prima categoria dello SCVIR-AHA e rispondono in maniera ideale alla PTRA, se si esclude la fibroplasia dell'intima che per altro rappresenta l'1% delle forme di DFM13.

c) Nelle *stenosi in rene trapiantato* il successo anatomico immediato della sola PTRA varia dal 63% al 100%4. La metanalisi di 15 serie riportate in Letteratura (506 pazienti) indica che la PTRA dell'a.renale ha avuto successo anatomico immediato nell'83% (421/506) dei casi (*Tab IV*). Nella esperienza personale, che si compone di 10 pazienti, il successo anatomico della PTRA è stato ottenuto nel 70% dei casi (7/10). Le possibilità di successo della procedura endovascolare sono condizionate dalla sede della stenosi.

α - Le *stenosi pre-anastomotiche* e *post-anastomotiche*, solitamente di natura aterosclerotica le prime e conseguenti ad iperplasia intimale le seconde, rispondono in maniera soddisfacente alla PTRA talché vi è indicazione allo "stenting" solo nel caso di dissezione occludente od in caso di stenosi recidiva dopo PTRA. Per questo motivo in Letteratura le segnalazioni di utilizzo dello "stent" in questo tipo di lesione sono sporadiche. NEWMAN riporta solo 4 pazienti sottoposti a "stenting" dell'a.renale in rene trapiantato con successo anatomico iniziale del 100%[46].

Tabella IV: Risultati della PTRA nel trattamento della stenosi dell'a.renale in rene trapiantato

Autore	*Pazienti*	*Successo anatomico*
SNIDERMAN[71] 1980	12	10/ 12 (83%)
GERLOCK[72] 1983	7	7/ 7 (100%)
TEGTMEYER[59] 1984	7	6/ 7 (86%)
DE MEYER[73] 1989	17	14/ 17 (82%)
GREENSTEIN[74] 1987	39	33/ 39 (85%)
ALIABADI[75] 1990	7	7/ 7 (100%)
KIRSTE[76] 1990	32	25/ 32 (78%)
BENOIT[77] 1990	49	34/ 49 (69%)
MATALON[78] 1992	18	16/ 18 (89%)
FAUCHALD[79] 1992	25	22/ 25 (88%)
BOVER[80] 1992	27	25/ 27 (93%)
BERNADET[81] 1994	13	11/ 13 (84%)
RAYNAUD[53] 1994	151	128/151 (85%)
RODRIGUEZ-PEREZ[82] 1994	28	21/ 28 (75%)
KLØW[38] 1998	74	62/ 74 (84%)
TOTALE range	***506***	***421/506 (83%)*** 75%-100%
SERIE PERSONALE	10	7/ 10 (70%)

β - La dilatazione con palloncino delle stenosi anastomotiche, dovute a torsione o kinking del vaso od ad insufficiente tecnica chirurgica con conseguente stenosi cicatriziale, non è sempre possibile. L'insuccesso della procedura è dovuto da un lato alla impossibilità di superare la stenosi filiforme od angolata con la guida angiografica o con il catetere a palloncino e dall'altro alla impossibilità di rompere il tenace manicotto cicatriziale. In questa ultima evenienza l'eccessivo incremento della pressione di distensione del palloncino può provocare solo la rottura di quest'ultimo[47]. Nella prima evenienza, lo "stenting" non può essere espletato; nella seconda (stenosi cicatriziale) vi è il rischio, qualora la stenosi non ceda durante il posizionamento dello "stent", che quest'ultimo aggravi la stenosi o causi l'occlusione del vaso.

2) Anche il **successo anatomico a distanza della procedura** dipende principalmente dalla eziologia della stenosi. Dalla maggior parte degli Autori viene considerata ristenosi la riduzione di calibro del lume, documentata con angiografia superiore al 50% nella sede del pregresso trattamento endovascolare[4-48].

a) Nelle *stenosi aterosclerotiche* la ristenosi è più frequente nei pazienti con coinvolgimento bilaterale delle aa. renali o quando è interessato l'ostio arterioso.Anche la presenza di stenosi residua superiore al 30% predispone alla ristenosi, che di solito si concretizza abbastanza precocemente, a distanza di 8-12 mesi. Nelle stenosi aterosclerotiche trattate con la sola PTRA la incidenza di ristenosi al controllo angiografico espletato in un arco di tempo variabile da 1 a 60 mesi oscilla fra l'8% ed il 39%[49-49-50]. La PTRA associata allo "stenting" ha incidenza più bassa di ristenosi, compresa tra il 6% ed il 13%[35-44-51-52]; al riguardo fa eccezione solo la serie di REES et al. che riferisce una incidenza di ristenosi del 39% al controllo angiografico espletato a distanza di 2 mesi-18 mesi, sovrapponibile a quella della sola PTRA[34]. Nella esperienza personale la incidenza di ristenosi nei pazienti trattati con sola PTRA, di cui è stato possibile ottenere adeguato follow-up (53 pazienti con 64 stenosi, con follow-up medio di 31 mesi), è stata del 15%. Nei 23 pazienti con stenosi aterosclerotica dell'a.renale sottoposti anche a "stenting" dell'a.renale, con follow-up medio di 12 mesi, l'incidenza di ristenosi è stata invece dell'8% (2/23). In questi ultimi due casi la ristenosi come peraltro riportato in Letteratura, è stata sottoposta nuovamente a PTRA in un caso ed a PTRA e"stenting" nell'altro con successo anatomico completo in entrambi i casi (*fig. 15B*).

Tabella V: Risultati clinici a distanza della sola PTRA nei pazienti trattati con iniziale successo anatomico per stenosi aterosclerotica dell'a.renale.

Autore	*Successo anatomico*	*Risultato clinico*		
		curati	*migliorati*	*invariati*
COLAPINTO[57] 1982	44	8/ 44 (18%)	29/ 44 (66%)	7/ 44 (16%)
SOS[58] 1983	34	7/ 34 (21%)	10/ 34 (29%)	17/ 34 (50%)
TEGTMEYER[59] 1984	61	15/ 61 (25%)	46/ 61 (75%)	0/ 61 (0%)
MARTIN[60] 1985	60	9/ 60 (15%)	30/ 60 (50%)	21/ 60 (35%)
MILLER[61] 1985	32	5/ 32 (16%)	15/ 32 (47%)	12/ 32 (37%)
SIMONETTI[70] 1987	42	16/ 42 (38%)	19/ 42 (45%)	7/ 42 (17%)
KLINGE[62] 1989	104	13/ 104 (12%)	90/ 104 (87%)	1/ 104 (1%)
CANZANELLO[63] 1989	73	4/ 73 (5%)	39/ 73 (53%)	30/ 73 (42%)
BAERT[49] 1990	123	36/ 123 (29%)	40/ 123 (33%)	47/ 123 (38%)
LOSINNO[68] 1994	153	18/ 153 (12%)	78/ 153 (51%)	57/ 153 (37%)
BONELLI[50] 1995	155	13/ 155 (8%)	95/ 155 (62%)	47/ 155 (30%)
KLØW[38] 1998	169	9/ 169 (5%)	105/ 169 (62%)	55/ 169 (33%)
TOTALE range	***1050***	***153/1050 (14%)*** 5%-38%	***596/1050 (57%)*** 29%-87%	***301/1050(29%)*** 0%-50%
SERIE PERSONALE	98	22/ 98 (22%)	58/ 98 (59%)	18/ 98 (19%)

b) Nelle *stenosi DFM* l'incidenza di ristenosi al controllo angiografico espletato a distanza di 3 mesi-60 mesi) varia a seconda degli Autori dallo 0% al 25%[4-39]. Nella metanalisi riportata da MARTIN et al. l'incidenza di ristenosi è risultata dell'11.5%[48]. Nella esperienza personale la incidenza di ristenosi in 37 pazienti con 42 stenosi DFM, trattate con PTRA, verificata con angiografia a distanza di 6 mesi, è stata del 5.4% (2/37). Anche in questo tipo di lesione è stata evidenziata maggior incidenza di ristenosi in caso di trattamento iniziale non ottimale.

c) I contributi della Letteratura riguardanti l'incidenza di ristenosi nelle *stenosi in rene trapiantato* non sono molti. La più significativa è quella di RAYNAUD et al. che riporta una incidenza di ristenosi nel 30.2% dei pazienti con iniziale successo anatomico[53] (39/129).

3) Il giudizio relativo al **successo clinico nel trattamento dell'INV** trova più concordi i diversi Autori ed è espresso in termini di guarigione, miglioramento clinico ed insuccesso[4-10-54]. Si ritiene conseguita la guarigione quando il valore di pressione diastolica è inferiore a 90mm Hg in assenza di terapia antiipertensiva. Il miglioramento clinico corrisponde ad un valore di pressione diastolica inferiore a 90mm Hg, però conseguito in associazione a terapia antiipertensiva, oppure al decremento della pressione diastolica di almeno 15% con valore non superiore a 110mm Hg, anche in associazione a terapia medica se però quest'ultima richiede minor numero di farmaci a dosaggio inferiore o sovrapponibile a quello utilizzato prima della procedura. L'insuccesso clinico si ha quando la pressione diastolica è inferiore a 110mm Hg, ma con difficoltoso controllo farmacologico, o superiore a 110mmHg. La risposta clinica al trattamento endovascolare di solito si verifica nelle pri-

Tabella VI: Risultati clinici a distanza della PTRA associata allo "stenting" nei pazienti trattati con iniziale successo anatomico per stenosi aterosclerotica dell'a.renale.

Autore	*Successo anatomico*	*Risultato clinico*		
		curati	*migliorati*	*invariati*
REES[34] 1991	28	3/28 (11%)	15/28 (53%)	10/28 (36%)
HENNEQUIN[36] 1994	21	3/21 (14%)	18/21 (86%)	0/21 (0%)
DORROS[29] 1995	69	4/69 (6%)	32/69 (46%)	33/69 (48%)
VAN DE VEN[51] 1995	24	0/24 (0%)	16/24 (67%)	8/24 (33%)
Mac LEOD[67] 1995	16	0/16 (0%)	7/16 (44%)	9/16 (56%)
IANNONE[56] 1996	54	2/54 (4%)	19/54 (35%)	33/54 (61%)
BOSCLAIR[43] 1997	33	2/33 (6%)	20/33 (61%)	11/33 (33%)
WHITE[44] 1997	99	0/99 (0%)	77/99 (76%)	22/99 (24%)
BLUM[35] 1997	68	11/68 (16%)	42/68 (62%)	15/68 (22%)
TOTALE range	***412***	***25/412 (6%)*** 4%-16%	***246/412 (60%)*** 35%-100%	***141/412 (34%)*** 0%-61%
SERIE PERSONALE	20	0/20 (100%)	17/20 (85%)	3/20 (15%)

me 48 ore; va tuttavia confermato, a 6 mesi di distanza.

a) Nella *stenosi aterosclerotica* dalla revisione della Letteratura (Tab V) si evince che al successo anatomico della procedura endovascolare - superiore al 90% quando alla PTRA si aggiunga lo "stenting" - corrisponde la guarigione nel 14% dei casi (range 5%-38%) ed il miglioramento clinico nel 57% dei casi (range 29%-87%). Nel 30% dei casi il trattamento è completamente inefficace (range 0%-50%). Nella serie personale costituita da 98 pazienti ipertesi (*Tab V*), con follow-up medio di 24 mesi, in cui la procedura endovascolare aveva avuto successo anatomico, si è riscontrata guarigione nel 22% (22/98) pazienti e miglioramento clinico nel 59% (58/98). Nel restante 19% i valori pressori sono rimasti inalterati (18/98 pazienti). Il confronto fra le singole serie dei vari Autori è difficile in quanto le variabili che condizionano il risultato clinico della procedura sono molteplici, dall'età, alla durata della ipertensione, dalla presenza di diabete od obesità al fumo[31-54-55]. Dalla analisi delle serie più recenti, che riferiscono il risultato clinico della PTRA associata allo "stenting" nel trattamento di lesioni aterosclerotiche gravi ed estese, si evince che il miglioramento dell'ipertensione è stato ottenuto nel 66% dei pazienti55 (*Tab VI*). Questo risultato assume particolare rilevanza quando si consideri che la riduzione della pressione diastolica di soli 5-6-mmHg riduce il rischio di stroke di circa il 33% e di infarto miocardico del 17%50. Nella serie personale relativa a 20 pazienti (*Tab VI*) non si è mai avuta la guarigione mentre il miglioramento clinico è stato raggiunto nell'85% dei casi.

b) Nella *stenosi DFM* dai dati della Letteratura (*Tab VII*) si evince che al successo anatomico corrisponde la guarigione nel 40% dei casi (range 25%-85%) ed il miglioramento clinico nel 42% dei casi (range 21%-60%). Il trattamento è inefficace solo nel 18% dei pazienti (range 0%-35%). Nella serie personale, costituita da 47 pazienti ipertesi con stenosi DFM e follow-up medio di 24 mesi in cui la procedura endovascolare aveva avuto successo anatomico immediato (Tab VII), si è riscontrata guarigione clinica nel 66% dei casi (31/47), miglioramento nel 30% (14/47). Solo in 2/47 pazienti (4%) l'ipertensione è rimasta inalterata.

Tabella VII: Risultati clinici a distanza della sola PTRA nei pazienti trattati con iniziale successo anatomico per stenosi dell'a.renale da displasia fibromuscolare

Autore	*Successo anatomico*	*Risultato clinico*		
		curati	*migliorati*	*invariati*
COLAPINTO[57] 1982	9	4/9 (44%)	5/9 (56%)	0 (0%)
SOS[58] 1983	27	16/27 (59%)	9/27 (33%)	2/27 (8%)
MARTIN[60] 1985	20	5/20 (25%)	12/20 (60%)	3/20 (15%)
MILLER[61] 1985	13	11/13 (85%)	2/13 (44%)	0/0 (0%)
SIMONETTI[70] 1987	25	15/25 (60%)	6/25 (24%)	4/25 (16%)
KLINGE[62] 1989	47	18/47 (38%)	26/47 (55%)	3/47 (7%)
BAERT[49] 1990	19	11/19 (58%)	4/19 (21%)	4/19 (21%)
TEGTMEYER[39] 1991	66	26/66 (39%)	39/66 (59%)	1/66 (2%)
LOSINNO[68] 1994	42	24/42 (56%)	9/42 (22%)	9/42 (22%)
BONELLI[50] 1995	105	23/105 (22%)	45/105 (43%)	37/105 (35%)
KLØW[38] 1998	27	7/27 (27%)	12/27 (44%)	8/27 (30%)
TOTALE range	***400***	***160/400 (40%)*** 25%-85%	***169/400 (42%)*** 21%-60%	***71/400 (18%)*** 0%-35%
SERIE PERSONALE	47	31/47 (66.%)	14/47 (30%)	2/47 (4%)

c) Nelle *stenosi in rene trapiantato* al successo anatomico può conseguire solo il miglioramento dell'ipertensione in quanto questi pazienti necessitano comunque del supporto farmacologico. In particolare dopo la divulsione endovascolare della stenosi la pressione è più facilmente controllabile in circa il 76 % dei casi[4-53] (range 60%-100). Nella serie personale costituita da 7 pazienti ipertesi con stenosi in rene trapiantato e follow-up medio di 12 mesi, in cui la procedura endovascolare aveva avuto successo anatomico, si è riscontrato miglioramento clinico in 4/7 pazienti (57%).

4) Il **successo clinico nel trattamento dell'insufficienza renale cronica** è generalmente confermato dalla normalizzazione della creatininemia o dalla sua riduzione di almeno il 20% rispetto al valore pre-procedura[4-9-54]. Questi pazienti generalmente sono anziani e presentano grave aterosclerosi con stenosi bilaterale dell'a.a.renali o monolaterale in rene unico[5]. L'insufficienza renale può inoltre conseguire a stenosi arteriosa in rene trapiantato, mentre assai raramente è causata da stenosi DFM. Numerose serie hanno dimostrato che la rivascolarizzazione, sia chirurgica che percutanea, può ristabilire la funzionalità renale66. Al riguardo RIMMER et al. riportano metanalisi di 4 serie per un totale di 104 pazienti sottoposti a PTRA per insufficienza renale: la funzionalità renale è migliorata dopo PTRA nel 43% dei pazienti (range 25%-53%), è rimasta invariata nel 35% dei pazienti (range 12%-50%) mentre è peggiorata nel 22% dei pazienti (range 15%-33%)[9]. Più recentemente BOSCLAIR ha riportato una metanalisi di 10 serie per un totale di 113 pazienti con insufficienza renale sottoposti a PTRA e "stenting"; dopo la procedura il miglioramento clinico è stato registrato nel 30% dei pazienti[43] (34/113). La PTRA è più efficace nei pazienti con stenosi bilaterale rispetto

Tabella VIII: Risultati clinici a distanza del trattamento endovascolare in pazienti affetti da insufficienza renale cronica (IRC) associata a stenosi dellía.renale.

Autore	*Pazienti con IRC*	*Risultato clinico*			
		migliorata	*stabile*	*peggiorata*	*exitus*
MARTIN[69] 1988	79	34/79 (43%)	45/79 (57%)		1/79 (1%)
CANZANELLO[63] 1989	69	36/69 (52%)		23/69 (48%)	2/69(3%)
REES[34] 1991	14	5/14 (36%)	5/14 (36%%)	4/14 (28%)	0/14 (0%)
RIMMER[9] 1993	104	45/104 (43%)	36/104 (35%)	23/104 (36%)	5/104 (10%)
LOSINNO[68] 1994	60	16/60 (27%)	40/60 (40%)	6/60 (7%)	0/60 (0%)
HENNEQUIN[36] 1994	6	1/6(17%)	3/6 (50%)	2/6 (33%)	0/6 (0%)
VAN DE VEN[51] 1995	24	8/24 (32%)	14/24 (58%)	2/24 (8%)	0/24 (0%)
IANNONE[56] 1996	29	8/29 (28%)	10/29 (34%)	4/29 (14%)	7/29 (24%)
BOSCLAIR[43] 1997	17	7/17 (41%)	6/17 (35%)	4/17 (24%)	0/17 (0%)
BLUM[35] 1997	17	0/17 (0%)	17/17 (100%)	0/17 (0%)	0/17 (0%)
HARDEN[52] 1997	32	11/32 (34%)	11/32 (34%)	9/32 (28%)	1/32 (3%)
RUNDBACK[66] 1998	42	7/42 (27%)	21/42 (50%)	12/42 (29%)	2/42 (4%)
TOTALE range	***493*** 0%-43%	***178/493 (36%)*** 33%-58%	***163/493 (33%)*** 0%-48%	***134/493 (27%)*** 0%-24%	***18/493 (4%)***
SERIE PERSONALE	21	5/21 (24%)	9/21 (43%)	6/21% (28%)	1/21 (5%)

a quelli con stenosi monolaterale, come dimostrato da MARTIN (61% versus 38%)[48]. La metanalisi delle maggiori serie riportate in Letteratura (*Tab VIII*) indica che nei pazienti affetti da insufficienza renale cronica il trattamento endovascolare ha ottenuto il miglioramento della funzionalità renale nel 36% (178/493) dei casi (range 0%-43%), la sua stabilizzazione nel 33% (163/493) (range 33%-58%), mentre nel 27% dei casi (134/493) la funzionalità renale è peggiorata. Nella esperienza personale, rappresentata da 21 pazienti con insufficienza renale cronica (Tab VIII), dopo la procedura endovascolare la funzionalità renale è migliorata nel 24% (5/21) dei pazienti, ed è rimasta immodificata nel 43% (9/21). Nel rimanente 32% (7/21) la funzionalità è peggiorata; un paziente è deceduto a distanza di 30 giorni dalla procedura per infarto miocardico. Da sottolineare che dopo i 65 anni i pazienti con insufficienza renale da stenosi dell'a.renale hanno sopravvivenza media di 27 mesi, con probabilità di sopravvivenza a 5 anni del 10%[5-9].

5) Il trattamento endovascolare - nonostante la ridotta invasività - è gravato da complicanze la cui incidenza varia in Letteratura dall'8% al 36%; il ricorso alla chirurgia è però richiesto in meno del 5% dei casi[4-9-41-55]. Nella serie personale costituita da 222 pazienti, l'incidenza di complicanze è stata del 10.8% (24/222), mentre l'intervento chirurgico si è reso necessario solo in 3/222 pazienti (1.3%).

a) Tra le complicanze in corrispondenza del *sito d'accesso* l'ematoma è l'evenienza più frequente, riportata in Letteratura con incidenza variabile dal 2% all'8%, il ricorso alla chirurgia si impone nel 2% dei casi[41-55]. La incidenza di lesione del plesso brachiale in ca-

so di accesso ascellare si aggira intorno all'1% dei pazienti; però il 13% delle lesioni del plesso brachiale è dovuto all'approccio ascellare in corso di angiografia[29]. Nel caso di accesso brachiale la trombosi dell'a.brachiale si verifica in meno del 2% dei casi28.

b) L'incidenza delle complicanze in corrispondenza del *sito di dilatazione* è condizionata dall'eziologia della stenosi, aterosclerotica o displasica. La occlusione acuta dell'a.renale conseguente a dissezione post-PTRA è praticamente scomparsa dalle casistiche dopo l'avvento dello "stenting"[31].

α - Nei pazienti con *aterosclerosi* severa la occlusione acuta dell'arteria durante i tentativi di cateterizzazione selettiva ha incidenza variabile dall'1% al 25% nelle diverse[41-55]. In Letteratura è riportata solo una occlusione acuta durante il posizionamento dello "stent"[56]. È invece più frequente con "stenting" la liberazione di emboli di colesterolo con possibilità di infarto renale esteso o parcellare[41-55]. La rottura dell'arteria è evenienza rara, con incidenza che varia dallo 0.4% all'1%[54]. La dislocazione in aorta od il malposizionamento sono la complicanza più frequente in corso di "stenting", con incidenza che in alcune serie supera il 20%[55]. Complicanze riportate in tutte le serie sono lo spasmo di un ramo segmentario e la perforazione renale con ematoma peri-renale

β - La incidenza di complicanze a livello renale nei pazienti con *stenosi DFM* è bassa, limitata alla possibilità di spasmo arterioso od alla perforazione renale con ematoma capsulare. KLØW et al. recentemente non riportano alcuna complicanza in 49 pazienti sottoposti alla sola PTRA38. TEGTMEYER et al. riportano una incidenza di complicanze del 12%, ma tutte di lieve entità[39].

c) Le *complicanze a distanza dall'a.renale* sono di solito secondarie a liberazione di emboli di colesterolo durante la manipolazione del catetere o dello "stent" nel lume dell'a.renale od in quello aortico. La complicanza più frequente (fino al 26% dei casi) indotta dalla micro-embolizzazione in a.renale, in associazione al danno farmacologico legato all'impiego di m.d.c. organoiodato, è la insufficienza renale, transitoria o irreversibile, oppure il peggioramento di quella preesistente[54-55]. Le altre complicanze legate a liberazione di emboli a livello aortico, sono rare con incidenza inferiore all'1%, ma gravi, come l'infarto intestinale, lo stroke o la trombosi dell'a.spinale anteriore[54]. Questo tipo di complicanze è limitato ovviamente ai pazienti gravemente aterosclerotici[4].

d) La *mortalità* correlata alla procedura endovascolare ha incidenza bassa, non superiore allo 0.5%[54]. Nei pazienti ipertesi con grave aterosclerosi e/o affetti da insufficienza renale tutte le serie riportano mortalità, a distanza di 30 giorni dalla procedura, compresa tra il 2% ed il 24%[9]. Le principali cause sono l'infarto del miocardio e lo scompenso cardiaco[9-41-55]. Nella serie personale globale la incidenza di mortalità a distanza di 30 giorni è stata dello 0.4% (1/222); riferendosi al gruppo dei 20 pazienti con grave aterosclerosi o insufficienza renale sottoposti a PTRA e "stenting" la mortalità è stata invece del 5% (1/20).

Conclusioni

I risultati riportati in Letteratura e l'esperienza personale dimostrano che il trattamento percutaneo delle affezioni steno-occludenti dell'arteria renale ha consentito significativo miglioramento della prognosi dei pazienti affetti da ipertensione nefro-vascolare. Nei confronti della chirurgia, la procedura endovascolare garantisce risultati sovrapponibili, con il significativo vantaggio della minore invasività e della conseguente drastica riduzione dei tempi di ospedalizzazione[2-31]. Le ristenosi, relativamente frequenti nella malattia aterosclerotica, possono essere trattate nuovamente con procedura endovascolare[83].

Le indicazioni elettive alla procedura endovascolare sono la stenosi DFM e la stenosi aterosclerotica complicata da edema polmonare recidivante: nel primo caso il rappor-

to rischio/beneficio è eccellente, nel secondo caso la dilatazione è in grado di migliorare l'aspettativa di vita del paziente. Il rapporto rischio/beneficio è ancora favorevole nel caso di ipertensione severa associata a stenosi in rene trapiantato od a grave stenosi aterosclerotica unilaterale. Di contro, non è ancora certo se vi è un vantaggioso rapporto rischio/beneficio nel trattamento di stenosi dell'a. renale associata ad insufficienza renale, in quanto l'ipertensione e il deficit di funzionalità renale sono determinati oltre che dalla aterosclerosi vasale anche dai fenomeni di nefroangiosclerosi del parenchima renale. In questi pazienti, infatti, la procedura endovascolare, nonostante l'elevato successo anatomico, presenta risultato clinico non ottimale, gravato peraltro da più elevata incidenza di complicanze. In conclusione, il successo clinico, oltre che anatomico, della procedura è condizionato dalla tempestività della diagnosi.

Bibliografia

1 Weilbull H., Bergqvist D., Bergentz S.E., Jonsson K., Hulthén L., Manhem P.: Percutaneous Transluminal Renal Angioplasty versus Surgical Reconstruction of Atherosclerotic Renal Artery Stenosis: A Prospective Randomized Study. J Vasc Surg, 1993; 18: 841-852.

2 Grüntzig A., Kuhlmann U., Vetter W., Lutolf U., Meier B., Siegenthaler W.: Treatment of Renovascular Hypertension with Percutaneous Transluminal Dilatation of Renal-Artery Stenosis. Lancet, 1978; 1: 801-802.

3 Baert A.L.: Renal Artery Stent Placement. Radiology, 1994; 191: 619-621.

4 Tegtmeyer C.J., Matsumoto A.H., Johnson A.M.: Renal Angioplasty. In: Baum S., Pentecost M.J. Abrams' Angiography Interventional Radiology (USA), 1997; 294-325.

5 Greco B.A., Breyer J.A.: Atherosclerotic Ischemic Renal Disease. AJKD, 1997; 29 (2): 167-187.

6 Missouris C.G., Buckenham T., Cappuccio F.P., MacGregor G.A.: Renal Artery Stenosis: A Common and Important Problem in Patients With Peripheral Vascular Disease. Am J Med, 1994; 96: 10-14.

7 Harding M.B., Smith L.R., Himmelstein M.I. et al: Renal Artery Stenosis: Prevalence and Associated Risk Factors in Patients Undergoing Routine Cardiac Catheterization. J Am Soc Nephrol, 1992; 2:1608.

8 Sicard G.A., Reilly J.M., Picus D.D., Allen B.T.: Alternatives in Renal Revascularization. In: Wells S.A. Current Problems in Surgery, 1995; 576-624.

9 Rimmer J.M., Gennari F.J.: Atherosclerotic Renovascular Disease and Progressive Renal Failure. Ann Intern Med, 1993; 118: 712-719.

10 Sos T.A.: Angioplasty for the Treatment of Azotemia and Renovascular Hypertension in Atherosclerotic Renal Artery Disease. Circulation, 1991; 83(supp. 1): 162-166.

11 Strandness D.E.: Natural History of Renal Artery Stenosis. AJKD, 1994; 24 (4): 630-635.

12 Abrams H.L., Grassi C.J.:Renal Arteriography in Hypertension. In: Baum S. Abrams' Angiography (USA), 1997; 51: 1244-1289.

13 McCormack L.J., Poutasse E.F., Meaney T.F.: A Pathologic-Arteriographic Correlation of Renal Arterial Disease. Am Heart J, 1996; 72: 188.

14 Mann S.J., Pickering T.G.: Detection of Renovascular Hypertension. Ann Intern Med, 1992; 117: 845-853.

15 Sos T.A., Trost D.W.: Renal Vascular Disease as a Cause of Hypertension. Current Opinion in Nephrology and Hypertension, 1995; 4: 76-81.

16 Davidson R.A., Barri Y., Wilcox C.S.: Predictors of Cure of Hypertension in Fibromuscolar Renovascular Disease. AJKD, 1996; 28 (3): 334-338.

17 Derkx F., Schalekamp M.: Renal Artery Stenosis and Hypertension. Lancet, 1994; 344: 237-239.

18 Blaufox M.D., Middleton M.L., Bongiovanni J., Davis B.R.: Cost Efficacy of the Diagnosis and Therapy of Renovascular Hypertension. J Nucl Med, 1996; 37:171-177.

19 Postma C.T., Van der Steen P.H., Hoefragels W.H., et al: The Captopril Test in the Detection of Renovascular Disease in Hypertensive Patients. Arch Intern Med, 1990; 150:625.

20 Vaughan E.D. Jr, Buhler F.R., Laragh J.H. et al: Renovascular Hypertension: Renin Measurements to indicate Hypersecretion and Contralateral Suppression, Estimate Renal Plasma Flow, and Score for Surgical Curability. Am J Med, 1973; 55:402.

21 Mann S.J., Pickering T.G., Sos T.A.et al: Captopril Renography in the Diagnosis of Renal Artery Stenosis. Accuracy and Limitations. Am J Med, 1991; 90:30.

22 Derkx F.H.M., van Jaarsveld B.C., Krijnen P., Man in't Veld A.J., van den Meiracker A.H., Schalekamp M.A.D.H.: Renal Artery Stenosis Towards the Year 2000. Journal of Hypertension, 1996; 14(suppl 5): 167-172.

23 Postma C.T., van Oijen A.H.A.M., Barentsz J.O., de Boo T., Hoefnagels W.H.L., Corstens F.H.M., Thien T.: The Value of Tests Predicting Renovascular Hypertension in Patients with Renal Artery Stenosis Treated by Angioplasty. Arch Intern Med, 1991; 151: 1531-1535.

24 Soulen M.C.: Renal Angioplasty: Underutilized or Overvalued? Radiology, 1994; 193: 19-21.

25 Spies J.B., Bakal C.W., Burke D.R., Husted J.W., McClean G.K., Palestrant A.M., Pentecost M.J., Schwarten D.E., Spencer M.C., Tate C.P., van Breda A., Wey-

man P.J.: Guidelines for Percutaneous Transluminal Angioplasty. Radiology, 1990; 177: 619-626.

26 Pentecost M.J., Criqui M.H., Dorros G., Goldstone J., Johnston K.W., Martin E.C., Ring E.J., Spies J.B.: Guidelines for Peipheral Percutaneous Transluminal Angioplasty of the Abdominal Aorta and Lower Extremity Vessels. Circulation, 1994; 89(1): 511-531.

27 Henry M., Ethevenot G., Mentre B., Tzvetanov K.: Renal Artery Stenting. The Potential of the Femoral approach. Cardiovascular Interventions Online, 1998; 2: 34-37.

28 AbuRahma A.F., Robinson P.A., Boland J.P.: Safety of Arteriography by Direct Puncture of Vascular Prosthesis. Am J. Surg, 1992; 164: 233-236.

29 Dorros G., Jaff M., Jain A., Dufek C., Mathiak L.: Follow-up of Primary Palmaz-Schatz Stent Placement for Atherosclerotic Renal Artery Stenosis. AM J Cardiol, 1995; 75: 1051-1055.

30 AbuRahma A.F.: Complications of Arteriography in Recent Series of 707 Cases: Factors Affecting Outcome. Ann Vasc Surg, 1993; 7:122-129.

31 Plouin P.F., Raynaud A., Elkohen M., Pannier-Moreau I., Battaglia C.: Traitements non Chirurgicaux des Stenoses de l'Artere Renale. Presse Med, 1996; 25: 725-730.

32 Tegtmeyer C.J., Sos T.A.: Techniques of Renal Angioplasty. Radiology, 1986; 161: 577-586.

33 Palmaz J.C.:Balloon-Expandable Intravascular Stent. AJR,1988; 150: 1263-1269.

34 Rees C.R., Palmaz J.C., Becker G.J., Ehrman K.O., Richter G.M., Noeldge G., Katzen B.T., Dake M.D., Schwarten D.E.: Palmaz Stent in Atherosclerotic Stenoses Involving the Ostia of the Renal Arteries: Preliminary Report of a Multicenter Study. Radiology, 1991; 181: 507-514.

35 Blum J., Krumme B., Flügel P., Gabelmann A., Lehnert T.,Buitrago-Tellez C., Schollmeyer P., Langer M.: Treatment of Ostial Renal-Artery Stenoses with Vascular Endoprostheses after Unsuccessful Balloon Angioplasty. N Engl J Med, 1997; 336(7): 459-465.

36 Hennequin L.M., Joffre F.G., Rousseau H.P., Aziza R., Tregant P., Bernadet P., Salvador M., Chamontin B.: Renal Artery Stent Placement: Long-term Results with the Wallstent Endoprosthesis. Radiology, 1994; 191: 713-719.

37 Plouin P.F., Darné B., Chatellier G., Pannier I., Battaglia C., Raynaud A., Azizi M.: Restenosis after a First Percutaneous Transluminal Renal Angioplasty. Hypertension, 1993; 21: 89-96.

38 Kløw N.E., Paulsen D., Vatne K., Rokstad B., Lien B., Fauchald P.: Percutaneous Transluminal Renal Artery Angioplasty Using the Coaxial Technique. Ten Years of Experience from 591 Procedures in 419 Patients. Acta Radiologica, 1998; 39: 594-603.

39 Tegtmeyer C.J., Selby J.B., Hartwell G.D., Ayers C., Tegtmeyer V.: Results and Complications of Angioplasty in Fibromuscular Disease. Circulation, 1991; 83(suppl 1): 155- 161.

40 Taylor A., Sheppard D., MacLeod M.J., Harden P., Baxter G.M., Edwards R.D., Moss J.G.: Renal Artery Stent Placement in Renal Artery Stenosis: Technical and Early Clinical Results. Clinical Radiology, 1997; 52: 451-457.

41 Beek J.A., Kaatee R., Beutler J.J., Van De Ven P.J., Mali W.P.T.M.: Complications During Renal Artery Stent Placement for Atherosclerotic Ostial Stenosis. Cardiovasc Intervent Radiol, 1997; 20: 184-190.

42 Hoffman O., Carreres T., Sapoval M.R., Auguste M.C., Beyssen B.M., Raynaud A.C., Gaux J.C.: Ostial Renal Artery Stenosis Angioplasty: Immediate and Mid-term Angiographic and Clinical Results. JVIR, 1998; 9: 65-73.

43 Boisclair C., Therasse E., Oliva V.L., Soulez G., Bui B.T., Querin S., Robillard P.: Treatment of Renal Angioplasty Failure by Percutaneous Renal Artery Stenting with Palmaz Stents: Midterm Technical and Clinical Results. AJR, 1997; 168: 245-251.

44 White C.J., Ramee S.R., Collins T.J., Jenkins J.S., Escobar A., Shaw D.: Renal Artery Stent Placement: Utility in Lesions Difficult to Treat with Balloon Angioplasty. JACC, 1997; 30(6): 1445-1450.

45 Lasry J.L., Qanadli S., Lafitte F., Lagneau P.: Occlusion de l'Artere Renale: Revascularisation Percutanee. Journal des Maladies Vasculaires, 1994; 19: 129-135.

46 Newman-Sanders A.P.G., Gedroyc W.G., Al-Kutoubi M.A., Koo C., Taube D: The Use of Expandable Metal Stents in Transplant Renal Artery Stenosis. Clinical Radiology, 1995; 50: 245-250.

47 Fays J., Hennequin L.: Techniques et Complications de la Radiologie Interventionnelle des Affections Vasculaires des Reins Transplantes. J Radiol, 1994; 75(1): 77-80.

48 Martin L.G., Rees C.R., O'Bryant T.: Percutaneous Angioplasty of the Renal Arteries: Surgical and Interventional Therapy. In: Churchill-Livingstone (New York), 1994; 721-741.

49 Baert A.L., Wilms G., Amery A.: Percutaneous Transluminal Renal Angiography: Initial Results and Long-term Follow-up in 202 Patients. Cardiovasc Intervent Radiol, 1990; 13: 22-28.

50 Bonelli F.S., McKusick M.A., Textor S.C., Kos P.B., Stanson A.W., Johnson C.M., Sheedy P.F., Welch T.J., Schirger A.: Renal Artery Angioplasty: Technical Results and Clinical Outcome in 320 Patients. Mayo Clin Proc, 1995; 70: 1041-1052.

51 Van De Ven P.J.G., Beutler J.J., Kaatee R., Beek F.J.A., Mali W.P., Geyskes G.G., Koomans H.A.: Transluminal Vascular Stent for Ostial Atherosclerotic Renal Artery Stenosis. Lancet,1995; 346: 672-674.

52 Harden P.N., MacLeod M.J., Rodger R.S.C., Baxter G.M., Connell J.M.C., Dominiczak A.F., Junior B.J.R., Briggs J.D., Moss J.G.: Effect of Renal-Artery Stenting on Progression of Renovascular Renal Failure. Lancet, 1997; 349:1133-1136.

53 Raynaud A., Lucino S., De Almeida A., Beyssen B.: Angioplastie Endoluminale Percutanee des Reins Transplantes. J Radiol, 1994; 75(1): 81-86.

54 Ramsay L.E., Waller P.C.: Blood Pressure Response to Percutaneous Transluminal Angioplasty for Renovascular Hypertension: An Overview of Published Series. Br Med J, 1990; 300: 569-572.

55 Tuttle K.R., Raabe R.D.: Endovascular Stent for Renal Artery Revascularization. Current Opinion in Nephrology and Hypertension, 1998; 7: 695-701.

56 Iannone L.A., Underwood P.L., Nath A., Tannenbaum M.A., Ghali M.G.H., Clevenger L.D.: Effect of Primary Balloon Expandable Renal Artery Stents on Long-term Patency, Renal Function, and Blood Pressure in Hypertensive and Renal Insufficient Patients with Renal Artery Stenosis. Catheterization and Cardiovascular Diagnosis, 1996; 37: 243-250.

57 Colapinto R.F., Stronell R.D., Harries J.: Percutaneous Transluminal Dilatation of the Renal Artery: Follow-up of Renovascular Hypertension. AJR, 1982; 139: 727-732.

58 Sos T.A., Pickering T.G., Phil D., Sniderman K., Saddekni S., Case D.B., Silane M.F., Vaughan E.D., Laragh J.H.: Percutaneous Transluminal Renal Angioplasty in Renovascular Hypertension Due to Atheroma or Fibromuscular Dysplasia. N Eng J Med, 1983; 309: 274-279.

59 Tegtmeyer C.J., Kellum C.D., Avers C.: Percutaneous Transluminal Angioplsty of the Renal Arteries: Results and Long-term Follow-up. Radiology,1984; 153: 77-84.

60 Martin L.G., Price R.B., Casarella W.J., Sones P.J., Wells J.O., Zellmer R.A., Chuang V.P., Silbieger M.L., Berkman W.A.: Percutaneous Angioplasty in Clinical Management of Renovascular Hypertension: Initial and Long-term Results. Radiology, 1985; 155: 629-633.

61 Miller G.A., Ford K.K., Baun S.D.: Percutaneous Transluminal Angioplasty vs. Surgery for Renovascular Hypertension. AJR, 1985; 144: 447-450.

62 Klinge J., Mali W.P.T.M., Puijlaert C.B.A.J., Geyskes G.G., Becking W.B., Feldberg M.A.M.: Percutaneous Transluminal Renal Angioplasty: Initial and Long-term Results. Radiology, 1989; 171: 501-506.

63 Canzanello V.J., Millan V.G., Spiegel J.E., Ponce S.P., Kopelman R.I., Madias N.E.: Percutaneous Transluminal Renal Angioplasty in Management of Atherosclerotic Renovascular Hypertension: Results in 100 Patients. Hypertension, 1989; 13: 163-172.

64 Jeunemaitre X., Julien J., Raynaud A.: Angioplastie Endoluminale dans l'Hypertension Arterielle Renovasculaire: Resultats Immediats et a Moyen Terme chez 104 Patients. Presse Med, 1990; 19: 205-209.

65 Rundback J.H., Jacobs J.M.: Percutaneous Renal Artery Stent Placement for Hypertension and Azotemia: Pilot Study. AJKD, 1996; 28(2): 214-219.

66 Rundback J.H., Gray R.J., Rozenblit G., Poplausky M.R., Babu S., Shah P.,Butt K., Tomasula J., Garrick R., Goodman A., Dolmatch B., Horton K.: Renal Artery Stent Placement for the Management of Ischemic Nephropathy. JVIR, 1998; 9:413-420.

67 MacLeod M., Taylor A.D., Baxter G., Harden P., Briggs D., Moss J., Semple P.F., Connell J.M.C., Dominiczak A.F.: Renal Artery Stenosis Managed by Palmaz Stent Insertion: Tecnical and Clinical Outcome. Journal of Hypertension, 1995; 13: 1791-1795.

68 Losinno F., Zuccalà A., Busato F., Zucchelli P.: Renal Artery Angioplasty for Renovascular Hypertension and Preservation of Renal Function: Long-term Angiographic and Clinical Follow-up. AJR,1994; 162: 853-857.

69 Martin L.G., Casarella W.J., Gaylord G.M.: Azotemia Caused by Renal Artery Stenosis: Treatment by Percutaneous Angioplasty. AJR, 1988; 150: 839-844.

70 Simonetti G., Urigo F., Sergiacomi G.L.: Percutaneous Transluminal Renal Angioplasty: Follow-up at 48 Months. In: Glorioso N. Renovascular Hypertension (New York), 1987; 499-509.

71 Sniderman K.W., Sparayregen S., Sos T.A.: Percutaneous Transluminal Dilation in Renal Transplant Arterial Stenosis. Transplantation, 1980; 30: 440-444.

72 Gerlock A.J., Mac Donell R.C., Smith C.W.: Renal Transplant Arterial stenosis: Percutaneous Transluminal Angioplasty. AJR, 1983; 140: 325-331.

73 De Meyer M., Pirson Y., Dautrebande J.: Treatment of Renal Graft Artery Stenosis: Comparison between Surgical Bypass and Percutaneous Transluminal Angioplasty. Transplantation, 1989; 47: 784-788.

74 Greenstein S.M., Verstandig A., McLean G.K.: Percutaneous Transluminal Angioplasty. Transplantation, 1989; 48: 580-583.

75 Aliabadi H., McLorie G.A., Churchill B.M.: Percutaneous Transluminal Angioplasty for Transplant Renal Artery Stenosis in Children. J Urol, 1990; 143: 569-573.

76 Kirste G., Wilms H., Matthias K.: Transluminal Angioplasty as Treatment for Renal Transplant Artery Stenosis. Transplantation, 1990; 50: 357.

77 Benoit G., Moukarzel M., Hisse C.: Transplant Renal Artery Stenosis: Experience and Comparative Results between Surgery and Angioplasty. Transplant Int, 1990; 3: 137-140.

78 Matalon T.A.S., Thompson M.J., Patel S.K.: Percutaneous Transluminal Angioplasty for Transplant Renal Artery Stenosis. J Vasc Intervent Radiol, 1992; 3: 55-58.

79 Fauchald P., Vatne K., Paulsen D.: Long-term Clinical results of Percutaneous Transluminal Angioplasty in Transplant Renal Artery Stenosis. Nephrol Dial Transplant; 1992; 7: 256-259.

80 Bover J., Montana J., Castelao A.M.: Percutaneous Transluminal Angioplasty for Treatment of Allograft Renal Artery stenosis. Transplant Proc, 1992; 24: 94-95.

81 Bernadet P., Durand D., Joffre F., Rostaing L., Rischman F., Sarramon J.P., Tack I.: Stenose de l'Artere Renale du Transplant: Comparaison du Traitement Correcteur et du Traitement Medical. Arch Mal Coeur, 1994; 87: 1107-1110.

82 Rodriguez-Perez J.C., Plaza C., Reyes R: Treatment of Renovascular Hypertension with Percutaneous Transluminal Angioplasty : experience in Spain. J Vasc Intervent Radiol, 1994; 5: 101-109.

83 Weibull H., Bergqvist D., Jonsson K., Hulthen L., Mannhem P., Bergentz S.E.: Long-term Results after Percutaneous Transluminal Anioplasty of Atherosclerotic Renal artery Stenosis-The Importance of Intensive Follow-up. Eur J Vasc Surg, 1991; 5: 291-301.