Società Italiana di Artroscopia

www.siaonline.net

Le faculty

Report delle Faculty S.I.A.
per il biennio 2017-2019

Società Italiana di Artroscopia

COMITATO DIRETTIVO S.I.A.
BIENNIO 2017-2019

Presidente	Enrico Gervasi
Vice Presidente	Enrico Arnaldi
Segretario	Giovanni Battista Vinanti
Past President	Piero Volpi
Consiglieri	Francesco Allegra
	Paolo Avanzi
	Roberto Castricini
	Angelo C. Di Giunta
	Francesco Franceschi
	Biagio Moretti
	Arcangelo Russo
	Alessandro Tripodo

Società
Italiana di
Artroscopia

Le faculty

Report delle Faculty S.I.A.
per il biennio 2017-2019

Tutti i diritti sono riservati. Gli articoli e i loro contenuti sono di proprietà dei rispettivi autori. S.I.A. è a disposizione per eventuali non volute omissioni e/o errori di attribuzione.

REPORT DELLE FACULTY S.I.A. PER IL BIENNIO 2017-2019

COORDINATORE FACULTY
Giovanni Bonaspetti

Il libro delle Faculty ha sempre segnato la fine e l'inizio di un percorso formativo durato un biennio. Il 2019 è un momento storico nella nostra amata Società, segna la fine di un lungo e meraviglioso periodo durato decenni e l'inizio di una nuova era.
Questo numero ha quindi un significato particolare, l'inizio di un nuovo percorso dove verranno abbattute frontiere per dare vita ad una giovane società che ha l'ambizione di avere un respiro internazionale.
La formazione scientifica, l'insegnamento e la ricerca hanno sempre contraddistinto l'anima delle numerose Faculty della Società Italiana di Artroscopia; il lavoro svolto ha sempre avuto un occhio attento ai giovani chirurghi ortopedici, non dimenticando mai di affiancare i meno giovani nel consolidare nuove tecniche chirurgiche.
Abbiamo visto numerosi chirurghi passare da allievi a istruttori e, da istruttori, dare ai nuovi allievi tutto quello che hanno ricevuto.
Abbiamo potuto affiancare e conoscere grandissimi chirurghi, colleghi che nonostante i loro innumerevoli impegni hanno dedicato intere giornate all'insegnamento. Tutti noi, giovani e meno giovani, abbiamo giovato di questo.
Siamo cresciuti, abbiamo imparato e raccolto ogni volta nuovi stimoli per soddisfare l'insaziabile curiosità che in ciascuno di noi abita, questo e tanto altro sarà, ancora e sempre più presente, nella nuova società.
Devo ringraziare tutti i componenti delle Faculty per l'importante tempo che hanno dedicato alla Società, tempo che spesso hanno rubato al proprio lavoro e alle famiglie: Grazie!
Concludo con una frase a me cara, frase che ha segnato la mia vita:

"Se vogliamo che tutto rimanga com'è, bisogna che tutto cambi"
(Giuseppe Tomasi di Lampedusa, il Gattopardo)

Giovanni Bonaspetti

INDICE

4 **Introduzione**

10 **FACULTY SPALLA**

- **La spalla rigida. Definizione e classificazione**
  R. Lo Cascio, F. Scordino
- **Epidemiologia spalla rigida idiopatica - *Frozen Shoulder***
  S. Di Fabio; F. Raffelini
- **Rigidità di spalla. Esame obiettivo iter diagnostico**
  A. Pannone, V. De Cupis
- **Spalla rigida. Trattamento conservativo riabilitativo**
  M. De Benedetto, E. Cesari
- **Trattamento artroscopico nella spalla rigida**
  S. Padovani, P. Pirani, F. Campi
- **Tendinopatia Calcifica di spalla. Definizione e classificazione**
  V. De Cupis, A. Pannone
- **Epidemiologia tendinite calcifica**
  F. Raffelini, S. Di Fabio
- **Esame obiettivo ed iter diagnostico**
  P. Pirani, F. Campi
- **Lavaggio percutaneo ecoguidato delle calcificazioni intratendinee di spalla**
  L. Castellani
- **EBM nella tendinopatia calcifica**
  P. Pirani, F. Campi

56 **FACULTY GROIN PAIN**

- **Classificazione e diagnosi differenziale**
  C. Eirale

- **Diagnosi radiologica:**
  - **Lesioni muscolari/ossee e *Sport's hernia*** *A. Auci*
  - **Conflitto femoro-acetabolare (FAI)** *F. Di Pietto*
- **Trattamento conservativo e prevenzione nel calciatore**
  M.Pereira
- **Trattamento chirurgico:**
  - ***Sport's hernia*** *A. Guglielmi*
  - **Lesioni muscolari e FAI** *A. Aprato*
- **Percorso riabilitativo:**
  - **FAI** *P. Benelli*
  - **Chirurgia di parete** *G. Bisciotti*

96 **FACULTY SPORTS MEDICINE**

Il Ritorno allo Sport (RTS) dopo chirurgia primaria di LCA. Un sondaggio tra gli esperti nella Società Italiana di Artroscopia
A. Tucciarone

116 **FACULTY ANCA**

Artroscopia dell'anca: Il punto sulle indicazioni oltre il conflitto femoroacetabolare
N. Santori, E. Sabetta

- **Lassità articolare**
  D. Dallari, A. Mazzotta
- **Artroscopia di anca negli esiti traumatici**
  C. Dall'oca, N. Elena
- **Sinoviti e altre patologie sinoviali dell'anca**
  L. Pierannunzii
- **La condromatosi**
  C. Carulli, M. Innocenti
- **Patologia isolata dell'ileopsoas**
  F. Della Rocca, M. Loppini

- **Patologia del capo riflesso del retto anteriore e *subspine impingement***
  F. Randelli, A. Fioruzzi, D. Priano, M. Magnani
- **Protesi dolorose**
  P. Di Benedetto, M.M. Buttironi
- **Patologie peritrocanteriche ed anca a scatto laterale**
  M. Panascì
- **Trattamento artroscopico della coxartrosi iniziale**
  D. Munegato, M. Regina
- **Patologie del legamento rotondo**
  D. Potestio
- **La displasia *borderline***
  G. Fiorentino, S. Giambartino
- **Il dolore posteriore dell'anca**
  M. Conati
- **Riabilitazione post artroscopia d'anca**
  G. Addessi, S.Cerulli

166 **FACULTY GINOCCHIO**

- **Anatomia e biomeccanica dei menischi**
  E. Monaco
- **Lesioni meniscali degenerative: quando non operare**
  M. Conte
- **Lesioni meniscali traumatiche comuni: indicazioni al trattamento**
  E. Rodà, M. Fravisini
- **Le *ramp lesion*: dalla diagnosi al trattamento**
  F. Rosso
- **Le *root lesion*: dalla diagnosi al trattamento**
  F. Azzola

- **I fascoli meniscali e le instabilità del menisco laterale**
  F. Familiari
- **L'estrusione meniscale: dalla diagnosi al trattamento**
  G. Zappalà, F. Ranchetti
- **Algoritmo di trattamento**
  R. Simonetta

226 **FACULTY CAVIGLIA**

La gestione dei fallimenti della riparazione cartilaginea nella caviglia

- **Definizione di fallimento di intervento di riparazione cartilaginea di caviglia**
  A. Bertelli, D. Falcioni
- **In quali casi si può reintervenire su una caviglia già trattata con intervento di riparazione cartilaginea**
  R. Buda, A. Pantalone
- **Quando reintervenire su una caviglia già trattata**
  Matteo Guelfi, Marco Guelfi
- **Quali sono i fattori da considerare per la scelta di una procedura di revisione**
  F. Lijoi
- **La procedura di riparazione primaria scelta influisce l'eventuale revisione**
  A. Ventura
- **Fattori che influenzano l'intervento di revisione**
  A. Zanini, M. Bondi, F. Allegra
- **Chirurgia di revisione nei fallimenti di trattamento di lesioni osteocondrali dell'astragalo**
  F. Cortese, D. Mercurio, P. Giardini

• **Quando è necessario considerare una procedura di salvataggio**
A. Branca, C. Pasquali

Microfratture

• **Trattamento delle lesioni osteocondrali dell'astragalo**
M. Lughi, M. Guelfi, A. Marangon, M. Bondi, A. Pantalone, D. Mercurio, S. Natali, M. Baldassarri, R. Buda

270 **FACULTY INNOVAZIONE TECNOLOGICA**

• **Le cellule staminali nella patologia cartilaginea**
G.F. Trinchese, L. La Verde

278 **FACULTY MEDICINA LEGALE**

• **La responsabilità civile nella "riforma Gelli"**
L. Nocco

• **Aspetti assicurativi**
E. Macrì

Società Italiana di Artroscopia

FACULTY SPALLA

LEADER FACULTY
Fabrizio Campi

FACULTY
Eugenio Cesari
Massimo De Benedetto
Vincenzo De Cupis
Stefano Di Fabio
Andrea De Vita
Edoardo Franceschetti
Riccardo Lo Cascio
Marco Maiotti
Antonello Pannone
Piergiorgio Pirani
Francesco Raffelini
Francesco Scordino
Marco Spoliti
Andrea Vitullo

LA SPALLA RIGIDA

La spalla rigida: definizione e classificazione

R. Lo Cascio, F. Scordino

INTRODUZIONE

La spalla rigida è una condizione invalidante caratterizzata da diminuzione del range articolare e spesso associata a dolore. Già nel 1872 Duplay descrive la rigidità di spalla.

Il termine *Frozen Shoulder* fu coniato nel 1934 da Codman per *many conditions which cause spasm of the short rotators or adhesions about the joint or bursae*.

Nel 1945 Nevasier dimostra una flogosi con ispessimento e contrattura capsulare a cui da il nome di capsulite adesiva [1].

Successivamente Bunker suggerisce di abbandonare il termine *frozen shoulder* e sostituirlo con *contracture of the shoulder* [2].

In letteratura risultano oltre 4mila *references* sotto il termine di *frozen shoulder* e spesso il termine capsulite adesiva, spalla rigida e spalla congelata sono usati come sinonimi.

L'assenza di una precisa definizione e classificazione determina una severa difficoltà nell'interpretazione dei dati; da qui l'esigenza di trovare un *consensus* che aiuti a inquadrare la patologia e i relativi iter diagnostico-terapeutici. Nel 2011 Zuckerman and Rokito effettuano un sondaggio tra 190 membri dell'*American Shoulder and Elbow Society* con 82 % dei votanti concorde [3].

Nel 2014 i membri dell'*Upper Extremity Committee* dell'ISAKOS si riuniscono con il suddetto intento.

DEFINIZIONE

Zuckerman propone questa definizione di *frozen shoulder*: *functional restriction of both active and passive shoulder motion for which radiographs of the glenohumeral joint are normal*.

Il gruppo ISAKOS definisce in maniera chiara i diversi termini comunemente utilizzati:

- *Stiff shoulder*: spalla in cui è presente un deficit del ROM, a prescindere dalla eziologia.
- *Frozen shoulder*: spalla rigida idiopatica.
- *Secondary stiff shoulder*: spalla rigida con eziologia conosciuta.

Inoltre consiglia di non utilizzare il termine

Adhesive capsulitis in quanto non riflette il processo patologico.

CLASSIFICAZIONE

Lundberg [4] nel 1969 propone una classificazione eziologica:

A) Primaria: senza cause identificate nella anamnesi e nell'esame clinico.

B) Secondaria: in seguito a trauma.

Altri autori attenzionano la sede anatomica:

A) Intrinseca (all'articolazione)

B) Estrinseca

Zuckerman e Rokito implementano cosi la precedente:

A) Intrinseca

B) Estrinseca

C) Sistemica

Il *consensus* ISAKOS propone una classificazione che localizza il processo patologico in 3 regioni anatomiche, con l'obiettivo di indirizzare il trattamento terapeutico:

- Intra-articolare
- Capsulare
- Extra-articolare

Specificando però che spesso questi distretti sono coinvolti simultaneamente, soprattutto nelle fasi più avanzate.

E una classificazione eziologica (Fig. 1):

La rigidità postraumatica si differenzia in base al tipo di tessuto coinvolto: miotendineo, capsulo-legamentoso, osteocondrale, nervoso, cutaneo, etc. La rigidità postoperatoria si divide in base al tipo di chirurgia di cui è esito: cuffia dei rotatori, instabilità, SLAP e osteosintesi.

Sembra inoltre esistere una correlazione tra la rigidità e alcune procedure chirurgiche non dedicate alla spalla, come la chirurgia oncologica della mammella e la cardio-toracica.

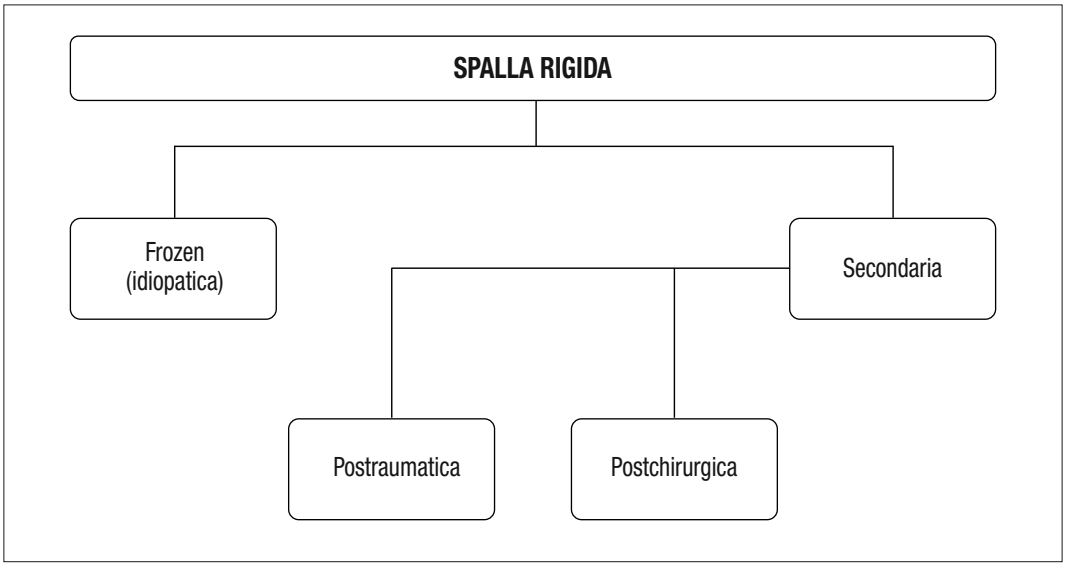

FIG. 1

FROZEN SHOULDER (SPALLA RIGIDA IDIOPATICA)

È caratterizzata da una fase iniziale di dolore spontaneo con successiva e progressiva limitazione funzionale sia attiva che passiva e da una fase finale di risoluzione (fase *freezing*, fase *frozen*, fase *thawing*)

Criteri diagnostici sono pressochè invariati dalla pubblicazione del 1969 di Lundberg [4]:

"Spalla rigida dolorosa per almeno 4 settimane che interferisce con la vita quotidiana e con l'attività lavorativa, con limitazione sia attiva che passiva dell'elevazione e della rotazione esterna (RE) e normale aspetto radiologico."

La prognosi è benigna, come confermato dalla maggioranza degli autori che la definiscono auto limitante con completo recupero del ROM e scomparsa del dolore entro massimo 2 anni dall'insorgenza dei sintomi [5-7]. L'eziologia non è ancora ben conosciuta e definita [8-11].

Diversi autori descrivono una sinovite infiammatoria iperemica con progressiva risposta fibroblastica reattiva nella adiacente capsula che determina contrattura della stessa [12-14].

Ozaki [15] ha osservato una contrattura e ipertrofia del legamento coraco-omerale.

Bunker [16] nel 2000 descrive un aumento di citochine, fattori di crescita, metalloproteasi e tumor necrosis factor-α nella sinovia e nella capsula del gruppo *frozen shoulder* comparato al gruppo controllo. Un *report* evidenzia una correlazione genetica nel 42% delle *frozen shoulder*, ma nessun gene specifico è stato identificato [17].

Pazienti con problematiche sistemiche, cardiologiche, endocrine e neurologiche presentano un'incidenza superiore alla popolazione generale. Nell'85% dei casi sono presenti comorbilità e il 37.5% ha 2 o più fattori predisponenti [18].

Moltissimi studi dimostrano che il diabete [19-25], le patologie tiroidee [26-29], il cancro [30-31], il morbo di Parkinson [32] e il Dupuytren [33] sono statisticamente molto significativi.

Bridgman nel 1972 ha descritto l'associazione tra *frozen shoulder* e diabete e quantificato una incidenza del 10.8 % in un gruppo di 800 pazienti diabetici.

La regolarizzazione e stabilizzazione dei livelli ormonali tiroidei, più o meno associata a tiroidectomia, risolve la rigidità.

L'incidenza nel morbo di Parkinson è significativamente maggiore rispetto al gruppo controllo ed entro i primi due anni dell'esordio del morbo.

Nell'8% il primo sintomo del Parkinson è la rigidità di spalla. Anche l'associazione con le sofferenze vascolari coronarica è ben documentata [34-36], cosi come con l'HIV [37-40]

Saha riporta un aumento di incidenza nei pazienti con enfisema e BPCO [41]. In alcuni casi la psiche gioca un ruolo primario [42].

RIGIDITÀ POSTRAUMATICA (PTSS)

La rigidità postraumatica è secondaria a un trauma definito, sui tessuti molli e/o su tessuti osteocondrali, ricavabile dall'anamnesi e solitamente associato a un periodo di immobilizzazione, terapeutica o anche semplicemente antalgica [43]. È indipendente dalla gravità dell'insulto (è sufficiente anche un semplice ematoma), possibile la presenza di fattori predisponenti e/o comorbilità, la limitazione del ROM è variabile.

È un processo dinamico e complesso che deter-

mina alterazione dei tessuti molli con presenza di almeno una tra queste condizioni:

- perdita di elasticità tissutale
- retrazione capsule-legamentosa
- retrazione miotendinea
- legami fibrotici/cicatriziali a ponte tra superfici di scorrimento subacromiali, sottocoracoidee, perideltoide ed intrarticolari

Anche un insulto neurologico, cervicale o del plesso brachiale, può essere l'*incipit*; cosi come una retrazione cutanea in esito cicatriziale da severa ustione o un blocco meccanico quale esito di danno osteocondrale [88].

Come osservato da Neviaser [44] la rigidità di spalla post-traumatica è solitamente, ma non esclusivamente, di pertinenza extrarticolare e si presenta spesso senza contrattura capsulare.

Casi particolari di rigidità di spalla post-traumatica sono le lussazioni anteriori e posteriori "fisse" inveterate misconosciute

RIGIDITÀ POSTOPERATORIA *(POST OPERATIVE SHOULDER STIFFNESS - POSS)*

La rigidità postoperatoria è in relazione al tipo di lesione originaria, al tipo di chirurgia eseguita per trattare la lesione originaria, al protocollo postoperatorio [45-48] e alla presenza di fattori predisponenti e/o comorbilità.

La chirurgia artroscopia riduce l'incidenza delle rigidità rispetto alle tecniche *open* diminuendo sensibilmente la quantità di tessuto aggredito nell'approccio chirurgico [49-50].

La POSS è una delle più frequenti complicanze nelle riparazioni di lesione della cuffia dei rotatori [51], diversi studi riportano un incidenza tra il 4.9% e il 32.7 % [52-53].

Interessante a tal proposito la *review* sistematica di Burkhart *et al.* [54] e di Papalia [55].

Possibili cause di rigidità in esiti di RCR (*Rotator Cuff Repair*) [56-58] sono: aderenze subacromiali, aderenze perideltoidee, accorciamento miotendineo (dovuto ad atrofia muscolare o a deficit tissutale), sovratensionamento dei tessuti riparati [59], artrosi acromion-clavicolare, comorbilità [60], rigidità preoperaratoria [61-63].

La POSS in rotazione esterna è la principale complicanza nei trattamenti della instabilità anteriore. Nella chirurgia *open* l'alta incidenza è stata attribuita ai traumi iatrogeni del sottoscapolare (tentotomia e tenodesi) e alla successiva prolungata immobilizzazione.

Una sensibile riduzione dell'incidenza si è riscontrata con la tecniche che prevedono lo *split* del sottoscapolare e con le tecniche artroscopiche [64-66]. Spesso questo deficit è modesto e ben tollerato [67-69] e si enfatizza nelle chirurgie di revisione [70-71].

Un eccessivo ritensionamento della capsula antero-inferiore e della banda anteriore del legamento gleno-omerale inferiore ne sono sovente la causa [72-73].

Le aree tipicamente colpite dalla fibrosi, in base alle tecniche utilizzate, sono: il legamento coraco-omerale, l'intervallo dei rotatori, il piano di clivaggio tra sottoscapolare e tendine congiunto, tra cuffia dei rotatori ed acromion e tra deltoide e borsa [74-87]. La rigidità in esiti di riparazione delle SLAP è frequente e principalmente iatrogena, la causa prima è infatti l'*overtreatment*, comunque in calo nell'ultimo decennio vista la perdita di im-

portanza di tale patologia [89-92].

La rigidità in esiti di osteosintesi è in parte riconducibile a quanto già descritto per la rigidità postraumatica e in parte dovuta all'aggressione dei tessuti molli durante l'accesso chirurgico.

È importante escludere un conflitto meccanico determinato da una viziosa consolidazione o da imperfetto posizionamento o mobilizzazione dei mezzi sintesi.

In ultimo sembra esistere una correlazione tra la rigidità e alcune procedure chirurgiche non dedicate alla spalla. Tra queste il trattamento chirurgico del cancro al seno [93], con ulteriore aumento dell'incidenza nel caso di exeresi dei linfonodi ascellari e radioterapia [94] e la chirurgia cardiotoracica (toracotomia, impianto di defibrillatore subpettorale, cateterizzazione attraverso l'arteria brachiale) [95-97].

BIBLIOGRAFIA

1. Neviaser AS, Neviaser RJ. Adhesive capsulitis of the shoulder. J Am Acad Orthop Surg. 2011;19(9):536–42.
2. Bunker T. Time for a new name for frozen shoulder – contracture of the shoulder. Shoulder Elbow. 2009;1(1):4–9.
3. Zuckerman JD, Rokito A. Frozen shoulder: a consensus defi nition. J Shoulder Elbow Surg. 2011;20(2):322–5.
4. Lundberg BJ. The frozen shoulder. Clinical and radiographical observations. The effect ofmanipulation under general anesthesia. Structure and glycosaminoglycan content of the joint capsule. Local bone metabolism. Acta Orthop Scand Suppl. 1969;119:1–59.
5. Codman EA. The shoulder. Rupture of the supraspinatus tendon and other lesions in or aboutthe subacromial bursa. Boston: T. Todd Company, printers; 1934. p. 216–24, Privately printed.
6. Grey RG. The natural history of "idiopathic" frozen shoulder. J Bone Joint Surg Am.1978;60(4):564
7. Shaffer B, Tibone JE, Kerlane RK. Frozen shoulder. A long term follow up. J Bone Joint Surg Am. 1992;74(5):738–46
8. Bulgen DY, Hazelman BL, Voak D. HLA B27 and frozen shoulder. Lancet. 1976;1(7968):1042–4
9. Kim YS, Kim JM, Lee YB, et al. Intercellular adhesion molecule-1 (ICAM-1, CD54) is increased in adhesive capsulitis.J Bone Joint Surg Am. 2013;95:e181–8.
10. Hsu J, Anakwenze L, Warrenderb W. Current review of adhesive capsulitis Inflammatory cytokines are overexpressed in the subacromial bursa of frozen shoulder. J Shoulder Elbow Surg.2013;22(5):666–72.
11. Neviaser JS. Adhesive capsulitis of the shoulder. Study of pathological findings in periarthritisof the shoulder.J Bone Joint Surg. 1945;27A:211–22.
12. Brue S, Valentin A, Forssblad M, Werner S, Mikkelsen C, Cerulli G. Idiopathic adhesive capsulitis of the shoulder: a review. Knee Surg Sports Traumatol Arthrosc. 2007;15(8): 1048–54.
13. Kabbabe B, Ramkumar S, Richardson M. Cytogenic analysis of the pathology of frozen shoulder. Int J Shoulder Surg. 2010;4:75–8.
14. Neviaser JS. Arthrography of the shoulder joint. J Bone Joint Surg Am. 1962;44:1321–30
15. Ozaki J, Yoshiyuki N, Sakurai G, et al. Recalcitrant chronic adhesive capsulitis of the shoulder. J Bone Joint Surg Am. 1989;71-A:1511–5.
16. Bunker TD, Reilly J, Baird KS, Hamblen DL. Expression of growth factors, cytokines andmatrix metalloproteinases in frozen shoulder. J Bone Joint Surg Br. 2000;82(5):768–73.
17. Hakim AJ, Cherkas LF, Spector TD, MacGregor AJ. Genetic associations between frozen shoulder and tennis elbow: a female twin study. Rheumatology (Oxford). 2003;42(6): 739–42.
18. Cohen C, Ejnisman B. Epidemiology of frozen shoulder. In: Itoi E, Arce G, Bain G, et al., eds. Shoulder stiffness: Current concepts and concerns. Heidelberg: Springer, 2015

19. Bridgman JF. Periarthritis of the shoulder and diabetes mellitus. Ann Rheum Dis.1972;31:69–71.
20. Tighe CB, Oakley Jr WS. The prevalence of a diabetic condition and of the shoulder. South Med J. 2008;101:591–5.
21. Huang YP, Fann CY, Chiu YH, et al. Association of diabetes mellitus with the risk of developing adhesive capsulitis of the shoulder: a longitudinal population-based followup study. Arthritis Care Res. 2013;65:1197–202.
22. Balci N, Balci MK, Tuzuner S. Shoulder adhesive capsulitis and shoulder range of motion in type II diabetes mellitus: association with diabetic complications. J Diabetes Complications. 1999;13:135–40.
23. Arkkila PE, Kantolo IM, Viikari JS, Ronnemaa T. Shoulder capsulitis in type I and II diabetic patients: association with diabetic complications and relate diseases. Ann Rheum Dis.1996;55:907–14.
24. Yian EH, Contreras R, Sodl JF. Effects of glycemic control on prevalence of diabetic frozen shoulder. J Bone Joint Surg Am. 2012;94:919–23.
25. Austin DC, Gans I, Park MJ, et al. The association of metabolic syndrome markers with adhesive capsulitis. J Shoulder Elbow Surg. 2014;23(7):1043–51.
26. Bowman CA, Jeffcoate WJ, Pattrick M, Doherty M. Bilateral adhesive capsulitis, oligoarthritis and proximal myopathy as presentation of hypothyroidism. Br J Rheumatol. 1988; 27(1):62–4.
27. Summers GD, Gorman WP. Bilateral adhesive capsulitis and Hashimoto's thyroiditis. Br JRheumatol. 1989;28(5):451.
28. Wohlgethan JM. Frozen shoulder in hyperthyroidism. Arthritis Rheum. 1987;30(8):936–9.
29. Oldham BE. Periarthritis of the shoulder associated with thyrotoxicosis. A report of five cases.N Z Med J. 1959;58: 766–70.
30. Wright V, Haq AM. Periarthritis of the shoulder. I. Aetiological considerations with particularreference to personality factors. Ann Rheum Dis. 1976;35(3):213–9.
31. Engleman RM. Shoulder pain as a presenting complaint in upper lobe bronchogenic carcinoma.Report of 21 cases. Conn Med. 1966;30:273–6.
32. Riley D, Lang AE, Blair RD, et al. Frozen shoulder and other shoulder disturbances in Parkinson's disease. J Neurol Neurosurg Psychiatry. 1989;52(1):63–6.
33. Bunker TD, Anthony PP. The pathology of frozen shoulder. A Dupuytren-like disease. J Bone Joint Surg Br. 1995; 77:677–83.
34. Minter 3rd WT. The shoulder–hand syndrome in coronary disease. J Med Assoc Ga.1967;56(2):45–9.
35. Askey JM. The syndrome of painful disability of the shoulder and hand complicating coronaryocclusion. Am Heart J. 1941;22:1–12.
36. Ernstene AC, Kinell J. Pain in the shoulder as a sequel to myocardial infarction. Arch InternMed. 1940;66:800–6.
37. Grasland A, Ziza JM, Raguin G, et al. Adhesive capsulitis of shoulder and treatment withprotease inhibitors in patients with human immuno-deficiency virus infection: report of 8 cases.J Rheumatol. 2000;27(11):2642–6.
38. De Ponti A, Vigano MG, Taverna E, Sansone V. Adhesive capsulitis of the shoulder in human immunodefi ciency virus–positive patients during highly active antiretroviral therapy.J Shoulder Elbow Surg. 2006;15(2):188–90.
39. Peyriere H, Mauboussin JM, Rouanet I, et al. Frozen shoulder in HIV patients treated with indinavir: report of three cases. AIDS. 1999;13(16):2305–6.
40. Witte S, Bonnet F, Bonarek M, et al. Adhesive capsulitis of the shoulder in an HIV patienttreated with nelfi navir. AIDS. 2002;16(9):1307–8.
41. Saha NC. Painful shoulder in patients with chronic bronchitis and emphysema. Am Rev Respir Dis. 1966;94(3):455–6.
42. Debeer P, Franssens F, Roosen I, Dankaerts W, Claes L. Frozen shoulder and the Big Fivepersonality traits. J Shoulder Elbow Surg. 2014;23(2):221–6.
43. Akeson WH, Amiel D, Woo SL. Immobility effects on synovial joints the pathomechanics of joint contracture. Biorheology. 1980;17:95–110.
44. Neviaser RJ, Neviaser TJ. The frozen shoulder. Diagnosis and management. Clin Orthop Relat Res. 1987; 223:59–64.
45. Millett PJ, Wilcox RB, O'Holleran JD, Warner JJP. Rehabilitation of the rotator cuff: an evaluation- based approach. J Am Acad Orthop Surg. 2006;14(11):599–609.
46. Lee BG, Cho NS, Rhee YG. Effect of two rehabilitation protocols on range of motion and healing rates after arthroscopic rotator cuff repair: aggressive versus limited early passive exercises. Arthroscopy. 2012;28(1):34–42.
47. Koh KH, Lim TK, Shon MS, Park YE, Lee SW, Yoo JC. Effect of immobilization without passive exercise after rotator cuff repair randomized clinical trial comparing four and eight weeks of immobilization. J Bone Joint Surg Am. 2014; 96(6):1–9
48. Koo SS, Parsley BK, Burkhart SS, Schoolfi eld JD. Reduction of postoperative stiffness after arthroscopic rotator cuff repair: results of a customized physical therapy re-

gimen based on riskfactors for stiffness. Arthroscopy. 2011; 27(2):155–60.

48. Kim Y-S, Chung SW, Kim JY, Ok J-H, Park I, Oh JH. Is early passive motion exercise necessary after arthroscopic rotator cuff repair? Am J Sports Med. 2012;40(4):815–21.
49. Chung SW, Huong CB, Kim SH, Oh JH. Shoulder stiffness after rotator cuff repair: risk factorsand influence on outcome. Arthroscopy. 2013;29(2):290–300. 50
50. Shinoda T, Shibata Y, Izaki T, Shitama T, Naito M. A comparative study of surgical invasion in arthroscopic and open rotator cuff repair. J Shoulder Elbow Surg. 2009;18(4):596–9.
51. Brislin KJ, Field LD, Savoie 3rd FH. Complications after arthroscopic rotator cuff repair. Arthroscopy. 2007;23(2):124–8.
52. Huberty DP, Schoolfi eld JD, Brady PC, Vadala AP, Arrigoni P, Burkhart SS. Incidence and treatment of postoperative stiffness following arthroscopic rotator cuff repair. Arthroscopy. 2009;25(8):880–90.
53. Parsons BO, Gruson KI, Chen DD, Harrison AK, Gladstone J, Flatow EL. Does slower rehabilitation after arthroscopic rotator cuff repair lead to long-term stiffness? J Shoulder Elbow Surg. 2010;19(7):1034–9.
54. Denard PJ, Ladermann A, Burkhart SS. Prevention and management of stiffness after arthroscopic rotator cuff repair: systematic review and implications for rotator cuff healing. Arthroscopy. 2011;27(6):842–8
55. Papalia R, Franceschi F, Vasta S, Gallo A, Maffulli N, Denaro V. Shoulder stiffness and rotator cuff repair. Br Med Bull. 2012;104:163–74.
56. Ko JY, Wang FS, Huang HY, Wang CJ, Tseng SL, Hsu C. Increased IL-1beta expression and myofibroblast recruitment in subacromial bursa is associated with rotator cuff lesions with shoulder stiffness. J Orthop Res. 2008;26(8):1090–7.
57. Seo SS, Choi JS, An KC, Kim JH, Kim SB. The factors affecting stiffness occurring with rotator cuff tear. J Shoulder Elbow Surg. 2012;21(3):304–9.
58. Trenerry K, Walton JR, Murrell GA. Prevention of shoulder stiffness after rotator cuff repair. Clin Orthop Relat Res. 2005;(430):94–9.
59. Burkhart SS, Nottage WM, Ogilvie-Harris DJ, Kohn HS, Pachelli A. Partial repair of irreparable rotator cuff tears. Arthroscopy. 1994;10(4):363–70.
60. Chen AL, Shapiro JA, Ahn AK, Zuckerman JD, Cuomo F. Rotator cuff repair in patients with type I diabetes mellitus. J Shoulder Elbow Surg. 2003;12(5):416–21.
61. Tauro JC. Stiffness and rotator cuff tears: incidence, arthroscopic fi ndings, and treatment results. Arthroscopy. 2006;22(6):581–6.
62. Chuang T-Y, Ho W-P, Chen C-H, Lee C-H, Liau J-J, Huang C-H. Arthroscopic treatment of rotator cuff tears with shoulder stiffness: a comparison of functional outcomes with and without capsular release. Am J Sports Med. 2012; 40(9):2121–7.
63. Hsu SL, Ko JY, Chen SH, Wu RW, Chou WY, Wang CJ. Surgical results in rotator cuff tears with shoulder stiffness. J Formos Med Assoc. 2007;106(6):452–61.
64. Geiger DF, Hurley JA, Tovey JA, et al. Results of arthroscopic versus open Bankart suture repair. Clin Orthop Relat Res. 1997;337:111–7.
65. Randelli P, Arrigoni P, Polli L, et al. Quantification of active ROM after arthroscopic Bankart repair with rotator interval closure. Orthopedics. 2009;32(6):408.
66. Sperber A, Hamberg P, Karlsson J, et al. Comparison of an arthroscopic and an open procedure for posttraumatic instability of the shoulder: a prospective, randomized multicenter study. J Shoulder Elbow Surg. 2001;10(2):105–8.
67. Kim SH, Ha KI, Cho YB, et al. Arthroscopic anterior stabilization of the shoulder: two to six- year follow-up. J Bone Joint Surg Am. 2003;85-A(8):1511–8.
68. Marquardt B, Witt KA, Liem D, et al. Arthroscopic Bankart repair in traumatic anterior shoulder instability using a suture anchor technique. Arthroscopy. 2006;22(9):931–6.
69. Thal R, Nofziger M, Bridges M, et al. Arthroscopic Bankart repair using Knotless or BioKnotless suture anchors: 2- to 7-year results. Arthroscopy. 2007;23(4):367–75.
70. Cho NS, Yi JW, Lee BG, et al. Revision open Bankart surgery after arthroscopic repair for traumatic anterior shoulder instability. Am J Sports Med. 2009;37(11):2158–64.
71. Ryu RK, Ryu JH. Arthroscopic revision Bankart repair: a preliminary evaluation. Orthopedics.2011;34(1):17.
72. Meyer A, Klouche S, Bauer T, et al. Residual inferior glenohumeral instability after arthroscopic Bankart repair: radiological evaluation and functional results. Orthop Traumatol Surg Res. 2011;97(6):590–4.
73. Novotny JE, Nichols CE, Beynnon BD. Kinematics of the glenohumeral joint with Bankart lesion and repair. J Orthop Res. 1998;16(1):116–21
74. Tonino PM, Gerber C, Itoi E, et al. Complex shoulder disorders: evaluation and treatment. J Am Acad Orthop Surg. 2009;17(3):125–36.
75. Ando A, Sugaya H, Takahashi N, et al. Arthroscopic management of selective loss of external rotation after surgical stabilization of traumatic anterior glenohumeral in-

stability: arthroscopic restoration of anterior transverse sliding procedure. Arthroscopy. 2012;28(6):749–53.

76. Creighton RA, Romeo AA, Brown Jr FM, et al. Revision arthroscopic shoulder instability repair. Arthroscopy. 2007;23(7):703–9.
77. Gerber C, Espinosa N, Perren TG. Arthroscopic treatment of shoulder stiffness. Clin Orthop Relat Res. 2001;390:119–28.
78. Harryman 2nd DT, Sidles JA, Harris SL, et al. The role of the rotator interval capsule in passive motion and stability of the shoulder. J Bone Joint Surg Am. 1992;74(1):53–66.
79. Hubbell JD, Ahmad S, Bezenoff LS, et al. Comparison of shoulder stabilization using arthroscopic transglenoid sutures versus open capsulolabral repairs: a 5-year minimum follow- up. Am J Sports Med. 2004;32(3):650–4.
80. Mahirogullari M, Ozkan H, Akyuz M, et al. Comparison between the results of open and arthroscopic repair of isolated traumatic anterior instability of the shoulder. Acta Orthop Traumatol Turc. 2010;44(3):180–5.
81. Plancher KD, Johnston JC, Peterson RK, et al. The dimensions of the rotator interval. J Shoulder Elbow Surg. 2005;14(6):620–5.
82. Plausinis D, Bravman JT, Heywood C, et al. Arthroscopic rotator interval closure: effect of sutures on glenohumeral motion and anterior-posterior translation. Am J Sports Med. 2006;34(10):1656–61.
83. Podraza JT, White SC. Posterior glenohumeral thermal capsulorraphy, capsular imbrication and labral repair with complication of adhesive capsulitis: a modifi ed rehabilitation approach. J Sport Rehabil. 2012;21(1):69–78.
84. Rahme H, Vikerfors O, Ludvigsson L, et al. Loss of external rotation after open Bankart repair: an important prognostic factor for patient satisfaction. Knee Surg Sports Traumatol Arthrosc. 2010;18(3):404–8.
85. Shibano K, Koishi H, Futai K, et al. Effect of Bankart repair on the loss of range of motion and the instability of the shoulder joint for recurrent anterior shoulder dislocation. J Shoulder Elbow Surg. 2014;23(6):888–94.
86. Tauro JC. Arthroscopic inferior capsular split and advancement for anterior and inferior shoulder instability: technique and results at 2- to 5-year follow-up. Arthroscopy. 2000;16(5):451–6.
87. Elhassan B, Ozbaydar M, Massimini D, Higgins L, Warner JJ. Arthroscopic capsular release for refractory shoulder stiffness: a critical analysis of effectiveness in specific etiologies. J Shoulder Elbow Surg. 2010;19(4):580–7.
88. Holloway GB, Schenk T, Williams GR, Ramsey ML, Iannotti JP. Arthroscopic capsular release for the treatment of refractory postoperative or post-fracture shoulder stiffness. J Bone Joint Surg Am. 2001;83(11):1682–7.
89. Brockmeier SF, Voos JE, Williams 3rd RJ, Altchek DW, Cordasco FA, Allen AA. Outcomes after arthroscopic repair of type-II SLAP lesions. J Bone Joint Surg Am. 2009;91(7): 1595–603.
90. Katz LM, Hsu S, Miller SL, et al. Poor outcomes after SLAP repair: descriptive analysis and prognosis. Arthroscopy. 2009;25(8):849–55.
91. McCormick F, Nwachukwu BU, Solomon D, et al. The efficacy of biceps tenodesis in thetreatment of failed superior labral anterior posterior repairs. Am J Sports Med. 2014; 42(4).
92. Schroder CP, Skare O, Gjengedal E, Uppheim G, Reikeras O, Brox JI. Long-term results after SLAP repair: a 5-year follow-up study of 107 patients with comparison of patients aged over and under 40 years. Arthroscopy. 2012;28 (11):1601–7.
93. Cheville AL, Tchou J. Barriers to rehabilitation following surgery for primary breast cancer. J Surg Oncol. 2007;95 (5):409–18.
94. Tuten HR, Young DC, Douoguih WA, et al. Adhesive capsulitis of the shoulder in male cardiac surgery patients. Orthopedics. 2000;23(7):693–6.
95. Pineda C, Arana B, Martinez-Lavin M, Dabague J. Frozen shoulder triggered by cardiac catheterization via the brachial artery. Am J Med. 1994;96(1):90–1.
96. Nicholson GP. Arthroscopic capsular release for stiff shoulders: effect of etiology on outcomes. Arthroscopy. 2003;19(1):40–9.
97. Burke MC, Drinan K, Kopp DE, et al. Frozen shoulder syndrome associated with subpectoral defibrillator implantation. J Interv Card Electrophysiol. 1999;3(3):253–6.

Epidemiologia spalla rigida idiopatica - *Frozen Shoulder*

S. Di Fabio, F. Raffelini

L'incidenza della rigidità di spalla (RS) nella popolazione generale è circa il 3%. Il picco di incidenza è fra i 40 ed i 70 anni ed il sesso femminile quello maggiormente rappresentato (circa il 70%). Le persone con anamnesi positiva per *frozen shoulder* presentano un rischio elevato di sviluppare la stessa patologia nella spalla controlaterale e, meno probabile, di sviluppare una recidiva dallo stesso lato [1,3,4,5].

Una recente meta-analisi di Prodromidis e Charalambous [2] ipotizza una predisposizione genetica nella patogenesi della RS avendo evidenziato una maggiore prevalenza nei pazienti di razza bianca con familiarità e positività al gene HLA-B27.

La *frozen shoulder* è associata alla patologia diabetica, tiroidea ed autoimmunitaria; inoltre è stata evidenziata una relazione con le malattie cardiache e cerebro-vascolari e l'obesità.

L'incidenza della RS nei pazienti diabetici tipo I e tipo II riportata nei diversi lavori scientifici varia fra il 7% ed il 31% senza differenze statisticamente significative fra i due gruppi [6-9]. La condizione infiammatoria persistente determinata dallo scompenso glicemico è il fattore principale che correla le due patologie. Uno studio del 2017 di Juel *et al.* [10] condotto su 102 pazienti affetti da diabete di tipo I da più di 45 anni, ha evidenziato un'incidenza maggiore, di circa il 59%. Questo dato potrebbe essere spiegato dalla lunga durata della malattia diabetica. Altri lavori scientifici riportano percentuali superiori al 70% di RS nei pazienti affetti da diabete o in fase pre-diabetica. Inoltre nei pazienti con valori ematici di emoglobina glicata persistentemente elevati aumenta la formazione dei prodotti di glicazione avanzata (AGE) e la *frozen shoulder* risulta più dolorosa e di maggiore durata rispetto agli altri pazienti diabetici.

Alcuni autori hanno ipotizzato che già nel periodo pre-diabetico di relativa iper-glicemia che può durare dai 9 ai 12 anni, iniziano quei processi infiammatori modulati dalle citochine che porteranno alla RS. Pertanto la *frozen shoulder* potrebbe essere utilizzata come *alert* per la diagnosi precoce del diabete di tipo II.

La relazione tra RS e patologia tiroidea è ancora controversa. Alcuni autori hanno ipotizzato un'origine autoimmune poiché la tiroidite di Hashimoto è la causa principale di ipotiroidismo. L'incidenza riportata nei diversi lavori scientifici varia fra 5.9% e 10.9% dei soggetti affetti da "disfunzione" della tiroide senza distinzione fra ipo ed iper-tiroidismo [3-5].

Un studio di Schiefer *et al.* pubblicato nel 2016 [11] ha evidenziato una maggiore prevalenza dell'ipotiroidismo nei pazienti affetti da capsulite adesiva comparando 93 pazienti affetti da RS con un gruppo di controllo di 151 volontari simili per caratteristiche demografiche, di età, sesso e arto dominante. Inoltre livelli ematici elevati di TSH erano associati a gradi più severi di *frozen shoulder* e a localizzazione bilaterale della patologia.

La terza patologia che risulta correlata in modo significativo alla RS è l'ipertensione arteriosa. Infatti il 55% dei pazienti affetti da rigidità di spalla idiopatica sono in terapia farmacologica antiipertensiva. L'ipertensione sembra essere parte di un quadro più ampio di disordine metabolico e pro-infiammatorio comprendente il diabete e la patologia tiroidea [12]. Infatti nei pazienti affetti da ipertensione arteriosa essenziale i livelli sistemici di citochine e di proteina C-reattiva risultano elevati. Inoltre i pazienti sottoposti ad interventi cardiaci [13,14] ed, in particolare, di *by-pass* aorto-coronarico, presentano un rischio elevato di sviluppare una rigidità di spalla nel primo periodo post-operatorio. Anche in questo caso l'associazione con diabete ed ipertensione arteriosa gioca un ruolo chiave nell'aumentare il rischio di insorgenza della RS.

Tra le forme secondarie, inoltre, vengono considerate le implicazioni infettive (virus dell'immuno-deficienza umana [HIV]) e da farmaci (isoniazide, fenobarbital, anti-secretori gastrici).

Nel caso specifico del fenobarbital, è riportato in letteratura [15-18] che l'utilizzo prolungato di questo farmaco, come avviene usualmente nella profilassi delle sindromi epilettiche ed epilettiformi da trauma cranico o da tumore cerebrale, può dare a livello della spalla tre tipi di effetti indesiderati: sindrome algodistrofica, fibromialgia e spalla congelata.

In rapporto alla *frozen shoulder*, in un nostro studio abbiamo ipotizzato [11] che, a seguito dell'assunzione del farmaco, nel processo che porta all'instaurarsi della fibrosi capsulare si verifichi una fase "di non ritorno" oltre la quale la fibrosi avrà carattere di irreversibilità se non si interviene con la sospensione del farmaco e con un'adeguata fisio-chinesiterapia.

BIBLIOGRAFIA

1. Neviaser AS and Neviaser RJ. Adhesive capsulitis of the shoulder. J Am Acad Orthop Surg 2011; 19: 536–542
2. Prodromidis AD and Charalambous CP. Is there a genetic predisposition to frozen shoulder? A systematic review and meta-analysis. JBJS Reviews 2016; 4(2):e4.
3. Kingston K, Curry E, Galvin J, Xinning Li. Shoulder adhesive capsulitis: epidemiology and predictors of surgery. J Shoulder Elbow Surg 2018;27(8):1437-43.
4. Itoi E, Arce G, Bain GI, Diercks RL, Guttmann D, Imhoff AB, Mazzocca AD, Sugaya H, Yoo YS. Shoulder Stiffness: Current Concepts and Concerns. Arthroscopy. 2016;32(7):1402-14.
5. Hsu JE, Anakwenze OA, Warrender WJ, Abboud JA. Current review of adhesive capsulitis. J Shoulder Elbow Surg 2011;20:502-14.
6. Arkkila E, Kantola IM, Viikari JS, et al. Shoulder capsulitis in type I and II diabetic patients: association with diabetic complications and related diseases. Ann Rheum Dis 1996; 55: 907–914.
7. Tighe CB, Oakley WS Jr. The prevalence of a diabetic condition and adhesive capsulitis of the shoulder. South Med J 2008;101:591-5.

8. Zreik N, Malik R, Charalambous C. Adhesive capsulitis of the shoulder and diabetes: a meta-analysis of prevalence. Muscles. Ligaments. Tendons. J. 2016; 6(1): 26–34.
9. Huang Y, Fann C, Chiu Y et al. Association of diabetes mellitus with the risk of developing adhesive capsulitis of the shoulder: a longitudinal population based followup study. Arthritis. Care. Res. 2013; 65(7):1197–1202.
10. Juel NG, Brox JI, Brunborg C, Holte KB, Berg TJ. Very High Prevalence of Frozen Shoulder in Patients With Type 1 Diabetes of ≥45 Years' Duration: The Dialong Shoulder Study. Arch Phys Med Rehabil. 2017 Aug;98(8):1551-1559.
11. Schiefer M, Teixeira PFS, Fontenelle C, Carminatti T, Santos DA, Righi LD, Conceição FL. Prevalence of hypothyroidism in patients with frozen shoulder. J Shoulder Elbow Surg. 2017 Jan;26(1):49-55.
12. Austin DC, Gans I, Park MJ, Carey JL, Kelly JD. The association of metabolic syndrome markers with adhesive capsulitis. J Shoulder Elbow Surg 2013;23(7):1043-51.
13. Chokkalingam M, Saradha S, Navitha A, Pradeep G, Incidence and clinical profile of patients with frozen shoulder after cardiac surgery. J Clin and Prev Cardiol 2017; 6:142-6.
14. Tuten HR, Young DC, Douoguih WA, Lenhardt KM, Wilkerson JP, Adelaar RS. Adhesive capsulitis of the shoulder in male cardiac surgery patients. Orthopedics 2000;23:693-6..
15. Maillard G, Renard G: Le rheumatisme barbiturique. Presse Méd 33:315, 1925.
16. Laplane D, Carydakis C: Les effets secondaries des traitements antiepileptiques. Etude de 197 cas. Rev Neurol (Paris) 141(6-7):447-455, 1985.
17. Reynolds EH: Chronic antiepileptic toxicity: a review. Epilepsia 16:319-352, 1975.
18. Goldman SI, Krings MS: Phenobarbital-induced fibromyalgia as the cause of bilateral shoulder pain. J Am Osteopath Assoc 95(8):487-490, 1995.
19. Porcellini G, Campi F, Paladini P: La spalla rigida indotta dall'uso di farmaci antiepilettici. Artroscopia 1:1, 2000.

Rigidità di spalla. Esame obiettivo iter diagnostico

A. Pannone, V. De Cupis

Sono state ben chiarite, nei capitoli precedenti, la definizione di spalla rigida e quali possono essere le molteplici cause di una tale condizione morbosa. L'esame obiettivo evidenzierà, nelle specifiche patologie, i segni generici e patognomonici delle diverse condizioni lesive della fisiologia della spalla.

ANAMNESI

L'anamnesi patologica remota e prossima sono il punto indispensabile di partenza nell'inquadramento della rigidità. Occorre porre spesso domande precise al paziente poichè la sua narrazione potrebbe tralasciare elementi importanti. Ad esempio, patologie di carattere metabolico o ormonale possono avere carattere di familiarità o predisposizione ma non essersi ancora espresse o non sono state diagnosticate. Richiamare alla memoria del nostro interlocutore l'utilizzo di particolari farmaci o gli eventi traumatici, macro o micro, indagare sulla sua attività lavorativa e sugli hobby, sportivi e non, possono spiegare i meccanismi etiopatogenici che hanno determinato la rigidità di una spalla. Il sintomo dolore può avere caratteri diversi e particolari per ogni singolo paziente. Il discrimine fondamentale è analizzare sulla presenza o meno di un dolore a riposo o indotto solo dalla mobilizzazione della spalla. Analizzare bene dunque l'inizio della sintomatologia, l'intensità del dolore e le modalità di presentazione, insorgenza e durata, tipo di risposta ai diversi farmaci etc.

ESAME OBIETTIVO LOCALE

Misurare i gradi di motilità, attiva e passiva, alla prima visita servirà come riferimento clinico oggettivo per valutare nei controlli successivi l'evoluzione del quadro clinico e della limitazione funzionale. L'esame clinico del movimento articolare in tutti i piani del movimento, confrontato sul lato non sintomatico, e l'eventuale discinesia scapolo-toracica debbono essere esaminati con cura ed attenzione. Già nella fase di svestizione del paziente si individuano subito gli elementi di una possibile rigidità o limitazione funzionale.

La forza è in genere relativamente conservata sia contro gravità che contro la resistenza manuale applicata dall'esaminatore. Il dolore nell'esecuzione di alcuni test determina una diminuzione solo antalgica ma se il paziente viene stimolato a resistere non si rilevano i cali di forza caratteristici delle lesioni massive della cuffia dei rotatori.

Valutare sempre il trofismo muscolare visibile del cingolo scapolo-omerale. Tenere a mente ed eseguire i test neurologici può guidare nella diagnosi differenziale. Ad esempio è ben conosciuta la rigidità articolare nei malati di Parkinson.

I test per la valutazione della cuffia dei rotatori e di conflitto subacromiale non sono sempre invece così facilmente valutabili in presenza di una rigidità di spalla. Dunque il consiglio è di rivalutare sempre a distanza gli stessi test nel caso di una rigidità specie se idiopatica nella fase di risoluzione della limitazione articolare.

ITER DIAGNOSTICO

L'esame clinico è dunque essenziale e deve precedere ogni altra valutazione.

Il primo esame per immagini da eseguire è senz'altro radiologico. L'ecografia può essere un esame complementare ma non è il più indicato ad evidenziare la presenza di un qualsiasi danno articolare.

L'esame RX andrebbe eseguito, se è possibile, a confronto con il lato opposto cioè la spalla "sana". Ciò consente di apprezzare, talvolta meglio, alcuni iniziali segni di una lesione osteoarticolare. Le proiezioni debbono essere quelle *standard* inclusa una proiezione ascellare. Quest'ultima può evidenziare una sublussazione o addirittura una lussazione talvolta misconosciuta ad un primo esame RX *standard*.

L'omoartrosi, anche solo iniziale, può essere così già diagnosticata prima di iniziare in congrui trattamenti di mobilizzazione e fisioterapici intrapresi nell'errata convinzione clinica di una spalla congelata. Tal errore è piuttosto frequente e quindi si raccomanda di eseguire sempre un esame radiografico prima di ogni trattamento, manuale o infiltrativo, di una spalla "rigida".

La RM è un esame più di 2° o di 3° livello (magari dopo l'ecografia) per poter verificare lo stato della cuffia dei rotatori sia sul piano tendineo che sul piano del trofismo muscolare soprattutto per poter pianificare la scelta della tipologia di un impianto protesico nel caso di un'omoartrosi di grado severo. Nel caso di una spalla rigida idiopatica è invece forse un esame superfluo soprattutto se la risonanza magnetica è stata eseguita con apparecchiature a basso campo magnetico.

Gli esami di laboratorio possono essere utili sia nel caso di un versamento articolare che nel sospetto di patologie di carattere reumatologico o internistico talvolta associate ad una rigidità di spalla. L'esame del liquido sinoviale, in particolare, chimico-fisico, colturale e con la conta leucocitaria può dare informazioni molto importanti e condurre così ad una diagnosi. Le ulteriori indagini ematochimiche vanno però richieste, se è possibile, in modo razionale magari nell'ambito di una collaborazione tra più specialisti nell'ambito medico. Comunque è sempre utile nel sospetto clinico di una qualsiasi patologia con sintomi evidenti di flogosi articolare eseguire in tali casi almeno un esame emocromocitometrico completo con formula leucocitaria, VES e PCR e misurazione dell'acido urico utili, con gli opportuni dosaggi specifici, anche per verificare eventuali patologie dismetaboliche.

CAUSE PIÙ FREQUENTI DI RIGIDITÀ DI SPALLA

- Spalla congelata/Capsulite adesiva.
- Postumi traumi maggiori o minori (fratture, distorsioni, distrazioni, lussazioni inveterate "fisse").
- *Hour Glass Biceps* (simula la capsulite).
- Tendinite.
- Sinovite e Tenosinovite.
- Osteite/Osteomielite.
- Osteocondrite/Osteocondrosi/Condropatia.
- Artrosi gleno-omerale/Artropatia in lesione massiva di cuffia.
- Osteonecrosi.
- Borsite/tendinopatia calcifica/condrocalcinosi.
- Encondroma.

DIAGNOSI DIFFERENZIALE

Breve elenco di alcune possibili cause di rigidità articolare della spalla; porre attenzione a:

- Patologie neurologiche che possono associare rigidità articolare (ad esempio M. Parkinson, Corea di Huntington, Paralisi cerebrali, Spasticità, Paraparesi, Sclerosi laterale amiotrofica, sclerosi multipla, siringomielia etc).
- Patologie reumatologiche (ad esempio: Artrite gottosa, A. Psoriasica, A.R., Artrite Idiopati-ca Giovanile).
- Polimialgia reumatica, Sclerodermia, Lupus eritematoso sistemico, Sindrome di Reiter, Sindrome fibromialgica e/o Patologie multiorgano autoimmuni (ad esempio M. di Chron, M. di Whipple, Febbre reumatica etc).
- Rigidità in presenza di patologie endocrine (ad esempio diabete, ipotiroidismo etc).
- Artriti reattive/infettive (es. HIV).
- Emofilia.
- Utilizzo di farmaci (isoniazide, fenobarbital, anti-secretori gastrici).

BIBLIOGRAFIA

1. Itoi E, Arce G, Bain G I et al. Shoulder stiffness: current concepts and concerns. Ar-throscopy. 2016;32(07):1402–1414.
2. Hand G, Carr A. Natural history and genetics of frozen shoulder. A 1–20 year follow up of 273 patients. Orthop Proc. 2005;87:xx.
3. Huberty D P, Schoolfield J D, Brady P C, Vadala A P, Arrigoni P, Burkhart S S. Inci-dence and treatment of postoperative stiffness following arthroscopic rotator cuff repair. Arthroscopy. 2009;25(08):880–890.
4. Denard P J, Lädermann A, Burkhart S S. Prevention and management of stiffness after arthroscopic rotator cuff repair: systematic review and implications for rotator cuff healing. Arthroscopy. 2011;27(06):842–848.
5. Rodeo S A, Hannafin J A, Tom J, Warren R F, Wickiewicz T L. Immunolocalization of cytokines and their receptors in adhesive capsulitis of the shoulder. J Orthop Res. 1997; 15(03):427–436.
6. Le H V, Lee S J, Nazarian A, Rodriguez E K. Adhesive capsulitis of the shoulder: re-view of pathophysiology and current clinical treatments. Shoulder Elbow. 2017;9(02):75–84.
7. Hagiwara Y, Ando A, Onoda Y et al. Coexistence of fibrotic and chondrogenic process in the capsule of idiopathic frozen shoulders. Osteoarthritis Cartilage. 2012;20(03):241–249.
8. Lubis A MT, Lubis V K. Matrix metalloproteinase, tissue inhibitor of metalloproteinase and transforming growth factor-beta 1 in frozen shoulder, and their changes as response to intensive stretching and supervised neglect exercise. J Orthop Sci. 2013;18(04):519–527.
9. Cohen C, Leal M F, Belangero P S et al. The roles of tenascin C and fibronectin 1 in adhesive capsulitis: a pilot gene expression study. Clinics (Sao Paulo) 2016;71(06):325–331.
10. Blonna D, Fissore F, Bellato E et al. Subclinical hypothyroidism and diabetes as risk factors forpostoperative stiff shoulder. Knee Surg Sport Traumatol Arthrosc. 2015;25 (07):2208–2216. [PubMed]
11. Ding H, Tang Y, Xue Y et al. A report on the prevalence of depression and anxiety in patients with frozen shoulder and their relations to disease status. Psychol Health Med. 2014;19(06):730–737.
12. Pietrzak M. Adhesive capsulitis: an age related symptom of metabolic syndrome and chronic lowgrade inflammation? Med Hypotheses. 2016;88:12–17. [PubMed]
13. Wang K, Ho V, Hunter-Smith D J, Beh P S, Smith K M, Weber A B. Risk factors in idio-pathic adhesive capsulitis: a case control study. J Shoulder Elbow Surg. 2013;22(07): e24–e29.
14. Hirschhorn P, Schmidt J M. Frozen shoulder in identical twins. Joint Bone Spine.
15. Prodromidis A D, Charalambous C P. Is there a genetic predisposition to frozen shoulder?: a systematic review and meta-analysis. JBJS Rev. 2016;4(02)
16. Juel N G, Brox J I, Brunborg C, Holte K B, Berg T J. Very high prevalence of frozen shoulder in patients with type 1 diabetes of ≥45 years' duration: the Dialong Shoulder Study. Arch Phys Med Rehabil. 2017;98(08):1551–1559.

17. Zreik N H, Malik R A, Charalambous C P. Adhesive capsulitis of the shoulder and di-abetes: a meta-analysis of prevalence. Muscles Ligaments Tendons J. 2016;6(01):26–34.
18. Chen A L, Shapiro J A, Ahn A K, Zuckerman J D, Cuomo F. Rotator cuff repair in pa-tients with type I diabetes mellitus. J Shoulder Elbow Surg. 2003;12(05):416–421.
19. Ryu J D, Kirpalani P A, Kim J M, Nam K H, Han C W, Han S H. Expression of vascular endothelial growth factor and angiogenesis in the diabetic frozen shoulder. J Shoulder Elbow Surg. 2006;15(06):679–685.
20. Kabbabe B, Ramkumar S, Richardson M. Cytogenetic analysis of the pathology of frozen shoulder. Int J Shoulder Surg. 2010;4(03):75–78.
21. Schiefer M, Teixeira P FS, Fontenelle C et al. Prevalence of hypothyroidism in pa-tients with frozen shoulder. J Shoulder Elbow Surg. 2017;26(01):49–55.
22. Riley D, Lang A E, Blair R D, Birnbaum A, Reid B. Frozen shoulder and other shoulder disturbances in Parkinson's disease. J Neurol Neurosurg Psychiatry. 1989;52(01):63–66.
23. Debeer P, Franssens F, Roosen I, Dankaerts W, Claes L. Frozen shoulder and the Big Five personality traits. J Shoulder Elbow Surg. 2014;23(02):221–226.
24. Smith S P, Devaraj V S, Bunker T D. The association between frozen shoulder and Dupuytren's disease. J Shoulder Elbow Surg. 2001;10(02):149–151.
25. Sung C-M, Jung T S, Park H B. Are serum lipids involved in primary frozen shoulder? A casecontrol study. J Bone Joint Surg Am. 2014;96(21):1828–1833.
26. Peyriere H, Mauboussin J M, Rouanet I, Rouveroux P, Hillaire-Buys D, Balmes P. Frozen shoulder in HIV patients treated with indinavir: report of three cases. AIDS. 1999; 13(16):2305–2306.
27. De Ponti A, Viganò M G, Taverna E, Sansone V. Adhesive capsulitis of the shoulder in human immunodeficiency virus-positive patients during highly active antiretroviral therapy. J Shoulder Elbow Surg. 2006;15(02):188–190.
28. Patel K, Patel N, Curtis M. Bilateral simultaneous frozen shoulder: a possible adverse event of the FOLFOX chemotherapy regime? Shoulder Elbow. 2012;4(03):193–195.
29. Freiss S, Lecocq J, Isner M E, Vautravers P. Frozen shoulder and fluoroquinones. Two case reports. Joint Bone Spine. 2000;67(03):245–249.
30. Degreef I, Debeer P. Post-vaccination frozen shoulder syndrome. Report of 3 cases. Acta Chir Belg. 2012;112(06): 447–449.
31. Bishop J Y, Santiago-Torres J E, Rimmke N, Flanigan D C. Smoking predisposes to rotator cuff pathology and shoulder dysfunction: a systematic review. Arthroscopy. 2015; 31(08):1598–1605.
32. De Giorgi S, Saracino M, Castagna A. Degenerative disease in rotator cuff tears: what are the biochemical and histological changes? Joints. 2014;2(01):26–28.
33. Seo S S, Choi J S, An K C, Kim J H, Kim S B. The factors affecting stiffness occurring with rotator cuff tear. J Shoulder Elbow Surg. 2012;21(03):304–309.
34. Randelli P, Spennacchio P, Ragone V, Arrigoni P, Casella A, Cabitza P. Complica-tions associated with arthroscopic rotator cuff repair: a literature review. Musculoskelet Surg. 2012;96(01):9–16.
35. Evans J P, Guyver P M, Smith C D. Frozen shoulder after simple arthroscopic shoul-der procedures: what is the risk? Bone Joint J. 2015;97-B(07):963–966.
36. Chung S W, Huong C B, Kim S H, Oh J H. Shoulder stiffness after rotator cuff repair: risk factors and influence on outcome. Arthroscopy. 2013;29(02):290–300.
37. Khan U, Torrance E, Townsend R, Davies S, Mackenzie T, Funk L. Low-grade infec-tions in non arthroplasty shoulder surgery. J Shoulder Elbow Surg. 2017;26(09):1553–1561.
38. Horneff J G, III, Hsu J E, Voleti P B, O'Donnell J, Huffman G R. Propionibacterium ac-nes infection in shoulder arthroscopy patients with postoperative pain. J Shoulder Elbow Surg. 2015;24(06):838–843.
39. Saridakis P, Jones G. Outcomes of single-row and double-row arthroscopic rotator cuff repair: a systematic review. J Bone Joint Surg Am. 2010;92(03):732–742.
40. Parsons B O, Gruson K I, Chen D D, Harrison A K, Gladstone J, Flatow E L. Does slower rehabilitation after arthroscopic rotator cuff repair lead to long-term stiffness? J Shoulder Elbow Surg. 2010;19(07):1034–1039.
41. Kibler W B, McMullen J. Scapular dyskinesis and its relation to shoulder pain. J Am Acad Orthop Surg. 2003; 11(02):142–151.
42. Koo S S, Parsley B K, Burkhart S S, Schoolfield J D. Reduction of postoperative stiff-ness after arthroscopic rotator cuff repair: results of a customized physical therapy regi-men based on risk factors for stiffness. Arthroscopy. 2011;27(02):155–160.
43. Koorevaar R CT, Van't Riet E, Ipskamp M, Bulstra S K. Incidence and prognostic fac-tors for postoperative frozen shoulder after shoulder surgery: a prospective cohort study. Arch Orthop Trauma Surg. 2017;137(03):293–301.

Spalla rigida. Trattamento conservativo riabilitativo

M. De Benedetto, E. Cesari

L'approccio al paziente con spalla rigida necessita, come approfondito nei capitoli precedenti, di un accurato inquadramento clinico ed anamnestico, di un'attenta valutazione all'esame obiettivo e del necessario approfondimento strumentale. Un inquadramento specifico della rigidità di spalla include la valutazione di fattori che si sono dimostrati essere prognosticamente negativi per il successo di un trattamento conservativo quali diabete mellito, traumi come causa scatenante, durata dei sintomi prima del trattamento, età, sesso e severità del quadro clinico [1]. Diversi autori tra cui Griggs *et al.* hanno evidenziato che il paziente con prognosi peggiore è di sesso maschile, giovane, con sintomatologia insorta da lungo tempo e con ROM ridotto alla prima visita [2].
Il trattamento conservativo è considerato il primo *step* nella gestione del paziente con rigidità di spalla; appare tuttavia ancora controverso valutare il reale effetto di tale trattamento, così come definire le tempistiche, la durata e l'intensità, tutti aspetti ancora scarsamente definiti in Letteratura [3].
Il trattamento conservativo si avvale di molteplici approcci: farmacologico, fisico e riabilitativo, per cui compito del medico è quello di identificare e di modulare le opzioni terapeutiche, discutendole con il paziente alla luce delle sue aspettative e motivazioni, sottolineando sempre i potenzialmente lunghi tempi necessari a conseguire un buon risultato clinico.

Questi pazienti infatti hanno tipicamente un decorso prolungato, caratterizzato da sintomatologia dolorosa e limitazione funzionale con possibili ripercussioni sull'attività sociale e lavorativa [4]. In particolare deve essere posta attenzione sul rendere edotto il paziente circa gli esiti negativi in termini di ROM e dolore, come ad esempio riportato da Shaffer *et al.* dove è stato evidenziato una persistenza di sintomatologia e di limitazione funzionale, in particolare nella extrarotazione, in oltre il 50% dei casi a 7 anni di *follow-up* [5].
Il ruolo del trattamento riabilitativo è dibattuto e numerosi studi evidenziano come l'insieme dei trattamenti proposti al paziente (cortisonici, distensione articolare, tecniche di mobilizzazione, terapia medica) durante le cure rendano difficoltoso estrapolare la superiorità di un trattamento su un altro, per cui si supporta generalmente l'importanza dell'azione adiuvante del trattamento riabilitativo, prolungato per il necessario periodo di tempo, valutato nei controlli periodici [6].
Il trattamento conservativo riabilitativo nello specifico è rappresentato dall'esecuzione di esercizi di allungamento, da mobilizzazioni passive eseguite a secco e/o in acqua con il supporto del fisioterapista, da esercizi attivi assistiti, da programmi riabilitativi eseguiti a domicilio dal paziente (esercizi pendolari e stretching), facilitazioni neuromuscolari, esercizi propriocettivi, crioterapia, con l'obiettivo di preservare e di au-

mentare gradualmente la soglia di tolleranza [7].
Uno degli obiettivi principali, durante l'iniziale approccio al paziente, è quello di identificare la fase della patologia (*freezing*, *frozen*, *thawing*) presente al momento della valutazione, con l'obiettivo quindi di identificare l'approccio terapeutico più corretto. Chan *et al.* hanno proposto uno schema a seconda della fase di malattia

Fase Freezing

In questa fase della malattia il dolore è molto severo e può essere utile il ricorso a tecniche per il controllo del dolore tra cui esercizi di mobilizzazione entro il *range* di tollerabilità (esercizi pendolari, elevazione anteriore ed extrarotazione passiva accompagnati da esercizi assistiti in estensione, adduzione sul piano orizzontale, intrarotazioni, esercizi con le carrucole, rilassamento muscolare al rachide cervicale e alla scapola). Utile prima di iniziare la terapia riabilitativa l'applicazione di impacchi caldo-umidi e analgesici come dimostrato da Järvinen *et al.* [8,9].
Va prestata in questa fase la massima attenzione a non aggravare la rigidità con tecniche di stretching che aumentino il dolore come dimostrato da Donatelli *et al.* [10].

Fase Frozen

Valgono le indicazioni già descritte sopra, in particolare bisogna porre particolare attenzione ad esercizi di stretching per la muscolatura toracica e del rachide. Esercizi di rotazione prima delle elevazioni sono inoltre raccomandati per evitare di incrementare il dolore e l'infiammazione. Possono essere aggiunti in questa fase esercizi isometrici che non richiedendo l'escursione articolare consentirebbero il controllo del dolore.
Esercizi di retrazione scapolare si dimostrano utili per distendere i muscoli toracici e come base per l'allungamento del cingolo scapolare. Extrarotazioni isometriche in abduzione possono essere introdotte entro il *range* tollerato, pena l'elevato rischio di aggravare la sinovite e il dolore.

Fase Thawing

In questa fase ci si pone l'obiettivo del graduale ritorno ad un *range* di movimento della spalla. Esercizi di allungamento sono importanti anche in questa fase in quanto la spalla dopo mesi di inattività presenta un ipotono generalizzato. A differenza della fase *Frozen* i pazienti possono eseguire gli esercizi con maggiore mobilità e capacità di allungamento e con maggior resistenza sempre mantenendosi nell'ambito della tollerabilità. Si può progredire da esercizi isometrici a isotonici. Possono essere inclusi esercizi per la cuffia dei rotatori, per il deltoide e per la parete toracica [8]. È generalmente validato ed accettato, che il programma conservativo riabilitativo vada eseguito nella fase *Frozen*, in un arco di movimento esente da dolore, dove una terapia manuale eseguita con cautela appare fornire risultati migliori di un trattamento aggressivo [11].
Il progressivo recupero del movimento si accompagna ad esercizi scapolo-toracici per il progressivo recupero del *range* di movimento e del ritmo scapolo-toracico. Nella terza fase (*Thawing*) si aumenterà l'intensità degli esercizi con l'obiettivo di ottenere un graduale recupero funzionale ed il miglioramento delle attività quotidiane [12].

Nel trattamento della spalla rigida, Donatelli *et al*, ritengono che il fisioterapista dovrebbe adattare lo "stress" applicato ai tessuti periarticolari fino al raggiungimento dell'obiettivo (l'aumento del ROM). Infatti gli stessi Autori ritengono che sia uno "stress" ridotto che uno "stress" eccessivo siano forieri di conseguenze negative a partire dall'inefficacia terapeutica fino a dolore o infiammazione. Lo stesso Autore ha posto l'attenzione sulla corretta tempistica del recupero dell'elevazione anteriore, concludendo che forzare il movimento possa incrementare sia il dolore che l'infiammazione già presente portando alla formazione di retrazioni tissutali. I fattori da prendere in considerazione nel quantificare lo "stress" che il fisioterapista deve eseguire sono quindi tre:
1. intensità,
2. durata.
3. frequenza [10].

Correlare il deficit di articolarità alle rispettive strutture anatomiche interessate dal processo di "capsulite" ed ispessimento capsulare, consente di programmare un *iter* riabilitativo più accurato e specifico; essendo tuttavia il tessuto capsulare una delle strutture articolari maggiormente innervate, la gestione di questi pazienti sottoposti a trattamento riabilitativo deve mirare al controllo della sintomatologia dolorosa, evitando delle riacutizzazioni che potrebbero scoraggiare il paziente e portare ad una regressione del programma di recupero funzionale [11].

Kraal ha proposto un protocollo di trattamento basato sulla reattività tissutale, identificanto tre categorie di pazienti con differenti *pattern* in relazione a dolore e ROM: alta, media e bassa reattività [13]. Il trattamento include una differente modulazione di esercizi di stretching passivo, tecniche di moblizzazione passive, esercizi scapolotoracici attivi ed esercizi per la cuffia, con l'obiettivo di personalizzare il trattamento [12].

Dal confronto con altri trattamenti conservativi, in una recente *review* (*PRIMSA Systematic Review*) Sun Y. ha valutato i pazienti con spalla rigida trattati con fisioterapia o cortisonici evidenziando risultati clinici sovrapponibili andando a considerare differenti *outcomes*: funzionalità articolare gleno-omerale, miglioramento della rotazione esterna passiva e nella riduzione del dolore. Tuttavia anche in questo studio l'eterogenità degli studi analizzati impone cautela nell'analisi dei dati, dovendo ad esempio considerare il frequente effetto adiuvante dei FANS, variamente utilizzati nei lavori analizzati [14].

Numerosi studi hanno valutato l'efficacia della terapia manuale, di tecniche di mobilizzazione ed esercizi di stretching, tuttavia gli *outcomes* riportati hanno evidenziato differenze modeste, con una certa variabilità nei criteri di inclusione utilizzati soprattutto per la soggettività legata all'operatore e ciò li rende scarsamente riproducibili [15].

In conclusione, il trattamento conservativo riabilitativo dei pazienti affetti da rigidità di spalla rappresenta un capitolo ampio nella gestione di questa patologia già dalle prime fasi, molteplici sono le modalità da considerare così come molto vari i protocolli utilizzati, il suo ruolo adiuvante è stato validato e l'obiettivo principale è identificare il percorso più adatto al paziente dove la collaborazione con il fisioterapista può consentire un più efficace e tollerato iter terapeutico.

BIBLIOGRAFIA

1. Akira Ando, Hiroyuki Sugaya, Yoshihiro Hagiwara, Norimasa Takahashi, Takashi Watanabe Kenji Kanazawa and Eiji Itoi. Identification of prognostic factors for the nonoperative treatment of stiff shoulder. International Orthopaedics (SICOT) (2013) 37:859–864 DOI 10.1007/s00264-013-1859-8
2. Griggs SM, Ahn A, Green A. Idiopathic adhesive capsulitis. A prospective func-tional outcome study of nonoperative treatment. J Bone Joint Surg Am (2000) 82:1398–1407
3. Favejee MM, Huisstede BM, Koes BW. Frozen shoulder: the effectiveness of conservative and surgical interventions – systematic review. Br J Sports Med. 2011;45:49–56.
4. Kivimäki J, Pohjolainen T, Malmivaara A, Kannisto M, Guillaume J, Seitsalo S, Nissinen M. Manipulation under anesthesia with home exercises versus home ex-ercises alone in the treatment of frozen shoulder: a randomized, controlled trial with 125 patients. J Shoulder Elbow Surg. 2007 Nov-Dec; 16(6):722-6.
5. Shaffer B, Tibone JE, Kerlan RK (1992) Frozen shoulder. A long- term follow-up. J Bone Joint Surg Am 74:738–746
6. Ryans I, Montgomery A, Galway R, et al. A randomized controlled trial of intra-articular triamcinolone and/or physiotherapy in shoulder capsulitis. Rheumatology (Oxford, England). 2005;44:529–535
7. Maryam M, Zahra K, Adeleh B, et al. Comparison of corticosteroidi injections, physiotherapy, and combination therapy in treatment of frozen shoulder. Pak J Med Sci. 2012;28.
8. Hui Bin Yvonne Chan, Pek Ying Pua, Choon How How. Physical therapy in the management on frozen shoulder. Singapore Med J 2017; 58 (12): 685-689
9. Järvinen TA, Järvinen TL, Kääriäinen M, Kalimo H, Järvinen M. Muscle injuries: biology and treatment. Am J Sports Med 2005; 33:745-64.
10. Donatelli R, Ruivo RM, Thurner M, Ibrahim MI. New concepts in restoring shoulder elevation in a stiff and painful shoulder patient. Phys Ther Sport 2014; 15:3-14.
11. Vastamäki H, Varjonen L, Vastamäki M. Optimal time for manipulation of fro-zen shoulder may be between 6 and 9 months. Scand J Surg. 2015 Dec; 104(4):260-6.
12. Hanchard NC, Goodchild L, Thompson J, O'Brien T, Davison D, Richardson C. Evidence-based clinical guidelines for the diagnosis, assessment and physiothe-rapy management of contracted (frozen) shoulder: Quick reference summary. Phy-siotherapy 2012;98:117-120
13. Kraal T, The B, Boer R, van den Borne MP, Koenraadt K, Goossens P, Eygendaal D. Manipulation under anesthesia versus physiotherapy treatment in stage two of a frozen shoulder: a study protocol for a randomized controlled trial. BMC Musculoskelet Disord. 2017 Oct 11;18(1):412.
14. Sun Y, Lu S, Zhang P, Wang Z, Chen J. Steroid Injection Versus Physiother-apy for Patients With Adhesive Capsulitis of the Shoulder: A PRIMSA Systematic Review and Meta-Analysis of Randomized Controlled Trials. Medicine (Baltimore). 2016 May;95(20):e3469.
15. Green S. Physiotherapy and injection better than injection alone or physiothe-rapy alone for improving range of motion in adhesive capsulitis. Aust J Physiother 2003;49:145.

Trattamento artroscopico nella spalla rigida

S. Padovani, P. Pirani, F. Campi

DEFINIZIONE E INDICAZIONI

Il trattamento della spalla rigida rappresenta una problematica di comune riscontro nella pratica clinica, con un'incidenza riportata del 2-5% nella popolazione generale [1] e del 20% nei soggetti diabetici. La spalla rigida idiopatica, meglio conosciuta come "capsulite adesiva" o *frozen shoulder*, spesso colpisce l'arto non dominante, con un interessamento bilaterale fino al 50% dei casi [2]. Nella maggioranza dei casi è una condizione reversibile e auto-limitante; la storia naturale ha una durata di 12-24 mesi dall'esordio dei primi sintomi. Vari studi hanno dimostrato che circa il 20-50% dei pazienti non ottiene un miglioramento clinico con il solo trattamento conservativo [1-4].

In letteratura per la spalla rigida refrattaria al trattamento conservativo (*recalcitrant frozen shoulder*) si intende una rigidità persistente da almeno 6 mesi e dolore da almeno 3 mesi. I pazienti non riferiscono beneficio o cambiamenti della loro condizione dopo adeguato programma terapeutico, continuando a lamentare dolore notturno, limitazioni del movimento attivo e passivo, sensazione di *disconfort* alla spalla che affligge le attività lavorative e ricreazionali o il riposo [5].

È proprio in questi casi, di spalla rigida resistente alle terapie conservative (farmacologica, infiltrativa e riabilitativa), che il trattamento non conservativo: di manipolazioni in narcosi o chirurgico di artolisi artroscopica (*release* capsulare) trovano indicazione.

Le manipolazioni in narcosi permettono lo stretching delle aderenze e degli ispessimenti dalla capsula articolare, questa tecnica economica e semplice da eseguire, permette un rapido guadagno del ROM [6]. D'altro canto, gli oppositori di questa tecnica argomentano che non si può verificare se altre strutture vengono danneggiate durante le manipolazioni.

Inoltre, gravi complicanze sono riportate, ad esempio fratture della diafisi omerale, fratture della rima della glenoide, lussazioni gleno-omerali, trazioni e neuroaprassia del plesso brachiale, danno cartilagineo intra-articolare e lesioni della cuffia. Perciò le manipolazioni in narcosi sono considerate una tecnica dibattuta.

Sebbene sia riportato un netto miglioramento del ROM, del *Contant Score* e una riduzione del dolore nel breve (< 6 settimane) e lungo termine (>12 mesi), questa non è una metodica scevra da complicanze e con un tasso del 14% di re-interventi dovuti a recidiva [7-10].

Il release artroscopico capsulare, a differenza delle tecniche manipolative, permette una liberazione controllata del tessuto fibrotico e delle aderenze, senza danno alle strutture sane.

Non c'è accordo sul *timing* per proporre il trattamento artroscopico, ma il *trend* è quello di attendere almeno 6-12 mesi per decretare il fallimento del trattamento conservativo.

Il miglioramento della funzione e del dolore dopo trattamento artroscopico è più rapido rispet-

to al trattamento conservativo [11].

In letteratura vari lavori riportano gli *outcomes* per questa tecnica chirurgica. Lo studio prospettico di Nicholson [5] valuta 68 spalle rigide sottoposte a release artroscopico capsulare, includendo 5 distinte eziologie (rigidità post chirurgica (20), idiopatica (17), post-traumatica (15), diabetica (8)). Il trattamento chirurgico, proposto per una durata media dei sintomi di 7.3 mesi e dopo almeno 3.7 mesi di terapie fisiche senza risultati soddisfacenti, prevedeva un'artolisi circonferenziale completa o parziale, a termine della quale la spalla veniva mobilizzata su tutti i piani.

I dati mostrano un miglioramento statisticamente significativo in termini di dolore (VAS), disabilità (ASES, SST), e movimento attivo per tutto il campione di studio, anche se il gruppo di pazienti diabetici hanno raggiunto risultati peggiori se confrontati con gli altri gruppi.

Gli Autori concludono che il *release* capsulare artoscopico è una tecnica eccellente per il trattamento della rigidità non responsiva alle terapie fisiche in termini di miglioramento del dolore, ripristino della mobilità e della funzione, anche nei pazienti diabetici che comunque raggiungono risultati soddisfacenti.

La relazione tra diabete e rigidità è ormai assodata [12-15], come espressione del processo infiammatorio cronico mediato dal diabete mellito, che vede un incremento dei fattori di crescita e citochine pro-infiammatorie con conseguente maggiore sinovite reattiva e fibrosi capsulare.

Il diabete è un fattore di rischio indipendente per lo sviluppo di *frozen shoulder*. Nei pazienti diabetici in cui è controindicata la terapia steroidea, spesso l'indicazione è chirurgica o di manipolazioni in anestesia.

Un altro lavoro valuta i risultati di 26 spalle rigide per rigidità idiopatica (12), rigidità mista (3) e rigidità post-chirurgica/post-traumatica (10); sottoposte a release artroscopico [16].

Viene riportato un tempo medio dalla comparsa dei sintomi al trattamento chirurgico di 13 mesi. Gli autori hanno eseguito una capsulotomia parziale (anteriore e antero-inferiore), senza liberazione della capsula posteriore.

In alcuni casi acromioplastica, sinoviectomia e trattamento di una *Slap lesion* sono stati associati al *release* capsulare. Non viene descritto il protocollo riabilitativo post-operatorio, ma è riportato un tempo medio di 7 mesi per il recupero delle attività.

I risultati meno soddisfacenti sono riportati per il gruppo di rigidità post-traumatica-postchirurgica. Secondo gli Autori, l'artrolisi artroscopica parziale ha efficacia nel recupero della articolarità a breve termine ma non sul dolore che migliora col tempo.

Al contrario Watson [17] sostiene nel suo lavoro che ci sia un peggioramento del dolore a 4 settimane dall'intervento che ha richiesto iniezione intra-articolare di corticosteroidi.

Ad un anno dall'intervento l'Autore riporta una ricomparsa di dolore e rigidità nell'11% della popolazione di studio.

NOTE DI TECNICA. *ARTHROSCOPIC CIRCUMFERENTIAL CAPSULOTOMY (ARCC) PROCEDURE*

I reperti anatomo-patologici della spalla rigida refrattaria che si possono riscontrare in artrosco-

pia sono: una sinovite reattiva all'intervallo dei rotatori, la capsula articolare ispessita e poco elastica, lo spazio articolare gleno-omerale ridotto e contratto che determina difficoltà ad entrare in articolazione con l'artroscopio, anche l'anatomia artroscopica dei legamenti gleno-omerali è alterata, poiché risultano come un vero muro di collagene. Il recesso ascellare e quello posterosuperiore sono obliterati e ridotti di volume.

Opzioni chirurgiche in corso di *release* artroscopico capsulare [18]:

- sezione del legamento coraco-omerale alla base del processo coracoideo;
- liberazione della capsula posteriore;
- sezione del sottoscapolare al fine di migliorare la rotazione esterna;

Zanotti *et al*. hanno dimostrato che il *release* capsulare artroscopico è una procedura sicura, trovando una distanza di circa 7.04 mm dal nervo ascellare, di 8.2 mm dall'arteria circonflessa posteriore, e di 15.9 mm dall'arteria brachiale [19].

TRATTAMENTO ARTROSCOPICO DESCRITTO DAGLI AUTORI

Gli Autori prediligono il decubito laterale, in anestesia combinata: blocco interscalenico e anestesia generale. L'arto interessato viene abdotto di circa 50° ed anteposto di 15°, concomitante allestimento di campo sterile. Il ROM preoperatorio della spalla viene valutato prima dell'artroscopia come parte dell'esame in narcosi.

Si procede cautamente con il primo portale standard, il posteriore, poiché entrare in una spalla rigida può essere difficoltoso e traumatizzante per le strutture intra-articolari causando un danno cartilagineo della testa omerale e della glena.

Seguendo la tecnica standard, si crea un portale anteriore per accedere all'intervallo dei rotatori sotto visione diretta dal portale posteriore. Un'artroscopia diagnostica viene eseguita allo scopo di individuare tralci fibrotici intra-articolari, fibrosi diffusa, sinovite reattiva, lesioni cartilaginee o eventuali lesioni della cuffia. L'intervallo dei rotatori è chiuso da tessuto fibrotico e può nascondere il margine superiore del sottoscapolare. Il processo coracoideo vene liberato superolateralmente con le radiofrequenze e il legamento coraco-omerale viene sezionato. La liberazione da aderenze e della fibrosi continua lateralmente, allo scopo di migliorare l'extrarotazione, aprire l'intervallo dei rotatori e facilitare l'accesso intra-articolare.

Il *release* capsulare circonferenziale inizia nella parte anteriore della capsula con l'utilizzo di radiofrequenza mantenendosi a circa 1 cm dal bordo osseo glenoideo avendo cura di cauterizzare i bordi capsulari sezionati.

Si inizia antero-superiormente sezionando il LGOM procedendo distalmente alla sezione della banda anteriore dell'LGOI. A questo punto si invertono i portali posizionando l'ottica che diventa antero-superiore e quello di lavoro, posteriore. La capsulotomia procede con una pinza da basket da 3.2 mm e strumento a RF procedendo distalmente verso la banda posteriore dell'LGOI ricongiungendosi alla lisi anteriore.

Nella *release* della porzione postero-superiore della glenoide, bisogna prestare attenzione al nervo sovrascapolare, che decorre all'interno dello *spino-glenoid notch* a circa 19 mm medialmente alla glenoide.

Con un ago da spinale si identifica l'ingresso migliore per un eventuale portale accessorio posterolaterale utile in caso di scarsa distrazione articolare. Con la cannula di lavoro nel portale posterolaterale e l'ottica in quello posteriore si ha una completa visualizzazione del recesso ascellare. Con una pinza a basket si può continuare, se necessario, la resezione della capsula dal piccolo rotondo, con particolare attenzione in questa fase al nervo ascellare, che decorre nello spazio quadrilatero. Tipicamente è localizzato alla giunzione del terzo anteriore e medio del recesso capsulare inferiore.

PROTOCOLLO RIABILITATIVO UTILIZZATO DEGLI AUTORI

Lo scopo primario della fisioterapia è quello di mantenere il ROM acquisito dopo l'intervento. La riabilitazione post-operatoria deve essere strutturata in 4 fasi: *early motion*, *active motion*, *strengthening* e *advanced strengthening*.

Viene utilizzato un tutore in abduzione di 15° per 10 giorni raccomandando di iniziare le mobilizzazioni passive già in prima giornata post-operatoria.

A 3 settimane sono indicate sedute di idrokinesiterapia da alternare alle manipolazioni "a secco", senza superare le due-tre sedute a settimana. A 4 settimane si iniziano esercizi attivi di mantenimento e recupero del tono-trofismo muscolare. Per il completo recupero delle attività sarà necesssario comunque attendere qualche mese, in fondo lo scopo dell'intervento è quello di consegnare al terapista una spalla mobile ed elastica evitando la ripresa della fibrosi e/o ricicatrizzazione capsulare.

CONCLUSIONI

La rigidità di spalla rimane ancora oggi una condizione difficile da trattare. Le cause della perdita della mobilità sono varie, ma la spalla rigida primaria idiopatica è quella di maggior riscontro. Le caratteristiche principali risiedono nella limitazione del ROM passivo, in particolare con grave perdita della rotazione esterna, reperto da correlarsi all'ispessimento capsulare dell'intervallo dei rotatori e del legamento coraco-omerale. Per questa ragione molte tecniche chirurgiche si focalizzano maggiormente sulla resezione di queste strutture, piuttosto che sulla restante capsula articolare.

Per ottenere il recupero pressoché completo su tutti i piani, alcuni Autori sostengono i benefici di un'artrolisi circonferenziale completa [20-22], altri non ritengono necessario procedere alla lisi della capsula postero-inferiore reputando la procedura complessa per la stretta vicinanza al nervo ascellare [23,24]. Chen, ha eseguito uno studio randomizzato dividendo la popolazione in un gruppo sottoposto a sola capsulotomia anteriore e il secondo gruppo ad artolisi circonferenziale completa, concludendo che la funzione della spalla e il *range* di movimento della spalla erano uguali a 6 mesi [25].

Tao, nel suo lavoro, sottolinea l'importanza della neurolisi e decompressione del nervo ascellare come procedura da associare all'artolisi circonferenziale [20]. Secondo gli Autori questa non è una tecnica da raccomandare se non in casi particolari, prima valutati all'*imaging* e in mani esperte.

Il dibattito in letteratura riguarda la reale ne-

cessità di una capsulotomia artroscopica circonferenziale per la spalla rigida refrattaria al trattamento conservativo.

Le *review* sistematiche non sono in grado di dimostrare la superiorità dello sblocco in narcosi con mobilizzazioni e l'artrolisi artroscopica. Grant *et al* [26] in particolare non hanno osservato differenze tra le due tecniche a confronto. Le mobilizzazioni in narcosi sono facilmente eseguibili e con dispendio di poco tempo.

L'artrolisi artroscopica è una tecnica complessa e con rischio di danno al nervo ascellare se non eseguita da esperti. Una combinazione delle due tecniche prevedendo un'artrolisi parziale e caute mobilizzazioni, sembrerebbe l'alternativa migliore. Ciò ridurrebbe il rischio di complicanze delle manipolazioni grazie a minor forza richiesta. Non esiste, però, evidenza per queste procedure combinate, ma viene suggerita per i pazienti diabetici [23].

BIBLIOGRAFIA

1. Hand C, Clipsham K, Rees JL, et al Long term outcome of frozen shoulder, J Shoulder Elbow Surg 2008; 17: 231-6
2. Mankse RC, Prohaska D. Diagnosis and management of adhesive capsulitis. Curr Rev Muscoloskeletel Med 2008, 1: 180-189.
3. Schaffer B, Tibone JE, Kerlan rk. Frosen shoulder: a long-term follow up. J Bone Joint Surg Am 1992; 74: 738-756
4. Le HV, Lee SJ, Rodriguez EK et al, Adhesive capsulitis of the sholder: review of pathophysiology and current clinical treatments. Shoulder Elbow 2017 Apr; 9 (2): 75-84
5. Nicholson GP, Arthroscopic Capsular Release for Stiff Shoulder: Effect of Etiology on Outcomes, Arthroscopy: The Journal of Arthroscopy and Related Surgery, Vol 19, No1 (January)2003: pp 40-49
6. Kraal T, Beimers L, The B, Siervelt I, et al. Manipulation under anaestesia for frozen shoulder: outdated technique or well-establshed quick fix?. EFFORT Open Rev 2019; 4:98-109
7. Loew M, Heichel TO, Lehner B. Intraarticular lesion in primary frozen shoulder after manipulation under general anaesthesia. J Shoulder Elbow Surg 2005; 14: 16-21.
8. Birch R, Jessop J, Scott G. Brachial plexus palsy after manipulation of the shoulder. J Bone Surg 1991;73:172
9. Magnussen RA, Taylor DC. Glenoid fracture during manipulation under anesthesia for adhesive capsulitis: a case report. J Shoulder Elbow Surg 2011;20: e23-e26
10. Amir-US-Saqlain H, Zubairi A, Taylor DC. Functional outcome of frozen shoulder after manipulation under anaesthesia. J Pak Med Assoc 2007; 57:181-185.

11. Longo GU, Ciuffreda M, Locher J et al. The effectiveness of conservative and suegical treatment for shoulder stiffness: a systemic review of current literature. Review British Med Bullettin, 2018,1-33
12. Balci N, Balci MK, Tüzüner S. Shoulder adhesive capsulitis and shoulder range of motion in type II diabetes mellitus: association with diabetic complications. J Diabetes Complications 1999; 13:135–40.
13. Bridgman J. Periarthritis of the shoulder and diabetes mellitus. Ann Rheum Dis 1972; 31:69.
14. Huang YP, Fann CY, Chiu YH, et al. Association of diabetes mellitus with the risk of developing adhesive capsulitis of the shoulder: a longitudinal populationbased followup study. Arthritis Care Res 2013;65: 1197–1202.
15. Tighe CB, Oakley WS Jr. The prevalence of a diabetic condition and adhesive capsulitis of the shoulder. South Med J 2008; 101:591–5.
16. Beaufils P, Prévot N, Boyer T et al. Arthoscopic release of glenohumeral joint in shoulder stiffness: a review of 26 cases. Arthroscopy: the Journal of Arthroscopy and Related Surgery, Vol.15, No1,1999: pp49-55
17. Watson L, Dalziel R, Story I. Frozen shoulder: a 12- month clinical outcome trial. J Shoulder Elbow Surg 2000;9:16–22.
18. Pollock RG,Duralde XA, Flartow EL, et al. The use of arthroscopy in the treatment of resistant frozen shoulder. Clin Orthop Relat Res. 1994 Jul; (304):30-6.
19. Zanotti RM, Kuhn JE. Arthroscopic capsular release for the stiff shoulder. Description of technique and anatomic considerations. Am J Sports Med 1997;25:294-298.
20. Tao AM, Karas V, Riboh JC, et al. Management of the stiff shoulder with arthroscopic circumferencial capsulotomy and axillary nerve release. Arthroscopy Techniques, Vol 6, No 2, 2017:pp e319-e324.
21. Lafosse L,Boyle S, Kordasiewicz B, et al. Arthroscopic arthrolysis for recalcitrant frozen shoulder: a lateral approach. Arthroscopy: The Journal of Arthroscopy and Related Surgery, Vol 28. No 7, 2012: pp 916-923.
22. Fernandes MR. Arthroscopic capsular release for refractory shoulder stiffness. Rev Assoc Med Bras. 2013, 59 (4): 347-353.
23. Ogilve-Harris DJ, Biggs DJ, Fitsialos DP, et al. The resistant frozen shoulder. Manipulation versus arthroscopic release. Clin Orthop Relat Res 1995; 319:238-248.
24. Harryman II DT, Sidles J, Matsen III F. Arthroscopic management of refractory shoulder stiffness. Arthroscopy. 1997;13:133–47.
25. Chen J, Chen S, Li Y, Hua Y, Li H. Is the extended release of the inferior glenohumeral ligament necessary for frozen shoulder? Arthroscopy. 2010;26:529–35.
26. Grant JA, Schroeder N, Miller BS, Carpenter JE. Comparison of manipulation and arthroscopic capsular release for adhesive capsulitis: a systemic review. Journal of Shoulder and Elbow Surgery 22 (8) 1135-1145, 2013.

Tendinopatia calcifica di spalla. Definizione e classificazione

V. De Cupis, A. Pannone

DEFINIZIONE

La tendinopatia calcifica della spalla si estrinseca con un dolore acuto o cronico ed è caratterizzata dalla presenza di depositi di calcio all'interno o intorno i tendini della cuffia dei rotatori. Nel 1872 Duplay [1] per primo descrisse questa patologia che chiamò "periartrite dolorosa della spalla". Nel 1934 Codman [2] nel suo libro descrisse i depositi di calcio nei tendini della cuffia dei rotatori. Il termine "tendinite calcifica" fu probabilmente per primo coniato da Plenk [3] nel 1952. L'incidenza varia dal 2,7% al 20%, come riportato da vari autori [4,5].

La tendinopatia calcifica della spalla è una malattia multifocale mediata da cellule in cui la trasformazione metaplasica di tenociti in condrociti induce una consequenziale calcificazione all'interno del tendine. Questa fase è seguita da una fagocitosi delle aree meta-plasiche nei tendini da cellule giganti multinucleate. Alla fine, generalmente, il tendine rimodella e riforma un tendine normale [7].

Sulla genesi della patologia dobbiamo considerare anche ipotesi di predisposizione genetica [11].

Le due teorie etiologiche più accreditate sono la teoria degenerativa, proposta da Refior [12] che evidenzia similitudini con le lesioni degenerative della cuffia dei rotatori, e la teoria multifasica di Uthoff e Loehr [13], che suggerisce che i depositi di calcio nel tessuto sia seguita da riassorbimento spontaneo dei depositi di calcio (processo cellule-mediato). Lo stesso Uthoff descrisse le tre fasi del processo: pre-calcifica, calcifica (divisa in 3 sottofasi: formativa, in riposo e riassorbitiva) e post-calcifica.

CLASSIFICAZIONE

Sono state proposte molte classificazioni di tendinopatia calcifica di spalla. DePalma [14] ha classificato le tendinopatie calcifiche in due tipi:

- Tipo 1: soffice ed amorfo;
- Tipo 2: definito ed omogeneo

Le calcificazioni di tipo 1 erano particolarmente comuni in pazienti con sintomatologia dolorosa acuta, ed il tipo 2 particolarmente osservate nei pazienti con sintomatologia cronica.

La Società Francese di Artroscopia definì 4 tipi di depositi calcifici [8]:

- Tipo A: che appare denso ed omogeneamente delineato;
- Tipo B: omogeneamente delineato, denso ed a frammenti multipli;
- Tipo C: apparenza disomogenea e morbida;
- Tipo D: calcificazioni distrofiche all'inserzione tendinea.

Gartner [15] propose una classificazione basata sulla correlazione con il riassorbimento dopo essere punta l'ago.

- Tipo1: depositi bruscamente delineati e densa-

mente strutturati;
- Tipo 3 depositi strutturati come una nuvola e con struttura trasparente;
- Tipo 2: depositi con le caratteristiche dei due.

Gli Autori avevano notato il riassorbimento del 33% nel tipo 1, del 71% nel tipo 2 85% nel tipo 3.
La classificazione della tendinite calcifica è principalmente basata su studi radiologici (RX, ecografia e risonanza magnetica).
Bosworth [4] propose una classificazione basata sulle dimensioni della calcificazioni con una valutazione radiografica.
DePalma e Kruper [6] proposero una classificazione radiografica correlando la morfologia della calcificazione con la fase della malattia (acuta, subacuta e cronica).
Patte e Goutallier [16] e Gartner e Simons [17] proposero una classificazione radiografica basata sull'apparenza morfologica della calcificazione, identificando diversi tipi. Farin e Jaroma [18] proposero invece una classificazione basata sulla localizzazione ed apparenza della calcificazione valutata con esame ecografico.
Low [19] propose la prima calcificazione basata sulla forma morfologica della calcificazione della tendinite calcifica rilevata con Risonanza Magnetica Nucleare.
Tutte queste investigazioni e l'esame clinico sono di fondamentale importanza, specialmente quando questa malattia è associata a segni e sintomi di altre condizioni, la rigidità che si ritrova spesso nella fase iniziale della forma morbosa deve essere differenziata da quella che interviene nelle lesioni di cuffia dei rotatori.
L'*imaging* deve essere usato per differenziare forme croniche associate a calcificazioni distrofiche o forme tumorali [20].

BIBLIOGRAFIA

1. Duplay S. De la peri-arthrite scapula-humerale et des raideurs de l'epaule qui en sont la consequence. Arch. Gen. Med. 1872:20:513-542.
2. Codman EA. The Shoulder: Rupture of Supraspinatus Tendon and Other Lesions in or about the Subacromial Borsa.. Boston; Thomas Todd Co. 1934.
3. Plenk HP. Calcifyng tendinitis of the shoulder. Radiology 1952. 59: 384-389.
4. Bosworth BM. Calcium deposits in the shoulder and subacromial bursitis; a survey of 12122 shoulders . JAMA. 1941; 18: 2477-2482.
5. Welfling J. Kahan MF. Desroy M. Paolaggi JB. De Sèze S. Calcification of the shoul-der. II. The disease of multiple tendinosous calcifications. Rev. Rhum. Mal. Osteoartic. 1965; 32(6); 325-334.
6. DePalma AF. Kruper JS. Long term study of shoulder joints affected and treated for calcific tendinitis.. Clin. Orthop. 1961. 20:61-72..
7. De Carli A Pulcinelli F. Delle Rose G. Pitino D. Ferretti A. Calcific Tendinitis of the shoulder. Joints 2014. 1;2(3):130-36
8. Clavert P. Sirveaux F. Societè Francaise d'arthroscopie. Le tendinopathies calcifican-tes de l'èpaule . Rev. Chir. Orthop. Reparatrice Appar. Mot. 2008; 94(8): S336-S355.

9. Hurt G. Baker CL. Jr. Calcific tendinitis of the shoulder; Orthop. Clin. North Am. 2003; 34(4); 567-575
10. Harvie P. Pollard TC: Carr AJ. Calcific tendinitis: natural history and association with endocrine disorders. J. Shoulder Elbow Surg. 2007; 16(2): 169-173.
11. Hajirousson VJ. Webley M. Familial calcific periarthritis . Am. Rheum. Dis. 1983; 42(4); 469-470.
12. Refior H; Krodel A. Melzer C. . Examinations of the pathology of the rotator cuff. Arch Orthop Trauma Surg; 1987; 106: 301-308
13. Uthoff HK. Loehr JW. Calcific tendinophaty of the rotator cuff: pathogenesis, diagno-sis and menagement . J Am Acad Orthop Surg; 1997; 5: 169-173.
14. Maier M. Maier-Bosse T. Schulz CU. Steimborn M. Schmitt CA. Kleen M. Stabler A. In-ter and intraobserver variability in DePalma"s classification of shoulder calcific tendinitis . J. Reumathol. 2003; May; 30(5) 1029-31.
15. Gartner J. Heier A. Calcific tendinitis of the shoulder; Orthopade 1995; June; 24(3) 284-302.
16. Patte CF. Goutallier D. Calcifications. Rev. Chir. Orthop. 1988; 74:277-278.Gartner e Simons
17. Gartner J. Simons B. Analysis of calcific deposits in calcyfing tendinitis. Clin. Orthop. Relat. Res. 1990; (254); 111-120.
18. Fari PU: Jaroma H. Sonografic findings of rotator cuff calcifications. J. Ultrasound Med. 1995; 14:7-14.
19. Loew M. Sabo D. Wehrle M. el al. Relationship between calcifyng tendinitis and su-bacromial impingement: a prospective radiografy and magnetic resonance imaging study. J. Shoulder Elbow Surg: 1996; 5:314-319.
20. Merolla M. Singh S. PaladiniP. Porcellini G. Calcific tendinitis of the rotator cuff: state of the art in diagnosis and treatment. J. Orthop. Traum: 2016; 17: 7-14.

Epidemiologia tendinite calcifica

F. Raffelini, S. Di Fabio

La tendinite calcifica è una condizione patologica caratterizzata dall'accumulo di depositi di calcio nei tendini della cuffia dei rotatori della spalla e corrisponde a due alterazioni biologiche dei tessuti: la componente infiammatoria ("tendinite") ovvero la flogosi tendinea in cui si formano ed accumulano i depositi di calcio e la componente calcifica ("calcifica") ovvero la modificazione biochimica o metaplasia condrocitica di fibroblasti totipotenti ad evoluzione calcifica che provoca il deposito minerale.

Il deposito di calcio è il motivo del dolore alla spalla talvolta anche invalidante; infatti tale minerale è molto irritante ("cristalli di calcio" a livello microscopico) dei tendini in generale e della spalla in particolare.

Il deposito di calcio, connesso allo stimolo infiammatorio, determina un rigonfiamento del tendine; a causa di tale rigonfiamento quando si eleva il braccio sopra la testa può verificarsi una compressione del tendine sotto *l'acromion* causando una sintomatologia dolorosa e/o una fase algica iperacuta.

Le sedi di localizzazione di tali calcificazioni sono quelle zone prossime alle inserzioni tendinee: superficie superiore del trochite nel caso del tendine sopraspinato (che risulta essere il più colpito), superficie inferiore del trochite nel caso del tendine sottospinato ed in prossimità della superficie anteriore del trochite nel caso del t. sottoscapolare.La frequenza della tendinite calcifica varia tra il 7,5% ed il 22% di tutti i casi di tendinopatia. Nei soggetti caucasici, l'incidenza di tale patologia è compresa tra il 2,7% e l'7,5%.

La dimensione del fenomeno viene ben descritta da un classico studio "storico" di Bosworth del 1941 su oltre 12.000 spalle in pazienti under 40 si riscontrano il 3% di calcificazioni e di queste solo il 35% diventa sintomatico.

Studi successivi hanno determinato che il rilievo di calcificazioni in spalle asintomatiche è compreso tra il 2,5% ed il 7,5% e che il 40% delle tendiniti calcifiche diventa sintomatico mentre solo il 20% delle "spalle dolorose" presenta calcificazioni intratendinee.

Il sesso femminile viene maggiormente colpito. L'età più interessata è tra i 40 e 50 anni. L'attività lavorativa più colpita è quella manuale o "domestica"; il lato maggiormente interessato è quello destro. L'interessamento di entrambe le spalle avviene nel 20% dei casi.

Diversi studi epidemiologici hanno poi dimostrato che le calcificazioni sono associate nel 33% dei casi alla tipologia III dell'*acromion* sec. Bigliani (ad uncino); nel 20% dei casi alla rottura della cuffia dei rotatori e nel 15% dei casi alla capsulite adesiva idiopatica.

Infine alcune persone sembrano essere maggiormente predisposte di altre all'insorgenza di tendinite calcifica. Si tratta infatti di soggetti affetti da patologie endocrine e/o dismetaboliche come le malattie tiroidee (fino al 64,7% dei casi nel-

la serie di Harvie *et al.* che sembrano avere una storia naturale più lunga e subiscono più facilmente un intervento chirurgico rispetto alla popolazione generale ma la causa, purtroppo, non è ancora stata chiarita), disordini ormonali, diabete mellito (fino al 31,8% nella serie di Mavrikakis *et al.*), malattie autoimmuni e mutazioni genetiche (Oliva *et al.*).

BIBLIOGRAFIA

- Uthoff HK, Calcifyng tendinitis an active cell mediated calcification. Virchows Arch. (Pathol Anat) 1975
- Uthoff HK, Sarkar K, Maynard JA, Calcifyng tendinitis. A new concept of its pathogenesis Clin Orthop 1976
- McKendry RJR, Uthoff,HK, Sarkar K, Hyslop PSG, Calcifyng tendinitis of the shoulder: prognostic value of clinical histologic and radiologic features in 57 surgically treated cases J Rheumatol 1982
- Bosworth BM, Calcium deposits in the shoulder and subacromial bursitis. A survey of 12.122 shoulders JAMA 1941
- UthoffHK, Sarkar K, Calcifyng tendonitis Baillieres Clin Rheumatol 1989
- Harvie P, Pollard TC, Carr AJ, Calcific tendinitis: natural history and association with endocrine disorders J Shoulder Elbow Surg 2007
- Mavrikakis ME, Drimis S, Kontoyannis DA, Rasidakis A, Moulopoulou ES, Kontoyannis S. Calcific shoulder periarthritis (tendinitis) in adult onset diabetes mellitus: a controlled study. Ann Rheum Dis. 1989
- Oliva F, Barisani D, Grasso A, Maffulli N. Gene expression analysis in calcific tendinopathy of the rotator cuff. Eur Cell Mater. 2011
- Merolla G, Sanjay Singh, Paladini P, Porcellini G. Calcific tendinitis of the rotator cuff: state of the art in diagnosis and treatment. JOrthop Traumatol 2016

Esame obiettivo ed iter diagnostico

P. Pirani, F. Campi

ESAME OBIETTIVO

La tendinopatia calcifica può essere completamente asintomatica (35% dei casi) e il riscontro può essere casuale durante un esame radiografico eseguito per altri motivi [1].

La sintomatologia più frequente è il dolore, spesso intenso, che si accompagna ad una limitazione funzionale in alcuni movimenti, in base alla localizzazione del deposito calcifico. Molti pazienti accusano molto dolore in seguito ad attività motorie intense mentre tendono a minimizzare il dolore nella fase cronica perché spesso evitano quei movimenti che evocano dolore.

Sappiamo che possono essere coinvolte sia le strutture tendinee sia le strutture peritendinee come la borsa subacromiale [2,3].

Le localizzazioni più frequenti sono:

- 63% tendine sovraspinoso
- 20% tendini sovraspinoso e sottospinoso
- 3% tendine sottoscapolare
- 7% tendine sottospinoso
- 7% borsa subacromiale.

Nelle fasi di maggior acuzia del dolore può essere presente una rigidità articolare anche abbastanza severa secondaria al dolore e alla ridotta mobilizzazione del cingolo scapolare nei giorni precedenti che spesso risponde bene al trattamento del dolore al trattamento fisioterapico.

La localizzazione più frequente del deposito calcifico è nella regione superiore per cui risultano spesso positivi i test per l'*impingement*; il test di Jobe può risultare doloroso e può risultare una ridotta elevazione.

Anche l'abduzione del braccio a scapola stabilizzata, se ricercato, evoca dolore. Quando la localizzazione è nella zona di passaggio tra sovra e sottospinoso può accompagnarsi dolore e limitazione alla rotazione esterna in ER1. Può rara è la localizzazione del deposito calcifico nel sottoscapolare, ma va sempre indagato il *range* di movimento in rotazione interna e la forza/dolore al *Belly Press test*.

L'*iter* diagnostico si avvale soprattutto della radiologia tradizione, con le proiezioni classiche AP vera, ascellare ed *outlet view*, e della ecografia. Può essere richiesta una RMN ed esiste una classificazione basata sul riscontro RMN, ma il rilievo di un deposito calcifico di piccole dimensioni e rarefatto può essere difficile.

Oltre alla localizzazione del deposito l'*imaging* può aiutarci a stabilire la fase della malattia e di conseguenza la sua possibile risposta al trattamento con onde d'urto o ecoguidato in base alle dimensioni del deposito e alla trama. La radiografia tradizionale ci aiuta anche nel *follow up* a stabilire se durante il trattamento o semplicemente nel tempo il deposito è in fase di crescita o di riassorbimento.

- La classificazione di Bosworth [4] la quale si basa sulla classificazione delle dimensioni della calcificazione all'esame radiografico:

a. Piccole < 0,5 mm
b. Medie 0,5-1,5 mm
c. Grandi >1,5 mm

- DePalma and Kruper [5] i quali hanno proposto una classificazione basata sulla correlazione tra la morfologia e la fase patologica:
  a. Rarefatta (acuta)
  b. Densa (subacuta o cronica)

- Patte e Goutallier [6] e Gärtner e Simons [7] hanno tipizzato le calcificazioni sulla base della morfologia valutata all'esame radiografico:
  (Patte e Goutallier)
  Tipo I: nitida e densa
  Tipo II: sfocata e densa
  Tipo III: nitida e traslucida
  Tipo IV: sfocata e traslucida
  (Gartner e Simons)
  Tipo I: delineata chiaramente e densa
  Tipo II: delineata chiaramente ed non-omogenea oppure omogenea e non ben delineata
  Tipo III: sfocata e trasparente

- Farin and Jaroma [8] hanno proposto una classificazione sulla base delle dimensioni e della localizzazione delle calcificazioni all'esame ecografico:
  Tipo I: Grande calcificazione localizzata nel tendine o nella borsa
  Tipo II: tante piccole calcificazioni
  Tipo III: alcune piccole calcificazioni

- Loew *et al.* [9] ha proposto una classificazione sull'aspetto morfologico delle calcificazioni all'esame RM:
  a. Unica calcificazione compatta ed omogenea con bordi ben delineati
  b. Alcune calcificazioni omogenee con bordi ben definiti
  c. Diffuse aree con bassa intensità di segnale con bordi mal definiti

L'ecografia ha un ruolo importante non solo dal punto di vista diagnostico, in quanto è uno strumento che ci permette anche di effettuare il trattamento in alcuni casi (*needling* e lavaggio busale) [10]. All'immagine ecografica può presentarsi iperecogeno, a forma arcuata con un cono d'ombra ben evidente nelle fasi croniche, mentre nelle fasi di riassorbimento le zone iperecogene si presentano in modo frammentato, cistico, nodulare e si accompagnano all'ecodoppler ad una ipervascolarizzazione [10]. La RMN non è un esame fondamentale nella tendinopatia calcifica e in alcuni casi può essere fuorviante. Quando il deposito calcifico è di piccole dimensioni e l'esame viene effettuato con una apparecchiatura a bassa risoluzione, può non essere visibile. Il deposito calcifico ha un basso segnale in tutte le scansioni RMN, ma nella fase di risoluzione, a causa della ipervascolarizzazione, può essere mal interpretato come una zona di rottura [11,12].
La RMN è invece importante nei rari casi di osteolisi della trochite [13,14,15].

BIBLIOGRAFIA

1. De Carli A, Pulcinelli F, Delle Rose G, Pitino D, Ferretti A. Calcific tendinitis of the shoulder. Joints 2014;2(3):130-136.
2. Codman EA. The Shoulder: Rupture of the Supraspinatus Tendon and Other Lesions in or about the Subacromial Bursa. Boston: Thomas Todd Co.1934.
3. Loew M, Jurgowski W, Mau HC, et al. Treatment of calcifying tendinitis of rotator cuff by extracorporeal shock waves: A preliminary report. J Shoulder Elbow Surg. 1995; 4:101-106.
4. Bosworth BM. Calcium deposits in the shoulder and subacromial bursitis: a survey of 12122 shoulders. JAMA. 1941;116:2477-2482.
5. DePalma AF, Kruper JS. Long term study of shoulder joints afflicted and treated for calcific tendinitis. Clin Orthop. 1961;20:61-72.
6. Patte CF, Goutallier D. Calcifications. Rev Chir Orthop. 1988;74:277-278.
7. Gärtner J, Simons B. Analysis of calcific deposits in calcifying tendinitis. Clin Orthop Relat Res. 1990;(254):111-120.
8. Farin PU, Jaroma H. Sonographic findings of rotator cuff calcifications. J Ultrasound Med. 1995;14:7-14.
9. Loew M, Sabo D, Wehrle M, et al. Relationship between calcifying tendinitis and subacromial impingement: a prospective radiography and magnetic resonance imaging study. J Shoulder Elbow Surg. 1996;5:314-319.
10. Merolla G, Singh S, Paladini P. Porcellini G. Calcific tendinitis of the rotator cuff: state of the art in diagnosis and treatment. J Orthopaed Traumatol (2016) 17:7–14
11. Bachman GKMelzer CH, Heinrics CM, Mohring B, Rominger MB. Diagnosis in rotator cuff lesions: comparison of US and MRI on 38 joints specimens. Eur Radiol 1997 7(2):192-197
12. Rutten MJ, Jager GJ, Blickman JG. From the RSNA refresh courses: US of the rotator cuff: pitfalls, limitations and artifacts. Radiographics 2006; 26(2):589-604.
13. Porcellini G, Paladini P, Campi,F. Pegreffi F. Osteolytic lesion of greater tuberosity in calcific tendinitis of the shoulder. J Shoulder Elbow Surg 2009; 18(2):210-215.
14. Merolla G, Bhat MG, Paladini P, Porcellini G. Complications of calcific tendinitis of the shoulder: a concise review. J Orthop Traumatol...
15. Brown KT, Kattapuram SV, Rosentahl DI. Computed tomography analysis of bone tumors: patterns of cortical destruction and soft tissue extension. Skeletal Radiol 1986; 125(6):448-451.

Lavaggio percutaneo ecoguidato delle calcificazioni intratendinee di spalla

L. Castellani

DEFINIZIONE

Il trattamento di lavaggio percutaneo ecoguidato delle calcificazioni intratendinee di spalla consiste in una tecnica ambulatoriale che ha come scopo lo svuotamento dei depositi calcifici all'interno dei tendini della cuffia dei rotatori. Si tratta di una tecnica sicura e affidabile che consente un rapido controllo del dolore a fronte di complicanze minime. Esistono differenti tecniche descritte in letteratura che ricorrono all'uso di anestetico o soluzione fisiologica per rimuovere mediante l'uso di uno o più aghi il deposito calcifico intratendineo.

INDICAZIONI AL TRATTAMENTO: FASE DIAGNOSTICA ECOGRAFICA

Il trattamento comincia con la valutazione ecografica del deposito calcifico. Generalmente la procedura è indicata quando si tratta di un deposito ben delimitato, lontano dall'inserzione tendinea omerale, in fase fluida con scarso cono d'ombra. Generalmente questa fase corrisponde alla fase iperdolorosa del paziente. Sono controindicate per il trattamento le calcificazioni dure scarsamente sintomatiche, quelle più piccole di 5 mm e le microcalcificazioni multiple e pluriframmentate.
Se lo stato della calcificazione non risulta chiaro all'esame ecografico, l'esame radiologico consente di classificare la calcificazione e localizzarla e può essere un ulteriore fase diagnositica per guidare l'indicazione al trattamento.

MATERIALE NECESSARIO

- Uno o due aghi 16G colore bianco
- Eventuali aghi spinale lunghi per pazienti obesi
- Siringhe 20 ml
- Telino sterile per delimitare il campo
- Disinfettante
- Fisiologica sterile meglio se pre-riscaldata a 37°
- Anestetico locale (esempio Lidocaina 2%)
- Gel ecografico sterile (in mancanza di prodotto specifico è possibile utilizzare Glyssen spesso disponibile in ogni ospedale e meno costoso del gel ecografico in bustine sterili)
- Cortisonico per infiltrazioni
- Cerotto
- Ghiaccio sintetico

POSIZIONAMENTO DEL PAZIENTE

Per la possibile insorgenza di reazioni vagali con lipotimie nei pazienti più sensibili, è buona norma posizionare il paziente supino. Il braccio viene tenuto allungato lungo il torace e può essere ruotato per favorire la visualizzazione del deposito calcifico.

DISINFEZIONE CUTANEA E PREPARAZIONE DELLA SONDA

Il primo gesto deve essere la disinfezione cutanea e l'accurata antisepsi della sonda. Per la sua efficacia il disinfettante deve rimanere a contatto con la cute del paziente e con la sonda per un tempo sufficientemente prolungato. Cominciare la disinfezione prima della preparazione del materiale necessario

per la procedura è una buona norma per consentire che il tempo di contatto con il disinfettante sia sufficientemente prolungato. Un contatto minimo di 5 minuti con il disinfettante deve essere rispettato per evitare complicanze infettive. L'uso di un coprisonda sterile aumenta ulteriormente la sicurezza della procedura.

ANESTESIA LOCALE

Un'anestesia locale con 10 ml di lidocaina viene eseguita sotto guida ecografica lungo il tragitto dell'ago e fino allo spazio sottoacromiale e intorno alla calcificazione da trattare.

POSIZIONAMENTO DELL'AGO E PROCEDURA DI LAVAGGIO

Sotto guida ecografica, seguendo l'ago lungo il suo asse maggiore, si raggiunge il deposito calcifico. La scelta del numero di aghi dipende dall'operatore. Sono descritte tecniche a doppio e a singolo ago. Il vantaggio del singolo ago sta nel minor trauma per il tendine ma richiede una maggiore sensibilità per non rompere il deposito calcifico, il vantaggio del doppio ago è la maggior facilità nel lavaggio per ottenere un completo svuotamento. Se gli aghi si otturano durante la procedura, un ago da 18G può essere usato come mandrino per stuprare il flusso degli aghi più grossi. Se si usano due aghi, il primo da inserire è il più profondo, poi il più superficiale avendo cura che il tagli dell'ago siano rivolti l'uno verso l'altro. Una volta posizionati gli aghi si comincia a far defluire il fluido attraverso la calcificazione per ottenerne lo svuotamento. Per facilitare lo svuotamento l'ago può essere mosso per frammentare la calcificazione. La procedura continua fino ad ottenere il completo svuotamento del deposito calcifico.

INFILTRAZIONE SOTTOACROMIALE

Al termine della procedura se non ci sono controindicazioni viene eseguita infiltrazione con cortisonico locale per ridurre i disturbi legati ad una borsite reattiva post procedura.

INDICAZIONI POST-PROCEDURA

Dopo la procedura al paziente viene indicata l'assunzione di un FANS per 5 giorni, riposo dalle attività pesanti, uso di ghiaccio 4 volte al giorno per 10 minuti. Al passare del dolore può essere necessario un breve corso di fisioterapia per ottenere un ricondizionamento generale della spalla, in particolare una rieducazione del ritmo scapolo-toracico e il raggiungimento del ROM completo.

BIBLIOGRAFIA

- Sconfienza LM, Viganò S, Martini C, et al. Double-needle ultra-sound-guided percutaneous treatment of rotator cuff calcific tendinitis: tips & tricks. Skeletal Radiol 2013;42(1):19-24.
- Sconfienza LM, Serafini G, Sardanelli F. Treatment of calcific tendinitis of the rotator cuff by ultrasound-guided single-needle lavage technique. AJR Am J Roentgenol 2011; 197(2):W366; author reply 367
- Kim YS, Lee HJ, Kim YV, Kong CG. Which method is more effective in treatment of calcific tendinitis in the shoulder? Prospective randomized comparison between ultrasound-guided needling and extracorporeal shock wave therapy. J Shoulder Elbow Surg 2014;23(11):1640–1646

EBM nella tendinopatia calcifica

P. Pirani, F. Campi

INTRODUZIONE

La qualità metodologica di molti studi sulla tendinopatia calcifica è bassa e di conseguenza le conclusioni che si possono trarre possono essere viziate da *bias*. Le criticità sono molteplici: spesso il numero di pazienti trattato è limitato; non vi è una randomizzazione dei pazienti o la valutazione non è stata effettuata in doppio cieco.

A complicare ulteriormente la valutazione è la variabilità intrinseca di questa malattia che può essere completamente asintomatica o fortemente dolorosa a parità di deposito calcifico, per cui non è nemmeno chiaro se effettuare un controllo radiografico o ecografico, per vedere se il deposito di calcio si è ridotto, a tutti i pazienti trattati o solo a quelli che non hanno risposto al trattamento. Quali fattori vanno considerati nel valutare la risposta al trattamento: l'assenza di dolore? La funzionalità della spalla? Il riassorbimento del deposito calcifico?

In molti lavori non è chiara quale scala di valutazione è stata utilizzata o non sono state riportate le complicanze. Inoltre alcune complicanze possono insorgere dopo oltre i 2 mesi dal trattamento sebbene vi sia stato un netto miglioramento iniziale dei sintomi e il deposito calcifico si è ridotto o è scomparso, per cui occorre stabilire anche se effettuare la valutazione del trattamento in diversi tempi durante il follow-up o solo all'end point. Nonostante tutto ciò cerchiamo di chiarire alcuni punti.

LA TENDINOPATIA RICHIEDE SEMPRE UN TRATTAMENTO?

Il deposito di cristalli di fosfato di calcio è una evenienza abbastanza frequente. Nello studio storico di Bosworth su 6061 impiegati ben il 2,7% della popolazione era affetta da tendinopatia calcifica. Ruttimann in una serie radiografica su 100 pazienti asintomatici per la spalla segnalava una frequenza del 20%. Nello studio di Louwerence *et al.* il 7,8 % di pazienti asintomatici aveva un deposito calcifico e nel 42,6% dei pazienti con dolore subacromiale aveva un deposito calcifico. Non tutti i pazienti con tendinopatia calcifica sono sintomatici e sono possibili 3 differenti scenari:

- può trattarsi di un riscontro occasionale in paziente completamente asintomatico,
- oppure può riscontrarsi in pazienti con un dolore cronico di bassa intensità
- oppure può essere estremamente doloroso, per lo meno in alcune fasi della malattia.

La tendinopatia calcifica è considerata una patologia a risoluzione spontanea nella maggior parte dei casi per cui lo scopo del trattamento è quello di limitare soprattutto il dolore e mantenere una buona funzionalità del cingolo scapolare. In realtà come evidenziato da De Witte molti pazienti sono sintomatici anche ad oltre 10aa dalla diagnosi e indipendentemente dal tipo di trattamento effettuato. Ogon *et al.* in uno studio prospettico di 420 pazienti, hanno riscontrato che i casi con localizzazione bilaterale, i depositi localizzati anteriormente sotto l'acromion con estensione me-

diale e quelli di maggiori dimensioni hanno una minor probabilità di rispondere al trattamento non chirurgico. Non è chiaro il motivo della così estrema variabilità del dolore. Gli studi di Hackett *et al.* hanno evidenziato in biopsie tendinee su depositi calcifici un aumento della neovascolarizzazione e neoinnervazione ed infiltrati cellulari di origine infiammatoria (macrofagi, mastcell, linfociti T) nei pazienti sintomatici, da 2 ad 8 volte maggiore rispetto ai pazienti affetti da rottura di cuffia o pazienti in trattamento chirurgico per instabilità. In questo studio mancava il gruppo di pazienti affetti da tendinopatia calcifica asintomatici o con dolore lieve.

DIAGNOSI DIFFERENZIALE

Generalmente la diagnosi di tendinopatia calcifica è abbastanza chiara. In alcuni casi può essere presente edema dei tessuti molli circostanti o erosione ossea caratteristiche che possono indirizzare la diagnosi erroneamente verso una patologia infettiva o neoplastica (come il sarcoma iuxtacorticale). In genere la localizzazione della calcificazione dentro il tendine, l'assenza di versamento articolare, l'assenza di aumento di massa dei tessuti molli, e la comparsa in modo acuto indirizzano verso la diagnosi di tendinopatia calcifica piuttosto che verso altre patologie.

In caso si decida di effettuare una biopsia, suggerire la diagnosi di possibile tendinopatia calcifica perché la presenza di foci di metaplasia condroide non è infrequente e potrebbe erroneamente indirizzare l'anatomopatologo verso la diagnosi di neoplasia condroide invece che di tendinopatia calcifica (Siegal *et al*).

C'È UNA CORRELAZIONE TRA LA MORFOLOGIA DELL'ACROMION E LA TENDINOPATIA CALCIFICA?

Balke *et al.* hanno confrontato in tre gruppi di 50 pazienti ciascuno affetti da tendinopatia calcifica, *impingement* subacromiale e in un gruppo di pazienti sani diversi parametri dell'*acromion*: la conformazione secondo Bigliani, il tilt acromiale secondo Kitay *et al.*, l'indice acromiale secondo Nyffeler *et al.* e l'angolo acromiale laterale secondo Banas *et al*. Nel loro studio solo l'indice acromiale dei pazienti con tendinopatia calcifica era simile a quello affetti da *impingement* subacromiale, mentre non vi era nessuna altra correlazione tra gli altri parametri dell'*acromion* e tendinopatia calcifica. Kircher *et al.* nella loro pubblicazione non hanno trovato correlazioni tra l'indice acromiale e dolore o funzionalità in pazienti con tendinopatia calcifica. Kappe *et al.* non hanno trovato differenze nell'indice acromiale tra pazienti affetti da tendinopatia calcifica e pazienti con rotture parziali o complete della cuffia. Sia nel lavoro di Kircher che in quello di Kappe mancava il gruppo di controllo.

TRATTAMENTO FARMACOLOGICO

I Fans sono spesso usati nelle sindromi dolorose, incluse quelle della spalla. Non vi sono pubblicazioni su quale regime farmacologico utilizzare nella tendinopatia calcifica, ma è ragionevole l'utilizzo di farmaci anti-infiammatori soprattutto nelle fasi dolorose. Il loro utilizzo va ponderato riguardo alla durata nel tempo e sono dovute le opportune cautele nei pazienti con sindrome dispeptica, nei pazienti in trattamento anticoagulante e nei pazienti cardiopatici.

Yokoyama *et al.* hanno valutato l'uso della cimetidina (inibitore della istamina) farmaco che viene utilizzato nell'iperparatiroidismo per ridurre i livelli di calcio nel sangue in 16 pazienti affetti da tendinopatia calcifica. Il farmaco si è dimostrato capace di ridurre il dolore misurato alla VAS; la mobilità della spalla e le dimensioni del deposito calcifico alla valutazione radiologica. Non vi sono altri studi riguardo all'uso della cimetidina.

TERAPIA FISICA

Ebenbichler *et al.* hanno valutato in uno studio clinico randomizzato in doppio cieco l'effetto degli ultrasuoni pulsati rispetto ad un falso trattamento con ultrasuoni (24 sedute in 6 settimane). Il gruppo trattato con ultrasuoni aveva una riduzione di oltre il 50% o risoluzione completa del deposito calcifico in circa il 50% dei casi mentre nel gruppo senza trattamento si verificata solo nel 10%. Aveva inoltre un maggior effetto sul dolore e sul dolore notturno. (Ebenbichler *et al.*; Green *et al.*).

L'associazione di ionoforesi con acido acetico e ultrasuoni non ha invece mostrato benefici nel trattamento della tendinopatia calcifica (Perron *et al.*; Ludec *et al.*; Green e*t al.*).

I campi magnetici pulsati hanno mostrato un maggior effetto sia a breve che a lungo termine rispetto al placebo (Dal Conte *et al.*; Green *et al.*).

TRATTAMENTO CON ONDE D'URTO AD ALTA ENERGIA O A BASSA ENERGIA

Uno dei trattamenti suggeriti in paziente resistenti al trattamento con Fans sono le onde d'urto.

La loro efficacia, sicurezza e non invasività si è dimostrata una valida alternativa nel trattamento dei depositi calcifici, soprattutto quando sono di aspetto non omogeneo (Bannuru).

Le onde d'urto possono essere effettuate ad alta energia (>0,28 mJ/mm^2) o a bassa energia (<0,08 mJ/mm^2). Le modalità del trattamento possono variare molto. Harniman *et al.* nella loro *review* hanno individuato 16 studi in cui venivano utilizzate le onde d'urto per la tendinopatia calcifica e non. Rilevarono che le sessioni di applicazione variavano molto (da 1 a 8); le sessioni multiple venivano per lo più effettuate a cadenza settimanale, ma in tre studi la latenza di tempo era maggiore e si arrivava anche a 6 settimane. Il numero di impulsi per sessione era nella maggior parte dei casi compreso tra 1.500 e 2.000 ma in *range* variava da 1.000 a 3.000 impulsi a sessione. La densità di energia variava da 0,18 a 0,42 mJ/mm^2. Il trattamento può essere effettuato in analgesia orale o endovenosa o in anestesia locale ma non si sono riscontrate differenze di *outcome* in base al tipo di trattamento per il dolore associato alle onde d'urto (Bannuru *et al.*; Harniman *et al.*).

Non è ancora chiaro come le onde d'urto agiscano a livello tissutale (neovascolarizzazione? Rigenerazione tissutale? Analgesia da iperstimolazione? Frammentazione del deposito?). Quelle ad alta energia richiedono macchinari più costosi, vengono spesso effettuate in regime di ricovero e sono più dolorose rispetto al trattamento con onde d'urto a bassa energia.

Il trattamento si è rivelato sicuro ed efficace. Gli effetti avversi e complicanze riportate si limitano ad un temporaneo aumento del dolore, reazione locale tipo gonfiore, eritema, petecchie o piccoli ematomi. Sono presenti *case report* in letteratu-

ra di osteonecrosi della testa omerale dopo trattamento con onde d'urto (Liu *et al.*).

Nella *review* di Harniman *et al.* uno degli studi, la cui metodologia era considerata di alta qualità, effettuato su 50 pazienti seguiti per 1 anno mostrava che il trattamento con le onde d'urto ad alta energia nelle tendinopatie calcifiche croniche (sintomatologia da oltre 3 mesi) si dimostrava un trattamento efficace a lungo termine se il trattamento era mirato sul deposito calcifico rispetto ai pazienti in cui le onde d'urto venivano applicate sulla zona di inserzione del sovraspinato.

Bannuru *et al.* hanno raccolto 20 *trial* randomizzati in cui le onde d'urto veniva confrontate con il placebo. In tutti gli studi raccolti dagli autori le onde d'urto ad alta energia avevo un effetto significativamente maggiore rispetto al placebo nella riduzione del dolore, miglioramento della funzionalità e riassorbimento della calcificazione. I trattamenti di onde d'urto a bassa energia avevano invece un migliore effetto rispetto al placebo solo sulla funzionalità.

Conclusioni analoghe sono state riportate nelle *review* di Vavken *et al.* e di Ioppolo *et al.*

Verstraelen *et al.* hanno condotto una metanalisi su 5 articoli (*trial* controllati e randomizzati) pubblicati al riguardo per un totale di 359 pazienti. Questo studio ha evidenziato una *constant score* maggiore nei pazienti trattati ad alta energia, maggiori probabilità di un riassorbimento completo delle calcificazioni a 3 mesi. Conclusioni analoghe sono state tratte da Peters *et al.* anche se i pazienti trattati con alta energia accusavano maggior dolore durante il trattamento. Nella maggior parte degli studi vi è una correlazione tra diminuzione del deposito e maggior efficacia del trattamento. Solo nello studio di Albert *et al.* non si è confermata questa correlazione.

Non sempre il trattamento ad onde d'urto è curativo. Nel lavoro di Daecke *et al.*, a 4 anni dal trattamento con onde d'urto il 20% dei pazienti era costretto a ricorrere al trattamento chirurgico.

LAVAGGIO ECOGUIDATO

Esistono vari termini utilizzati nella letteratura scientifica per questa metodica di trattamento. I termini attualmente utilizzati sono gli acronimi US-PICT (*ultrasound-percuraneus irrigation of calcific tendinopathy*), NACD (*needle aspiration of calcific deposits*) oppure i termini *needling*, *barbotage* o *lavage*.

Il trattamento della irrigazione con soluzione salina è stato proposto inizialmente sotto controllo fluoroscopico e successivamente sotto controllo ecografico. Esiste alcune varianti nel trattamento. La principale è l'uso di un singolo ago (somministrazione di soluzione fisiologica e aspirazione con lo stesso sistema di ago-siringa) o di un doppio ago (una siringa viene utilizzata per somministrare la soluzione fisiologica che defluisce tramite la seconda siringa). C'è inoltre chi preferisce posizionare una sola volta l'ago nel deposito per mantenere l'involucro del deposito calcifico integro e limitare la fuoriuscita della soluzione fisiologica nello spazio bursale, e chi invece preferisce perforare il deposito più volte al fine di frammentarlo e rendere più agevole la rimozione del calcio. Le dimensioni dell'ago non sembrano essere rilevanti: un ago sottile può essere consigliato nelle procedure ripetute al fine di ridurre

il rischio di fuoriuscita del materiale calcifico nello spazio bursale e arrecare minor danno al tendine, ma l'ago piccolo è più propenso ad ostruirsi durante la procedura (Lanza *et al.*).

Lo studio di Orlandi *et al.* non ha evidenziato vantaggi nell'uso di un singolo ago rispetto all'uso del doppio ago. La durata del trattamento è risultata analoga quando si è valutata la casistica nel suo insieme. Nelle calcificazioni dure la procedura è stata più veloce utilizzando il doppio ago. Mentre in quelle "fluide" è risultata più veloce la tecnica del singolo ago. Il *constant score* è risultato analogo in entrambi i gruppi. Il gruppo del doppio ago ha avuto una incidenza minore di borsite post-trattamento ma la percentuale non era risultata statisticamente significativa.

Le complicanze nella irrigazione ecoguidata sono possibili ma non sono gravi e spesso sono simili a tutti i trattamenti invasivi. Nella *review* di Lanza *et al.* le complicanze erano riportate in 10 su 15 lavori analizzati (67% di 1053 trattamenti, negli altri 33% dei casi non si avevano informazioni al riguardo. La complicanza più frequente è stata la borsite (71 casi: 7% dei casi studiati). In 26 casi (2%) vi è stata una reazione vagale lieve durante il trattamento. In 2 casi (0,2%) è insorta successivamente una capsulite adesiva; 2 casi di crisi epilettica (0,2%), 1 caso di tenosinovite del CLBO (0,1%), 1 perdita di conoscenza (0,1%).

Nel lavoro retrospettivo di Oudelaar del 2016 su 431 pazienti trattati, 21 (4,9%) ha sviluppato una borsite subacromiale, 7 (1,6%) una capsulite adesiva e in 3 (0,7%) una borsite settica. Un altro dato importante di questo lavoro è che in un terzo dei casi un singolo lavaggio ecoguidato era insufficiente a risolvere il dolore, ma i trattamenti successivi non avevano un maggior rischio di insuccesso rispetto al primo.

Solo nel 47% dei casi venivano prescritti FANS per il trattamento del dolore postoperatorio e solo un autore (6%) ha prescritto fisiokinesiterapia dopo il trattamento.

Vignesh *et al.* hanno valutato 11 studi di cui 3 randomizzati. Non hanno potuto effettuare una metanalisi per l'eterogeneità dei dati. Tutti gli studi randomizzati mostravano un miglioramento del dolore dopo trattamento ecoguidato, ma solo in uno studio l'aspirazione del deposito migliorava la sintomatologia rispetto alla semplice puntura senza aspirazione. Inoltre in uno studio l'associazione delle onde d'urto seguito dal lavaggio ecoguidato migliorava ulteriormente la riduzione del dolore e la riduzione del deposito calcifico.

Sconfienza *et al.* hanno inoltre valutato l'utilizzo di fisiologica a diverse temperature. L'utilizzo di una soluzione riscaldata faciliterebbe la rimozione del deposito, e minor rischio di borsite post-trattamento.

De Witte *et al.* hanno valutato l'effetto del lavaggio ecoguidato + iniezione di corticosteroidi rispetto alla sola iniezione di corticosteroidi nello spazio subacromiale in uno studio randomizzato controllato a doppio cieco su 48 pazienti suddivisi in due gruppi. Il gruppo trattato con lavaggio ecoguidato + cortisteroidi aveva una miglior punteggio sul *constant score*, ma non sul DASH e sul WORC. Il numero di seconda procedura o passaggio al trattamento artroscopico era minore, il numero di pazienti con riassorbimento completo o parziale era maggiore rispetto al grup-

po trattato con sola infiltrazione corticosteroidea. Lo studio retrospettivo di Oudelaar su una casistica di 431 pazienti ha evidenziato che i pazienti fumatori avevano un rischio di insuccesso del lavaggio ecoguidato 1,7 volte maggiore rispetto ai pazienti non fumatori e i pazienti con deposito calcifico di Gartner 1 avevano maggior rischio 3 volte maggiore di dover essere sottoposti a lavaggi ecoguidati multipli rispetto ai pazienti con deposito tipo Gartner 3.

Nel lavoro di Krasny l'associazione di lavaggio ecoguidato + onde d'urto rispetto alle sole onde d'urto migliorava il *constant score*, aumentava la percentuale di rimozione del deposito calcifico, migliorava il dolore e la percentuale i pazienti costretti a ricorrere alla rimozione artroscopica era del 20% rispetto al 45% dei pazienti sottoposti solo ad onde d'urto.

SOMMINISTRAZIONE DI CORTICOSTEROIDI DOPO LAVAGGIO ECOGUIDATO

Una pratica frequente dopo la puntura e il lavaggio ecoguidato del deposito calcifico è la somministrazione di corticosteroidi nello spazio subacromiale. La somministrazione di corticosteroidi potrebbe potenzialmente ostacolare il riassorbimento del residuo del deposito calcifico o avere effetti negativi sulla riparazione tendinea o aumentare il rischio infettivo locale.

Darrieutort-Lafitte *et al.* hanno dimostrato in uno studio a doppio cieco randomizzato condotto su un campione di 132 pazienti che la somministrazione di corticosteroidi rispetto ad una somministrazione di soluzione salina aveva un migliore effetto sul dolore nelle prime 6 settimane dal trattamento e una migliore funzionalità della spalla nei primi 7gg e nelle prime 6 settimane senza un effetto controproducente sul riassorbimento del deposito calcifico residuo (83% nel gruppo della soluzione salina contro il 74% nel gruppo dei corticosteroidi). Lanza *et al.* suggeriscono di utilizzare in alternativa allo steroide dopo trattamento l'acido ialuronico o il PRP.

TRATTAMENTO CHIRURGICO

Il trattamento chirurgico viene riservato ai casi resistenti al trattamento non chirurgico. Nel lavoro di Seil *et al.* il trattamento artroscopico era stato efficace nella rimozione del deposito nel 92% dei casi con risultati eccellenti sulla funzionalità nel 92% dei casi ad un *follow up* di 2 anni. Se consideriamo l'efficacia degli altri trattamenti verrebbe la tentazione di proporre il trattamento artroscopico a tutti i pazienti, ma considerando la bassa invasività ed i ridotti costi degli altri trattamenti è giusto considerare prima un trattamento non chirurgico.

Alcuni chirurgi associano la decompressione subacromiale alla rimozione del deposito calcifico. Porcellini *et al.* hanno dimostrato che l'acromionplastica non è sempre necessaria. Anche nel lavoro di Maier *et al.* su 93 casi trattati senza acromionplastica nel 91% di casi il risultato era stato buono o eccellente. Nel lavoro retrospettivo di Marder *et al.* i pazienti trattati con la sola decompressione subacromiale rispetto ai pazienti trattati con la sola rimozione del deposito calcifico avevano un maggior tempo di assenza dal lavoro, ma l'*outcome* finale era simile.

Secondo molti autori non è necessario rimuove-

re in modo completo il deposito calcifico perché comunque continua il processo di riassorbimento anche dopo il trattamento chirurgico. Secondo Porcellini *et al.* invece i pazienti con un residuo di deposito al *follow-up* di 2-5 aa avevano un *constant score* minore. La rimozione completa del deposito calcifico potrebbe compromettere l'integrità del tendine. In realtà anche quando si rimuove in modo completo il deposito calcifico la necessità di procedere alla riparazione tendinea rimane molto rara. El Shewy ha proposto come criterio la riparazione tendinea quando viene rimosso oltre il 50% dello spessore tendineo. Usando questo criterio ha dovuto procedere alla riparazione solo in 2 casi su 56 e a 7 anni solo in 2 casi è stato necessario procedere successivamente alla riparazione tendinea. Seil *et al.* ha riportato che sebbene nel 66% dei casi erano presenti alterazioni tendinee come appiattimento o eterogeneità di segnale a 2 anni dall'intervento il risultato clinico era eccellente.

Verhaegen *et al.* in piccolo studio randomizzato di 20 pazienti per gruppo non hanno trovato un miglior effetto riparativo dopo rimozione chirurgica e somministrazione di PRP nella zona di lesione rispetto alla sola rimozione chirurgica. Il numero di pazienti trattato è piccolo, ma il risultato sembrerebbe comunque in linea con le attuali conoscenze riguardo all'effetto del PRP sulle lesioni tendinee.

CONSIDERAZIONI FINALI E ASPETTI DA CHIARIRE

Essendo una patologia dinamica, spesso asintomatica e nei casi sintomatici comunque capace di risoluzione spontanea, la valutazione dell'efficacia di qualsiasi trattamento proposto può essere molto fuorviante, in assenza di un gruppo di controllo (Gries *et al.*). La letteratura è ricca di articoli, ma sono pochi quelli che prevedono un gruppo di controllo (Gries *et al.*; Green *et al.*).

Non è neanche chiaro il meccanismo che favorisce il deposito di calcio ed il meccanismo che eventualmente innesta il suo riassorbimento. Non sempre inoltre il miglioramento dei sintomi si associa alla scomparsa del deposito, per cui è da stabilire quali parametri utilizzare per definire un trattamento efficace o meno.

Per quanto riguarda le onde d'urto non è standardizzato o chiaro come applicare questa metodologia: il numero di pulsazioni per seduta, il numero di sessioni e l'intervallo tra le sedute di terapia varia molto da studio a studio. I macchinari disponibili sono diversi e vengono applicati a pochi casi e variegati per caratteristiche cliniche per cui non è possibile effettuare una metanalisi. Per il lavaggio ecoguidato è importante comprendere se il lavaggio è fondamentale rispetto alla perforazione ripetuta del deposito calcifico (Vignesh *et al.*). Una volta chiarito che sia effettivamente il lavaggio saranno da valutare aspetti tecnici (l'uso di uno o più aghi, la temperatura della soluzione, la necessità di effettuare il trattamento cortisonico, e la capacità riparativa del tendine). La maggior parte degli studi riportano come risultato il miglioramento del dolore e della funzionalità mentre non è chiaro quale sia il tasso di riassorbimento della calcificazione e non è nemmeno chiaro se il riassorbimento si accompagna necessariamente ad un miglioramento della prognosi negli studi prospettici. Il *constant score* è

considerato la scheda di valutazione più appropriata perché unisce parametri soggettivi a parametri obiettivi valutati dal medico. Il periodo di osservazione per trarre considerazioni dovrebbe però essere di almeno 12 mesi (Lanza *et al.*). Non essendo la risoluzione dei sintomi strettamente correlata al riassorbimento del deposito calcifico è dibattuto se effettuare il controllo RX o ecografico in tutti i casi o solamente nei casi in cui permane il dolore. Secondo Lanza *et al.* il controllo di *imaging* dovrebbe essere riservato solo ai pazienti in cui persiste il dolore.

Esiste un bello studio retrospettivo ma di oltre 200 casi trattati riguardo alla tipologia di calcificazione, dimensione e durata dei sintomi che suggerisce che depositi calcifici tipo Gartner ed Heyer I, di dimensioni superiori ai 15 mm e di durata dei sintomi di oltre 11 mesi rispondono poco al trattamento con onde d'urto (Chou *et al.*).

In una *review* di Louwerens *et al.* del 2014 utilizzando i criteri PRISMA su 20 lavori in cui tendinopatia calcifica veniva trattata in modo non chirurgico a 3 e 6 mesi solo le onde d'urto ad alta energia mostravano sicure ed efficaci, mentre il trattamento del lavaggio ecoguidato era sovrapponibile alla infiltrazione di corticosteroide nello spazio subacromiale, per cui suggerivano un approfondimento di questa metodica. Nello stesso anno Kim *et al.* in uno studio randomizzato su 54 pazienti mostravano che entrambe le metodiche era in grado di migliorare il dolore e *clinical score*, ma il lavaggio ecoguidato era molto più efficace nel rimuovere il deposito calcifico, ridurre il dolore e recupero della funzione a breve termine rispetto alle onde d'urto. Nel lavoro di Del Castillo *et al.* del 2016 il lavaggio ecoguidato si dimostrava più efficace delle onde d'urto sia nella risoluzione completa del dolore (89,26% *vs* 65% a 12 mesi) che nella riduzione della calcificazione (86,78% *vs* 55,6% a 12 mesi) sebbene i due gruppi fossero sostanzialmente sovrapponibili come caratteristiche di partenza. Come è evidente in questi ultimi e lavori citati i risultati che si possono ottenere possono essere molto discordanti a seconda di piccole varianti di applicazione delle tecniche. Lavori come questi di confronto tra due o più metodiche saranno sempre più utili per valutare trattamenti alternativi e soprattutto quale trattamento consigliare al singolo caso in base alle caratteristiche del deposito.

BIBLIOGRAFIA

- Albert JD et al. High energy extracorporal shock wave therapy for calcific tendinitis of the rotator cuff: a randomized trial. J Bone Joint Surg Br 2007; 89(3):335-341.
- Balke et al. Acromial morphology in patients with calcific tendinitis of the shoulder. Knee Surg Sports Traumatol Arthrosc 2012; 22(2):415-421.
- Bannuru RR et al. High Energy Extracorporal Shock-Wave therapy for treating chronic calcific tendinitis of the shoulder. Ann Intern Med 2014; 160:542-549.
- Bosworth BM. Calcium deposits in the shoulder and subacromial bursitis: a survey of 12122 shoulders. JAMA 1941; 116:2477-2482

- Cacchio A et al. Effectiveness of radial shock-wave therapy for calcific tendinitis of the shoulder: single blind. Randomized clinical study. Phys Ther 2006; 86:672-682.
- Chou WY et al. Prognostic factors for the outcome of extracorporal shockwave therapy for calcific tendinitis of the shoulder. Bone Joint J 2017; 99-B:1643-50.
- Daecke W et al. Long term effects of extracorporeal shockwave therapy in chronic calcific tendinitis of the shoulder. J Shoulder Elbow Surg 2002; 11(5): 476-480.
- Dal Conte G et al. Trattamento della periartrite calcarea di spalla con campi magnetici pulsanti: studio controllato. La Riabilitazione 1990; 23(1):27–33.
- Darrieutort-laffite C et al. Are corticosteroid injections needed after needling and lavage of calcific tendinitis? Randomized, double- blind, non-inferiority trial. Ann Rheum Dis 2019; 0:1–7.
- De Witte PB et al. Radiological and clinical predictors of long term outcome in rotator cuff calcific tendinitis. Eur Radiol 2016; 26:3491-3411.
- De Witte PB et al. Calcific tendinitis of the rotator cuff. A randomized controlled trial of Ultrasound Guided needling and lavage versus subacromial corticosteroids. Am J Sport Med 2013; 41:1665-1673.
- Del Castillo F et al. Extracorporeal shockwaves versus ultrasound-guided percutaneous lavage for the treatment of rotator cuff calcific tendinopathy: a randomized controlled trial. Eur J Phys Rehab Med 2016; 52(2):145-151.
- Ebenbichler GR et al. Ultrasound therapy for calcific tendinitis of the shoulder. N Engl J Med 1999; 340:1533-1538.
- El Shewy MT et al. Arthroscopic removal of calcium deposits of the rotator cuff: a 7 year follow up. Am J Sport Med 2011; 39(6):1302-1305.
- Gerdesmeyer L et al. Extracorporeal shock wave therapy for the treatment of chronic calcifying tendonitis of the rotator cuff: a randomized controlled trial. JAMA 2003; 290: 2573-2580.
- Green S et al. Physiotherapy interventions for shoulder pain. The Cochrane Library 2013; 3:1-110.
- Greis AC et al. Evaluation and nonsurgical management of rotator cuff calcific tendinopathy. Orthop Clin N Am. 2015; 46:293-302
- Hackett L et al. Are the symptoms of calcific tendinitis due to neoinnervation and/or neovascularization? J Bone Joint Surg Am. 2016; 98:186-192.
- Harniman E et al. Extracorporeal shock wave therapy for calcific and non-calcific tendonitis of the rotator cuff: a systematic review. J Hand Ther. 2004; 17:132-151
- Kappe T et al. Intrarticular lesions in calcifying tendinitis: incidence and association with the acromial index. Acta Orthop Trauma Surg 2011; 131 (3):325-329.
- Kircher et al. Do anatomic variants of the acromion shape in the frontal plane influence pain and function in calcifying tendinitis of the shoulder? Knee Surg Sports Traumatol Arthrosc 2012; 20(2):368-372.
- Krasny C et al. Ultrasound guided needling combined with shock wave therapy for the treatment of calcifying tendonitis of the shoulder. J Bone Joint Surg Br 2005; 87(4):501-507.
- Ioppolo F et al. Extracorporal shock-wave therapy for supraspinatus calcifying tendinitis: a randomized clinical trial comparing two different energy comparing two different energy levels. Phys Ther 2012; 92:1376-1385.
- Ioppolo F et al. Clinical improvement and resorption of calcifications in calcific tendinitis of the shoulder after shock wave therapy at 6 months follow-up: a systematic review and meta-analysis. Ach Phys Med Rehabil 2013; 94:1699-1706.
- KimYS et al. Which method is more effective in treatment of calcific tendinitis in the shoulder? Prospective randomized comparison between ultrasound-guided needling and extracorporeal shock wave therapy. J Shoulder Elbow Surg 2014; 23(11):1640-1646.
- Yokoyama M et al. Cimetidine for chronic calcifying tendinitis of the shoulder. Reg Anesth Pain Med 2003; 28(3)248-52.
- Lanza E et al. Ultrasound-guided percutaneous irrigation in rotator cuff calcific tendinopathy: what is the evidence? A systematic review with proposals for future reporting. Eur Radiol 2015; 25:2176-2183.
- Leduc BE et al., Treatment of calcifying tendinitis of the shoulder by acetic acid iontophoresis: a double blind randomized controlled trial. Arch Med Rehabil 2003; 84(10): 1523-1527.
- Liu HM et al. Humeral head osteonecrosis after extracorporal shock wave treatment for rotator cuff tendinopathy: a case report. J Bone Joint Surg am 2006; 88(6):1353-1356.
- Louwerens JKG et al. Prevalence of calcific deposits within the rotator cuff tendons in adults with and without subacromial pain syndrome: clinical and radiologic analysis of 1219 patients. J Shoulder Elbow Surg 2015; 24:1588-1593.

- Louwerens JKG et al. Evidence of minimally invasive therapies in the management of chronic calcific tendinopathy of the rotator cuff: a systematic review and meta-analysis. J Shoulder Elbow Surg 2014; 23(8):1240-1249.
- Maier D et al. Rotator cuff preservation in arthroscopic treatment of calcific tendinitis: Arthrosc 2013; 29(5):824-831.
- Marder RA et al. Calcific tendonitis of the shoulder: is subacromial decompression in combination with removal of the calcific deposit beneficial? J Shoulder Elbow Surg 2011; 20(6):955-960.
- Ogon P et al. Prognostic factors in non operative therapy for chronic symptomatic calcific tendinitis of the shoulder. Arth and Reumat 2009; 60:2978-2984.
- Orlandi D. et al. Rotator cuff calcific tendinopathy: randomized comparison of US-guided percutaneous treatments by using one or two needles. Radiology 2017; 285(2):518-527
- Oudelaar RW et al. Smoking and morphology of calcific deposits affect the outcome of needle aspiration of calcific deposits (NACD) for calcific tendinitis of the rotator cuff. Eur J of Radiol 2015; 84:2255-2260.
- Oudelaar RW et al. Needle aspiration of calcific deposits (NACD) for calcific tendinitis is safe and effective: six months follow-up of clinical results and complications in a series of 431 patients. Eur J Radiol 2016; 85:689-694.
- Perron M et al. Acetic acid iontophoresis and ultrasound for the treatment of calcific tendinitis of the shoulder: a randomized control trial. Arch Phys Med Reahabil 1997; 78(4):379-384
- Peters J et al. Extracorporeal shock wave therapy in calcific tendinitis of the shoulder. Skeletal Radiol 2004; 33(12)712-718.
- Porcellini G e al. Arthroscopic treatment of calcifying tendinitis of the shoulder: clinical and ultrasonographic follow-up findings at two to five years. J Shoulder Elbow Surg 2004; 13(5):503-508.
- Ruttimann G. Huber die Haufigkeit rontgenologischer Veranderungen bei Patienten mit typischer Periarthritis humeroscapularis und Schultergesunden. [PhD Dissertation]. University of Zurich, Zurich, Switzerland; 1959 (art in tedesco).
- Seil R et a. Arthroscopic treatment of chronically painful calcifying tendinitis of the supraspinatus tendon. Arthroscopy 2006 22(5):521-527.
- Siegal DS et al. Calcific tendinitis: a pictorial review. Can Ass Radiol J 2009; 60:263-272.
- Verstraelen FU et al. High-energy Versus Low-energy Extracorporeal Shock Wave Therapy for Calcifying Tendinitis of the Shoulder: Which is Superior? A Meta-analysis. Clin Orthop Relat Res 2014; 472:2816-2825
- Verhaegen F et al. Rotator cuff healing after needling of a calcific deposit using platelet-rich plasma augmentation: a randomized, prospective clinical trial. J Shoulder Elbow Surg 2016; 25(1):169-173.
- Vignesh N et al. Efficacy of ultrasound-guided percutaneous needle treatment of calcific tendinitis. Am J Rad 2015; 204:148-152.
- Vavken P et al. Focused extracorporeal shock wave therapy in calcifying tendinitis of the shoulder: a meta-analysis. Sports Health 2009; 1:137-144.

Società
Italiana di
Artroscopia

FACULTY GROIN PAIN

LEADER FACULTY
Manlio Panascì

FACULTY
Alessandro Aprato
Alessio Auci
Piero Benelli
Gian Nicola Bisciotti
Francesco Di Marzo
Francesco Di Pietto
Cristiano Eirale
Luca Felicioni
Giovanni Grano
Antonio Guglielmi
Rita Guitaldi
Pier Paolo Lello
Antonio Marioni
Maria Teresa Pereira Ruiz

CLASSIFICAZIONE E DIAGNOSI DIFFERENZIALE

C. Eirale

Pubalgia, *athletic* pubalgia, *groin disruption*, osteite pubica etc. sono termini esprimenti lo stesso tipo di sintomatologia dolorosa localizzata al pube o meglio ancora di una coorte di sintomi, che il paziente lamenta a livello della zona pubica. In effetti, il *groin pain* presenta un'eziopatogenesi di tipo multifattoriale dove spesso diversi quadri clinici si sovrappongono, rendendo talvolta la diagnosi molto complicata [1-4]. Partendo dal concetto condiviso che la definizione di GPS sia quella di "ogni quadro clinico lamentato dal paziente a livello della zona inguino-pubica che ne comprometta l'espletamento dell'attività sportiva e/o interferisca negativamente nelle *Activities of Daily Living* (ADL) e che richieda "attenzione medica" i quadri clinici che possono essere la causa dell'insorgenza di quest'ultima possono essere così elencati [5-7]:

1) **Cause articolari**
   Lesione del labbro acetabolare
   Impingement femoro-acetabolare
   HALTAR lesion
   Coxartrosi
   Corpi mobili intra-articolari
   Instabilità dell'anca
   Capsulite adesiva
   Sindrome di Legg-Calvé-Perthes e suoi esiti
   Displasia e suoi esiti
   Epifisiolisi e suoi esiti
   Necrosi avascolare della testa del femore
   Disordini dell'articolazione sacroiliaca
   Patologie della colonna a livello del tratto lombare
   Sinovite
2) **Cause viscerali**
   Ernia inguinale
   Altri tipi di ernia addominale
   Affezioni intestinali
3) **Cause ossee**
   Fratture e loro esiti
   Fratture da stress
   Fratture da avulsione
   Iliac crest contusion (hip pointers)
4) **Cause muscolo-tendinee**
   Lesioni del muscolo retto addominale

Tendinopatia del muscolo retto addominale
Lesioni dei muscoli adduttori
Tendinopatia dei muscoli adduttori
Lesioni dell'aponeurosi comune dei muscoli retto addominale ed adduttore lungo
Lesioni del muscolo ileopsoas
Tendinopatia del muscolo ileopsoas
Altri traumi muscolari indiretti e loro esiti
Traumi muscolari diretti
Ileopsoas *impingement*
Anca a scatto interna
Anca a scatto esterna
Borsiti
Debolezza di parete del canale inguinale

5) **Cause pubico-sinfisarie**
Osteite pubica
Instabilità sinfisaria
Artropatia degenerativa sinfisaria

6) **Cause neurologiche**
Sindrome da intrappolamento nervoso

7) **Cause connesse allo sviluppo**
Apofisiti
Growth plate a livello pubico

8) **Cause connesse a patologie genito-urinarie di natura infiammatoria e non**
Prostatite
Epididimite
Funicolite
Orchite
Varicocele
Idrocele
Uretriti
Altre infezioni del tratto urinario
Cistiti
Cisti ovariche
Endometriosi
Ectopic pregnancy
Entrapment del legamento rotondo
Torsione testicolare/ovarica
Litiasi uretrale

9) **Cause neoplastiche**
Carcinoma testicolare
Osteoma osteoide
Altre neoplasie

10) **Cause infettive**
Osteomielite
Artrite settica

11) **Cause di natura sistemica**
Linfoadenopatia inguinale
Malattie reumatologiche

Oltre a ribadire il concetto di evitare, non solamente di identificare la GPS con la diagnosi, ma di risalire alla, od alle, cause nosologiche responsabili dell'insorgenza di quest'ultima, è importante operare un'ulteriore suddivisione, basata sia sull'eziopatogenesi che sul *timing* di insorgenza/risoluzione del quadro clinico, della GPS in 3 categorie principali, ossia [8-10]:

i. La GPS da sovraccarico funzionale, caratterizzata da insorgenza subdola e progressiva, nella quale anamnesticamente il paziente non ha memoria di un trauma o di un evento al quale sia riconducibile con certezza l'esordio della sintomatologia algica.

ii. La GPS di origine traumatica, in cui l'esordio della sintomatologia algica è riconducibile ad un evento traumatico ben preciso e tale ipotesi è confortata, oltre che dall'indagine anamnestica, anche dall'esame clinico e di *imaging*.

iii. La *long standing* GPS (LSGPS) o GPS cronica, nella quale la coorte di sintomi lamentata dal paziente perdura da tempo e si mostra recalcitrante ad ogni terapia conservativa. È importante sottolineare il fatto che sia la GPS da sovraccarico funzionale, che la GPS di origine traumatica, possono esitare in una LSGPS. Parimenti una GP di origine traumatica può verificarsi in un pregresso quadro di GPS da sovraccarico funzionale e/o di LSGPS. Si può considerare appartenente a questa categoria un quadro clinico che si protrae da più di 12 settimane. Infine, è interessante sottolineare il fatto che un quadro di LSGPS è tipicamente di maggior riscontro in un atleta amatore piuttosto che in un professionista, questo può essere ragionevolmente spiegato dal fatto che un atleta amatore non ha le stesse opportunità di accesso di un professionista nei confronti di un idoneo iter terapeutico, sia conservativo che chirurgico [11-15].

BIBLIOGRAFIA

1. Gilmore CJ., Diduch DR., Handley MV., Hanks JB. Sport Hernia – History and physical examination: making the diagnosis confidence. In: Diduch DR., Brunt LM (Editors). Sport hernia and athletic pubalgia. Diagnosis and treatment. Springer (ed), pp. 75-85. London, 2014.
2. Bisciotti GN, Eirale C, Vuckovic Z, Le Picard P, D'Hooge P, Chalabi H. La pubalgia dell'atleta: una revisione della letteratura. Med Sport. 2013;66(1):119-133.
3. Weir A, Hölmich P, Schache AG, Delahunt E, de Vos RJ. Terminology and definitions on groin pain in athletes: building agreement using a short Delphi method. Br J Sports Med. 2015 Jun;49(12):825-7.
4. Weir A. From disruption to consensus: the thousand mile journey. Br J Sports Med 2014;48:1075–7.
5. Bisciotti GN, Volpi P, Zini R, et al. Groin Pain Syndrome Italian Consensus Conference on terminology, clinical evaluation and imaging assessment in groin pain in athlete. BMJ Open Sport Exerc Med. 2016 Nov 29;2(1):e000142.
6. Brophy RH., Prather H. Differential diagnosis of groin pain in athletes. In: Diduch DR., Brunt LM (Editors). Sport hernia and athletic pubalgia. Diagnosis and treatment. Springer (ed), pp. 23-30. London, 2014.
7. Weir A, Brukner P, Delahunt E, Ekstrand J, Griffin D, Khan KM, Lovell G, Meyers WC, Muschaweck U, Orchard J, Paajanen H, Philippon M, Reboul G, Robinson P, Schache AG, Schilders E, Serner A, Silvers H, Thorborg K, Tyler T, Verrall G, de Vos RJ, Vuckovic Z, Hölmich P. Doha agreement meeting on terminology and definitions in groin pain in athletes. Br J Sports Med. 2015 Jun;49(12):768-74.
8. Koulouris G. Imaging Review of Groin Pain in Elite Athletes: An Anatomic Approach to Imaging Findings. AJR 2008; 191:962-972.
9. Jaap J. Longstanding adduction-related groin pain in athletes. Uitgeverij BOXpress, Oisterwijk, 2010.
10. Jansen JA, Mens JM, Backx FJ, Kolfschoten N, Stam HJ. Treatment of longstanding groin pain in athletes: a systematic review. Scand J Med Sci Sports. 2008 Jun;18(3):263-74.
11. Le Blanc KE., Le Blanc KA. Groin pain in athletes. Hernia. 2003; 7: 68-71.
12. Lyons M., Brunt M. Sport hernia anatomy. What is a sport hernia? In: Diduch DR., Brunt LM (Editors). Sport hernia and athletic pubalgia. Diagnosis and treatment. Springer (ed), pp. 1-11. London, 2014.
13. Omar IM,. Zoga AC., MD., Kavanagh EC., Koulouris G., Bergin D., Gopez AG., Morrison WB., Meyers, WC. Athletic Pubalgia and "Sports Hernia":Optimal MR ImagingTechnique and Findings. RadioGraphics. 2008; 28:1415–1438.
14. Sheen AJ, Iqbal Z. Contemporary management of 'Inguinal disruption' in the sportsman's groin. BMC Sports Sci Med Rehabil. 2014 Nov 27;6:39.
15. Serner A, van Eijck CH, Beumer BR, Hölmich P, Weir A, de Vos RJ. Study quality on groin injury management remains low: a systematic review on treatment of groin pain in athletes. Br J Sports Med. 2015 Jun;49(12):813.

DIAGNOSI RADIOLOGICA
Lesioni muscolari/ossee e *Sport's hernia*

A. Auci

Il dolore inguinale negli atleti può essere sommariamente riferito a diversi quadri anatomo-clinici, spesso associati tra loro: patologie delle giunzioni muscolo-tendinee o osteo-tendinee dei muscoli adduttori dell'anca o del muscolo retto dell'addome, patologie della parete addominale che interessano i muscoli larghi della parete anteriore (obliquo esterno, interno e trasverso), patologie del canale inguinale (aponevrosi dell'obliquo esterno, fascia *transversalis* e legamento inguinale), e l'artropatia della sinfisi pubica [1].

Le lesioni delle giunzioni muscolo-tendinee e le tendinopatie inserzionali sono di frequente osservazione nelle discipline sportive praticate sia a livello amatoriale che agonistico. La diagnostica per immagini delle lesioni muscolari è indispensabile per classificare il tipo di trauma, valutare l'entità del danno, l'eventuale insorgenza di complicanze e aiutare a stabilire i tempi di recupero. Inoltre, in questi ultimi anni si fa strada l'idea che lo studio d'*imaging* rappresenti una sorta di *continuum*, piuttosto che un dato fisso e categorico, e che quindi debba essere fatto ogni sforzo interpretativo al fine di correlarlo al dato prognostico. Le lesioni muscolari si possono classificare in indirette e dirette [2-3]. Lesioni muscolari indirette sono rappresentate da:

- **Dolore muscolare tardivo (DOMS)**: il dolore è spesso ed è percepito anche a riposo. Il dolore è nella maggior parte dei casi bilaterale. L'esame ecografico è negativo. La RM è negativa.
- **Disordine muscolare indotto da fatica**: il dolore non è percepito a riposo ma solo durante l'attività. Il dolore è monolaterale. L'esame ecografico è negativo. La RM è negativa.
- **Lesione muscolare indiretta di grado 0**: il dolore non è percepito a riposo ma solo durante l'attività. L'esame ecografico è negativo. La RM rileva edema muscolare senza stravaso ematico.
- **Lesione muscolare indiretta di I° grado**: solitamente il dolore non è percepito a riposo ma solo durante l'attività. L'esame ecografico evidenzia una lesione a livello dei fasci primari e secondari e la conseguente presenza di un

ematoma. Alla RM è visibile un incremento di segnale all'interno della zona lesionale nelle sequenze ad alto gradiente di contrasto (STIR e T2).

- **Lesione muscolare indiretta di II° grado**: spesso il dolore viene percepito anche a riposo. L'attività sportiva è impossibile. All'esame ecografico vi è una cospicua zona discontinuità del muscolo o più frequentemente della giunzione miotendinea associata ad ematoma. Alla RM è possibile stadiare la lesione in tipo A nella quale è coinvolta meno di 1/3 della *cross-sectional area* del muscolo, tipo B nella quale è coinvolta più di 1/3 ma meno di 2/3 della *cross-sectional area* del muscolo, tipo C nella quale è coinvolta più di 2/3 della *cross-sectional area* del muscolo (Fig. 1).
- **Lesione muscolare indiretta di III° grado**: il dolore viene percepito anche a riposo. L'attività sportiva è impossibile. All'esame ecografico vi è una lesione sub-totale o totale a livello del ventre muscolare o della giunzione mio-tendinea. Alla RM abbiamo quadri tipici come le avulsioni apofisarie in età pediatrica (spina iliaca antero-superiore, spina iliaca antero-inferiore, tuberosità ischiatica), avulsioni tendinee, lesioni tendinee complete e lesioni complete delle giunzioni mio-tendinee [4].

FIG. 1 - *(RM CORONALE STIR) Questa immagine dimostra una lesione di grado 2 della giunzione mio-tendinea prossimale del m. lungo adduttore, con discontinuità delle fibre associata alla formazione di ematoma.*

Le lesioni muscolari dirette si dividono in contusioni e lacerazioni. Le LM dirette a seconda del loro grado di gravità possono presentare edema, un ematoma circoscritto o diffuso e seppur raramente un vero e proprio schiacciamento dei tessuti molli. L'estensione volumetrica dell'ematoma rappresenta un affidabile elemento di valutazione per il *follow-up*. Le LM dirette sono classificate in medie, moderate e severe su di una valutazione di tipo funzionale. Nelle LM dirette di grado lieve, nelle quali è consentita oltre la metà dell'intero arco di movimento, all'esame US ed RM si evidenzia la presenza di un ematoma circoscritto. Nelle LM dirette di grado moderato, nelle quali è consentita meno della metà ma comunque più di 1/3 dell'intero arco di movimento. all'esame US ed RM si evidenzia la presenza di un ematoma diffuso. Nelle LM dirette di grado severo, nelle quali è concesso un arco di movimento inferiore ad 1/3 dell'arco di movimento totale, all'esame US ed RM si evidenzia la presenza di un ematoma diffuso e di uno schiacciamento delle fibre muscolari. Nel caso di sospetto di patologie del canale inguinale inguinale l'esame ecotomografico (US) rappresenta la scelta d'elezione. Attraverso l'US effettuata in condizioni dinamiche, si può con-

fermare o diagnosticare un'ernia inguinale (diretta o indiretta) o una debolezza della parete posteriore del canale inguinale (la cosidetta *sport hernia*) la quale, può essere messa in evidenza solamente attraverso l'esame ecografico durante manovra di Valsalva. Durante questa manovra provocativa il contenuto del canale inguinale, in caso di microtear/lesioni o estrema lassità costituzionale dell'aponevrosi dell'obliquo esterno o della fascia *transversalis*, subisce il conflitto dei visceri endo-addominali che vengono a comprimerlo, determinando dolore. Con l'US dinamica è quindi possibile visualizzare a livello della fossetta media del canale inguinale, una inversione della fisiologica curvatura a convessità posteriore, che assume l'aspetto di un *bulging* [5] (Fig. 2).

Nel caso di sospetto di osteopatia pubica, in un quadro clinico tipicamente da *over-use* tendente alla cronicizzazione, nel quale il principale fattore di rischio è costituito dall'instabilità sinfisaria, si può formulare la diagnosi nel caso in cui siano presenti almeno tre di questi cinque segni radiologici:

1) Protrusione del disco articolare centrale (evidenziabile con RM)

2) *Bone marrow* edema (evidenziabile con RM) che interessa a tutto spessore la sinfisi

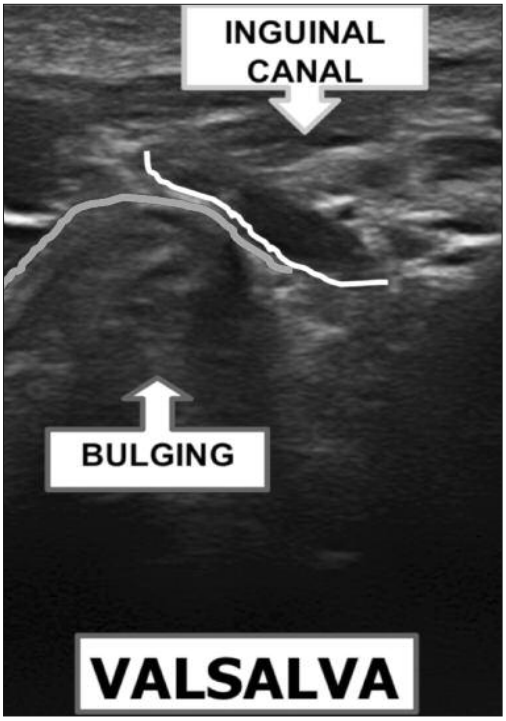

FIG. 2 - *(Ecografia dinamica) Durante la manovra provocativa di tensione della muscolatura addominale, è possibile identificare un bulging incipiente (linea rossa) della parete posteriore del canale inguinale, che confligge con le strutture del canale inguinale.*

3) Cisti subcondrale (evidenziabile con RM)

4) Irregolarità dei margini sinfisari (evidenziabile con RX e RM)

5) Sclerosi sinfisaria (evidenziabile con RX).

BIBLIOGRAFIA

1. La "ITALIAN CONSENSUS CONFERENCE" sulle linee guida per il trattamento conservativo delle lesioni muscolari dell'arto inferiore nello sportivo.
2. Omar IM, Zoga AC, Kavanagh EC, Koulouris G, Bergin D, Gopez AG, Morrison WB, Meyers WC (2008) Athletic pubalgia and "sports hernia": optimal MR imaging technique and findings. RadioGraphics 28:1415–1438.
3. Zoga AC, Mullens FE, Meyers WC (2010) The spectrum of MR imaging in athletic pubalgia. Radiol Clin North Am 48(6): 1179–1197.
4. Muschaweck U, Berger L (2010) Minimal repair technique of sportsmen's groin: an innovative open-suture repair to treat chronic inguinal pain. Hernia 14:27–33.
5. Lorenzini C, Sofia L, Pergolizzi FP, Trovato M (2008) The value of diagnostic ultrasound for detecting occult inguinal hernia in patients with groin pain. Chir Ital 60(6):813–817.

DIAGNOSI RADIOLOGICA
Conflitto femoro-acetabolare (FAI)

F. Di Pietto

L'esame radiografico è molto importante nella diagnosi di conflitto femoro-acetabolare (FAI), poiché consente di identificare le alterazioni anatomiche e scheletriche tipiche di questa condizione, sia a livello del femore che dell'acetabolo. I radiogrammi indispensabili sono la proiezione antero-posteriore (preferibilmente in ortostasi) e la proiezione assiale di femore a 45° di flessione (anche detta proiezione di Dunn a 45°).

Eventuali radiogrammi aggiuntivi sono la proiezione del falso profilo secondo Lequesne e la proiezione latero-laterale della pelvi per la valutazione del *tilt* sagittale. Lo studio deve comprendere entrambe le anche [1].

L'esame radiografico consente di individuare sia i segni diretti di FAI che le lesioni causate da tali anomalie a carico delle strutture articolari. I segni diretti che si possono riconoscere sono l'asfericità della testa femorale, l'eccessiva copertura acetabolare, la retroversione acetabolare e la ridotta copertura acetabolare [2].

Il FAI di tipo *cam* è identificabile all'esame radiografico come un'asfericità della testa femorale con aspetto convesso del tratto di passaggio della giunzione testa-collo femorale e con la presenza del caratteristico *bump* anteriore (Fig. 1).

FIG. 1 - *Esame RX. Proiezione di Dunn a 45°. Alterazione di tipo CAM del passaggio testa/collo femorale anteriore con evidenza di "bump" (freccia bianca).*

Tale alterazione è riconoscibile nella sola proiezione radiografica antero-posteriore quando si sviluppa nella regione supero-laterale della giunzione testa-collo femorale, nella sola proiezione assiale quando si sviluppa nella regione anteriore della giunzione testa collo-femorale o in entrambe le proiezioni quando il *bump* ha un raggio più ampio. La quantificazione di tale anomalia si ottiene calcolando l'angolo formato dall'asse del collo femorale e dalla linea che unisce il centro della testa femorale con il punto di inizio dell'asfericità del contorno testa-collo femorale. Tale angolo, detto per convenzione angolo α, è considerato patologico quando maggiore di circa 55° [3].
Il FAI tipo *pincer* è determinato da un incremento della copertura acetabolare (coxa profunda e protrusio acetabuli) o da una retroversione dell'acetabolo. La profondità acetabolare è normale quando nella proiezione antero-posteriore il fondo della cavità acetabolare è localizzato lateralmente alla linea ileo-ischiatica. Quando il fondo acetabolare lambisce o interseca la linea ileo-ischiatica medialmente si configura la condizione di *coxa profunda*. Quando la testa femorale si proietta medialmente alla linea ileo-ischiatica si configura la condizione di protrusio acetabuli. Il rapporto tra il profilo del margine acetabolare anteriore e di quello posteriore nella proiezione antero-posteriore definisce i quadri di fisiologica antiversione acetabolare e quelli di retroversione. In condizioni di antiversione acetabolare il profilo acetabolare anteriore si dispone medialmente a quello posteriore, più laterale. In caso di retroversione acetabolare si osserva l'intersezione del profilo acetabolare anteriore rispetto al posteriore configurando il segno del *cross-over*, con tipico aspetto a "8". L'esecuzione non corretta dell'esame radiografico porta a un'errata valutazione di tale segno. È inoltre utile eseguire anche la proiezione latero-laterale della pelvi per la misurazione del *tilt* antero-posteriore (valore normale circa 60°) [4].
L'esame radiografico ha anche il ruolo di definire le condizioni potenzialmente responsabili di FAI generato da instabilità coxo-femorale correlata ad una ridotta copertura acetabolare, ovvero le forme di displasia residua. Tale alterazione è quantificabile mediante il calcolo dell'angolo di Wiberg e dell'indice acetabolare sulla proiezione antero-posteriore. Anche l'indice di Lequesne, calcolato sull'omonima proiezione, può essere utile nella quantificazione della ridotta copertura acetabolare anteriore. Diversi studi hanno dimostrato che i reperti fin qui descritti possono essere associati, generando quadri misti di FAI *cam* + *pincer* e che sia il quadro cam che quello *pincer* possono essere associati a condizioni di instabilità [5].
Lo studio radiografico può evidenziare anche i segni indiretti del FAI. La presenza di geodi nelle sedi di conflitto, in particolare a livello della giunzione anteriore testa-collo femorale, rappresenta un segno tipico di FAI. Quello che in passato è stato definito come *herniation pit* è ora considerato l'esito di una fibro-osteite nella sede di impatto con l'acetabolo nei quadri di FAI tipo *cam*.
La presenza di un *os acetabuli* è un altro elemento frequentemente associato al FAI. Minute calcificazioni contigue al margine acetabolare sono invece espressione di fenomeni di ossificazione labrale, secondari a sofferenza degenerativa, pre-

senti soprattutto nelle forme di FAI tipo *pincer* [6]. L'esame TC consente uno studio più accurato della struttura ossea, anche mediante ricostruzioni multiplanari (MPR) e 3D, che meglio definiscono l'estensione del BUMP. Le acquisizioni TC possono inoltre essere inserite in software che simulano sia la dinamica del conflitto che i potenziali effetti dell'atto chirurgico di osteoplastica (*Collision Model*) [7-8].

RISONANZA MAGNETICA ED ARTRO-RM

La risonanza magnetica rappresenta una modalità di *imaging* fondamentale nella valutazione preoperatoria del paziente; essa fornisce informazioni fondamentali riguardo il grado di usura cartilaginea, sulle anomalie dei tessuti molli periarticolari e sulle fasi della sofferenza ischemica spongiosa. L'esame RM basale del bacino (ad ampio campo di vista che comprende entrambe le articolazioni coxo-femorali), anche dopo diagnosi radiologica di FAI, deve sempre essere eseguito al fine di identificare altre cause di coxalgia che possono associarsi al FAI e che talvolta possono rappresentare la principale fonte della sintomatologia (algodistrofia, osteonecrosi della testa femorale, lesioni muscolo-tendinee periarticolari, patologie reumatiche etc.) [9-10].

Va inoltre ricordato che la RM basale è in grado di fornire un'accurata valutazione del danno articolare avanzato (sinovite, geodi, edema spongioso, ecc). Tuttavia essa non è in grado di fornire una precisa analisi del danno labrale e di delaminazione cartilaginea, fondamentali per il *planning* chirurgico conservativo generalmente artroscopico. Per rispondere a tali richieste ortopediche, l'artro-RM costituisce lo standard di riferimento. Tale tecnica prevede l'iniezione intra-articolare di circa 20 ml di mezzo di contrasto a base di gadolinio, diluito in proporzione 1:250.

La distensione capsulare che ne deriva permette di evidenziare con migliore dettaglio le strutture anatomiche e i loro danni [11-12].

Il protocollo di studio artro-RM dell'anca prevede generalmente anche sequenze ad acquisizione radiale ovvero caratterizzate da un asse di rotazione coincidente con quello del collo femorale. Tali sequenze hanno il duplice scopo di consentire sezioni sempre perpendicolari al labbro, limitando gli artefatti e di permettere una valutazione della giunzione testa-collo femorale a 360° per ricercare eventuali irregolarità [13-14].

Nell'inquadramento diagnostico RM del FAI, è necessario considerare molteplici aspetti:

a. **Valutazione della morfologia scheletrica**: presenza di deformità del complesso testa-collo femorale tipo *pistol grip* e di irregolarità della giunzione testa-collo femorale tipo *bump*. Tali condizioni determinano un aumento della misura dell'angolo α al di sopra di 55°, suggestivo di FAI tipo *cam*. Sulle sequenze assiali standard bilaterali senza obliquità, è possibile misurare il grado di anti- o retro-versione acetabolare (valutabile in associazione alla proiezione antero-posteriore di bacino) e il grado di copertura della testa femorale (in associazione alla proiezione di Lequesne), responsabili del FAI tipo *pincer*.
b. **Valutazione dell'erosione e del danno condrale della testa femorale e della superficie acetabolare**: è importante descrivere la rima

articolare (ampiezza e simmetria), indicare l'estensione dell'eventuale danno condrale (in percentuale o in centimetri) fornendone se possibile una valutazione semiquantitativa secondo Outerbridge. Tale classificazione non tiene tuttavia conto della presenza di edema della spongiosa sottocorticale, di estrema rilevanza dal punto di vista del chirurgo [15-17]. Per quel che riguarda la sede del danno condrale, la localizzazione antero-superiore è più comune nel FAI di tipo *cam* mentre nel FAI di tipo *pincer* è più comune la localizzazione postero-inferiore (lesione da contraccolpo).

c. **complesso condro-labrale**: è importante distinguere la degenerazione strutturale avanzata del labbro, da una fibrocartilagine morfologicamente conservata ma francamente dissociata dallo scheletro acetabolare, interessata da fissurazioni orizzontali o caratterizzate da sole lesioni degenerative (Fig. 2). La lesione labrale può inoltre essere associata a presenza di cisti para-labrali o geodi acetabolari. Talvolta, invece, il labbro assume un aspetto macroscopicamente ipertrofico, tipico dei quadri di FAI a cui si sovrappone una condizione di instabilità [18-19].

FIG. 2 - *Esame di artro-RM. Alterazione della giunzione condro-labrale (freccia nera).*

L'analisi delle immagini di artro-RM tuttavia, nonostante la presenza del liquido intrarticolare, spesso sottostimano il grado di lesione cartilaginea a causa degli stretti rapporti di contiguità anatomica tra la testa femorale e l'acetabolo [20-22].
In alcuni centri, per minimizzare tale problematica si applicano sull'arto in esame forze di trazione comprese tra i 6 ed i 23 kg per un periodo compreso tra i 3 ed i 19 minuti. Tale procedura determina l'allontanamento del femore dal profilo articolare acetabolare permettendo una migliore visualizzazione dello strato di rivestimento cartilagineo.

CONCLUSIONI

Il FAI è una patologia con molteplici aspetti clinici e diagnostici che colpisce l'articolazione coxo-femorale. L'esame clinico non può prescindere da una valutazione per immagini mirata allo studio delle alterazioni morfostrutturali caratteristiche di tale patologia. L'esame radiologico tradizionale, se eseguito correttamente almeno nelle due proiezioni (AP in ortostasi e Dunn a 45°) consente di identificare i quadri morfologici potenzialmente responsabili di un FAI. L'RM basale quale indagine di secondo livello ha un ruolo nella diagnostica differenziale delle coxalgie. L'artro-RM può essere considerato un esame di terzo livello, generalmente prechirurgico, mirato alla stadiazione del danno intra-articolare.

BIBLIOGRAFIA

1. Aliprandi A, Di Pietto F, Minafra P, et al (2014) Femoro-acetabular impingement: What the general radiologist should know. Radiol Medica 119:103–112.
2. Di Pietto F, Chianca V, de Ritis R, et al (2017) Postoperative imaging in arthroscopic hip surgery. Musculoskelet Surg 101:43–49.
3. Genovese E, Spiga S, Vinci V, et al (2013) Femoroacetabular impingement: role of imaging. Musculoskelet Surg 97:117–126.
4. Mariconda M, Cozzolino A, Di Pietto F, et al (2014) Radiographic findings of femoroacetabular impingement in capoeira players. Knee Surgery, Sport Traumatol Arthrosc 22:874–881.
5. Bisciotti GN, Volpi P, Zini R, et al (2016) Groin Pain Syndrome Italian Consensus Conference on terminology, clinical evaluation and imaging assessment in groin pain in athlete. BMJ Open Sport Exerc Med 2:e000142. doi: 10.1136/bmjsem-2016-000142.
6. Ganz R, Parvizi J, Beck M, Leunig M, Notzli H, Siebenrock K (2003) Femoro-acetabular impingement: an important cause of early osteoarthritis of the hip. Clin Orthop 417:112–120.
7. Notzli HP, Wyss TF, Stoecklin CH, Schmid MR, Treiber K, Hodler J (2002) The contour of the femoral head-neck junction as a predictor for the risk of anterior impingement. J Bone Joint Surg Br 84:556–560.
8. Rab GT (1999) The geometry of slipped capital femoral epiphysis: implications for movement, impingement, and corrective osteotomy. J Pediatr Orthop 19:419-424.
9. Leunig M, Ganz R (2005) Femoroacetabular impingement: a common cause of hip complaints leading to arthrosis. Unfallchirurg 108:9-17.
10. Harris WH (1986) Etiology of osteoarthritis of the hip. Clin Orthop Relat Res 213:20-33.
11. Hoaglund FT, Steinbach LS (2001) Primary osteoarthritis of the hip: etiology and epidemiology. J Am Acad Orthop Surg 9:320-327.
12. Tanzer M, Noiseux N (2004) Osseous abnormalities and early osteoarthritis: the role of hip impingement. Clin Orthop Relat Res 429:170-177.
13. Beck M, Leunig M, Parvizi J, et al (2004) Anterior femoroacetabular impingement: part II. Midterm results of surgical treatment. Clin Orthop Relat Res 418:67–73.
14. Notzli HP, Wyss TF, Stoecklin CH, et al (2002) The contour of the femoral head-neck junction as a predictor for the risk of anterior impingement. J Bone Joint Surg Br 84:556–560.
15. Siebenrock KA, Schoeniger R, Ganz R (2003) Anterior femoro-acetabular impingement due to acetabular retroversion. Treatment with periacetabular osteot- omy. J Bone Joint Surg Am 85:278–286.
16. Leunig M, Beck M ,Woo A, et al (2003)Acetabular rim degeneration: a constant finding in the aged hip. Clin Orthop Relat Res 413:201–207.
17. Bedi A, Dolan M, Leunig M, Kelly BT (2011) Static and dynamic mechanical causes of hip pain. Arthroscopy 27:235-251.
18. Beck M, Leunig M, Parvizi J, Boutier V, Wyss D, Ganz R (2004) Anterior femoroacetabular impingement: Part II. Midterm results of surgical treatment. Clin Orthop Relat Res 418:67-73.
19. Burnett RS, Della Rocca GJ, Prather H, Curry M, Maloney WJ, Clohisy JC (2006) Clinical presentation of patients with tears of the acetabular labrum. J Bone Joint Surg Am. 88:1448–1457.
20. Drehmann F (1979) Drehmann's sign: a clinical examination method in epiphysiolysis (slipping of the upper femoral epiphysis)—description of signs, aetiopathogenetic considerations, clinical experience. Z Orthop Ihre Grenzgeb 117:333–344.
21. Klaue K, Durnin CW, Ganz R (1991) The acetabular rim syndrome. A clinical presentation of dysplasia of the hip. J Bone Joint Surg Br 73:423-429.
22. Banerjee P, McLean CR (2011) Femoroacetabular impingement: a review of diagnosis and management. Curr Rev Musculoskelet Med 16;4:23-32.

TRATTAMENTO CONSERVATIVO E PREVENZIONE NEL CALCIATORE

M. Pereira

La pubalgia o meglio chiamata *Groin Pain* (GP), è una patologia comune nello sportivo. Si caratterizza per dolore nella regione dell'area pubica che si irradia nelle regioni limitrofe. Fondamentalmente, sono coinvolti gli sport caratterizzati da gesti rotazionali ripetuti, come la corsa, cambi di direzione e di ritmo veloci e il calcio della palla [1,2]. Tra i giocatori di calcio si può stimare una incidenza annuale tra il 10 e il 18%[3]. La patologia della muscolatura adduttoria è la causa più comune di GP nello sport, nel calcio arriva a una frequenza del 69% del totale di cause di GP e negli altri sports al 58%. È noto che il GP di origine adduttoria ha frequentemente un trattamento conservativo e non chirurgico [4].

Il dolore nell'area del GP ha moltiplici cause e per questo motivo negli ultimi anni sono stati pubblicati lavori che ci aiutano a classificare meglio le cause del dolore [5,6]. La debolezza della muscolatura della regione inguinale, in particolare quella degli adduttori, è stata identificata come una delle cause di dolore e va sempre ricercata nei pazienti con dolore [7]. Le opzioni di trattamento conservativo con esercizi specifici e terapie fisiche si sono dimostrate adeguate per la risoluzione del dolore nei atleti con GP [8]. Come vedremo in questo capitolo, programmi di esercizi specifici che coinvolgono il controllo e rinforzo la muscolatura della regione lombo pelvica e adduttoria, sono efficaci nel trattamento degli atleti in termini di remissione dei sintomi, ritorno in campo e riduzione della ricorrenza dei sintomi [9]. Tutti i lavori sul trattamento e prevenzione del GP nell'atleta rilevano l'importanza della misurazione clinica obiettiva, tendenzialmente noi consigliamo l'uso del *Hip and Groin Pain Score* (HAGOS) e la valutazione della forza e il dolore della muscolatura adduttoria con test semplici come il *squeeze test* [10,11]. Prima di parlare nello specifico del tipo di programma di esercizi sia per il trattamento che per la prevenzione del GP di origine adduttoria, bisogna effettuare una esplorazione clinica e diagnostica che confermi che la causa del GP sia soltanto quella,cioè di origine muscolare,

evidentemente indagini base come Rx, RMN e/o ecografia devono essere effettuati per non trovare con patologie associate che necessitino di un trattamento diverso da quello conservativo [10].

TRATTAMENTO E PREVENZIONE

Come abbiamo accennato nell'introduzione di questo capitolo, l'esercizio fisico sembrerebbe più efficace che altri metodi come l'elettroterapia, la terapia manuale o le infiltrazioni con steroidi [12, 13]. Purtroppo molti fattori importanti nell'impostazione del protocollo riabilitativo come frequenza, durata e quantità esatta di resistenza o sforzo percepito, non sono stati accuratemene registrati negli studi scientifici [13]. Lo studio clinico randomizzato condotto da Holmich nel 1999 [8], offre ancora una buona dimostrazione dell'efficacia dell'esercizio come trattamento del GP di origine adduttoria. Dopo questo molte altre pubblicazioni sono state fate su protocolli simili a quello introdotto da lui [9]. Il protocollo di Holmich o simili, prevedono una durata di circa 12 settimane con una frequenza di tre volte alla settimana. Il protocollo precede due moduli, il primo di 2 settimane con durata di 90 minuti a sessione e il secondo di 120-150 minuti a trattamento. Il programma prevede esercizi di rinforzo della muscolatura dell'anca, rinforzo della parete addominale, esercizi di allungamento, ed esercizi di stabilizzazione del tronco (Fig. 1 e 2)[9,13]. Il lavoro di rinforzo eccentrico della muscolatura adduttoria e fondamentale nel recupero del dolore[13] (Fig. 3). La descrizione completa del programma con il tipo di esercizio, la durata e il periodo di recupero sono indicate nella tabella 1 e tabella 2.

FIG. 1, 2 - *Esercizi di stabilizzazione del tronco.*

FIG. 3 - *Rinforzo della muscolatura adduttoria.*

ESERCIZIO	DURATA	RECUPERO
Adduzione isometrica contro il pallone da calcio posizionata tra i piedi in posizione supina	10 ripetizioni di 30 secondi	30 secondi dopo ogni ripetizione
Addominali in direzione retta e obliqua	5 serie di 10 ripetizioni	1 minuto dopo ogni serie
Adduzione isometrica supino con il pallone tra le ginocchia	10 ripetizioni di 30 secondi	30 secondi dopo ogni ripetizione
Addominali da supino con anca in flessione e pallone tra le ginocchia	5 serie di 10 ripetizioni	1 minuto dopo ogni serie
Esercizi di stabilizzazione con tavoletta propriocettiva	5 minuti	
Esercizio con piede su una tavola scorrevole con piedi paralleli e con angolo di 90° tra i piedi	5 sets di 1 minuto (22-25 ripetizioni per minuto)	1 minuto dopo ogni set

TAB. 1 - *Protocollo di Holmich - Modulo 1 - prime due settimane* [13].

ESERCIZIO	DURATA	RECUPERO
Adduzione e abduzione della gamba in posizione laterale	5 serie di 10 ripetizioni per ogni esercizio	1 minuto per ogni serie
Esercizi di estensione lombare sul brodo di una panca	5 serie di 10 ripetizioni	1 minuto per ogni serie
Esercizi di abduzione e adduzione della gamba a carico monopodalico dell'altra	5 serie di 10 ripetizione per ogni gamba	1 minuto por ogni set di ogni gamba
Esercizi addominali diritti e obliqui	5 serie di 10 ripetizioni	12 minuto ogni 10 ripetizioni
Esercizi di coordinazione di una gamba con flessione ed estensione dell'altra gamba e oscillazione delle braccia allo stesso ritmo	5 serie di 10 ripetizione per ogni gamba	1 minuto por ogni set di ogni gamba
Scivolamenti laterali sul "Fitter"	5 minuti	
Esercizi di stabilizzazione con tavoletta propriocettiva	5 minuti	
Movimento di ikating su tavola scorrevole	5 sets di un minuto	Un minuto tra ogni set

TAB. 2 - *Protocollo di Holmich - Modulo 2 - dalla terza settimana* [13].

Il rischio che un'atleta individualmente sviluppi GP sembrerebbe vincolato a una combinazione di fattori di rischio come la carica di allenamento, il recupero, il tipo di sport e il ruolo in campo [14,15]. Di recente sono stati pubblicati lavori innovativi come quello di King [10] che presuppone che le strategie di movimento dell'atleta possono formare parte di questa equazione, portando a un sovraccarico biomeccanico e causando dolore.

Lo studio prevede un'analisi tridimensionale del movimento dell'atleta nel piano frontale, nel piano sagitale e trasverso. L'atleta viene sottoposto a corsa in linea retta e spostamenti laterali e viene studiato il suo movimento controllando la posizione del tronco, del bacino, del ginocchio e del piede. Su questo studio l'atleta viene sottoposto a un programma riabilitativo diviso in tre livelli, il primo concentrato nel recupero del controllo intersegmentale della forza, il secondo al miglioramento delle strategie di corsa lineare e di riduzione dell'impatto e il terzo esercitazioni multidirezionali.

Correzioni di alterazioni nel movimento del soggetto come la perdita del controllo lombare e inclinazione anteriore pelvica che possono creare un stress dinamico femoro acetabolare e sovraccarico nella regione la sinfisi pubica [16]. È molto interessante notare in questo studio un significativo aumento della forza dei muscoli adduttori, senza eseguire un programma di rinforzo degli stessi, forse dimostrato dell'efficacia del riprestino della funzione senza dolore con una capacita migliore di lavoro degli adduttori [10].

TAKE HOME MESSAGE

- Programmi di rinforzo muscolare della regione lombo pelvica e adduttoria sono fondamentale nel trattamento del GP di origine adduttoria.
- Il lavoro di rinforzo eccentrico dei muscoli adduttori e molto importante.
- Lo studio del movimento del atleta e la correzione delle alterazioni durante il movimento devono essere incluse nel nostro programma di riabilitazione e prevenzione.

BIBLIOGRAFIA

1. Werner J, Ha¸gglund M, Walden M, et al. UEFA injury study: a prospective study of hip and groin injuries in professional football over seven consecutive seasons. Br J Sports Med. 2009;43:1036–40.
2. Emery CA, Meeuwisse WH, Powell JW. Groin and abdominal strain injuries in the National Hockey League. Clin J Sports Med. 1999;9:151–6.
3. Hägglund M, Waldén M, Ekstrand J. Injury inciden- ce and distribution in elite football-a prospective study of the Danish and the Swedish top divisions. Scand J Med Sci Sports 2005;15:21-8.
4. Hölmich P, Thorborg K, Dehlendorff C, et al. Incidence and clinical presentation of groin injuries in sub-elite male soccer. Br J Sports Med 2014;48:1245–50.
5. A, Brukner P, Delahunt E, et al. Doha agreement meeting

on terminology and definitions in groin pain in athletes. Br J Sports Med. 2015; 49(12): 768-74.

6. Bisciotti GN, Volpi P, Zini R, et al. Groin Pain Syndrome italian Consensus Conference on terminology, clinical evaluation and imaging assessment in groin pain in athletes. BMJ Open Sport Exerc Med. 2016; 29;2(1):e000142.
7. Mosler AB, Agricola R, Weir A, et al. Which factors differentiate athletes with hip/groin pain from those without? A systematic review with meta-analysis. Br J Sports Med. 2015;49:810.
8. Holmich P, Uhrskou P, Ulnits L, et al. Effectiveness of active physical training as treatment for long-standing adductor-related groin pain in athletes: randomised trial. Lancet. 1999;353:439–43.
9. Charlton PC, Drew MK, Mentiplay BF, et al. Exercise interventions for the prevention and treatment of groin pain and injuriy in athletes: A clinical and systematic review. Sports Med. 2017; 47:2011-26.
10. King E, Franklyn-Miller A, Richter Ch, et al. Clinical and biomechanical outcomes of rehabilitation targeting intersegmental control in athletic groin pain: prospective of 205 patients. Br J Sports Med. 2018; 0:1-9.
11. Thorborg K, Serner A, Petersen J, et al. Hip adduction and abduction strength profiles in elite soccer players: implications for clinical evaluation of hip adductor muscle recovery after injury. Am J Sports Med 2011;39:121–6.
12. Hölmich P. Long-standing groin pain in sportspeople falls into three primary patterns, a "clinical entity" approach: a prospective study of 207 patients. Br J Sports Med 2007; 41:247–52.
13. Yousefzadeh A, Shadmehr A, Olyaei GR, et al. Effect of Holmich protocol exercises therapy on long-standing adductor-related groin pain in athletes: an objective evaluation. BMJ Open Sport Exerc Med 2018; 4: e000343.
14. Thorborg K, Serner A, Petersen J, et al. Hip adduction and abduction strength profiles in elite soccer players: implications for clinical evaluation of hip adductor muscle recovery after injury. Am J Sports Med 2011;39:121–6.
15. Kloskowska P, Morrissey D, Small C, et al. Movement patterns and muscular function before and after onset of sports-related groin pain: a systematic review with meta-analysis. Sports Med 2016;46:1847–67.
16. Birmingham PM, Kelly BT, Jacobs R, et al. The effect of dynamic femoroacetabular impingement on pubic symphysis motion: a cadaveric study. Am J Sports Med 2012; 40:1113–8.

TRATTAMENTO CHIRURGICO
Sport's hernia

A. Guglielmi

INTRODUZIONE

Con il termine *Groin Pain Syndrome* viene più correttamente definita una sindrome dolorosa invalidante della regione addominale inferiore e dell'area inguino-crurale conosciuta nell'ambito del mondo calcistico e mediatico come *Sport's Hernia*[1]. A queste definizioni corrispondono una varietà di lesioni che coinvolgono la complessa struttura anatomica dei quadranti inferiori dell'addome, della sinfisi pubica, dei muscoli adduttori, del canale inguinale e dell'innervazione locale. Pertanto non è corretto far corrispondere ad una sola definizione una patologia che si manifesta con sintomi simili ma che interessa strutture diverse singolarmente od in associazione [2-4]. Le attività sportive in cui la sintomatologia dolorosa si presenta con maggiore frequenza sono il football seguito dall'hockey, rugby, corsa di fondo e la palla a mano. L'attuale diffusione di questi sport ha portato ad un incremento dell'osservazione di quadri sintomatologici che caratterizzano questa patologia anche in atleti non professionisti.

Tale aspetto avvalora l'ipotesi che una preparazione atletica non adeguata alla classe di età possa essere fattore predisponente all'insorgenza delle lesioni. I repentini cambi di direzione i contrasti in scivolata, dribbling ecc sono alla base di sollecitazioni che gravano sulla sinfisi pubica attraverso i muscoli retti dell'addome e della muscolatura adduttoria. L'equilibrio della distribuzione delle forze che normalmente permette di contenere l'aumento improvviso della pressione endoaddominale (tosse, starnuti, sforzo fisico volontario), in posizioni di torso-rotazione contro-laterale ed in flessione non è adeguatamente efficace; quindi risulta facile immaginare come l'associazione tra questi elementi, la conformazione dell'atleta, la predominanza di alcuni gruppi muscolari dovuti ad un allenamento non equilibrato possa generare delle aree di minore resistenza e quindi lesioni delle strutture interessate [5-7].

La complessità anatomica della regione inguinale è alla base della difficoltà diagnostica di questa patologia.

LE LESIONI

Le lesioni che si osservano con maggior frequenza da sole od associate sono:

- lesioni della parete addominale con interessamento delle strutture del canale inguinale ed in particolare dell'aponeurosi del muscolo obliquo esterno e del tendine congiunto con slargamento dell'anello inguinale esterno (Fig. 1);
- neuropatia da intrappolamento o da distensione dei nervi ileo inguinale, genitofemorale ed ileipogastrico;
- tendinopatia inserzionale e della giunzione dei muscoli adduttori, in particolare dell'adduttore lungo e del muscolo pettineo;
- tendinopatia inserzionale dei muscoli retti dell'addome;
- osteoartropatia dell'articolazione sinfisaria-condizione di CAM FAI.

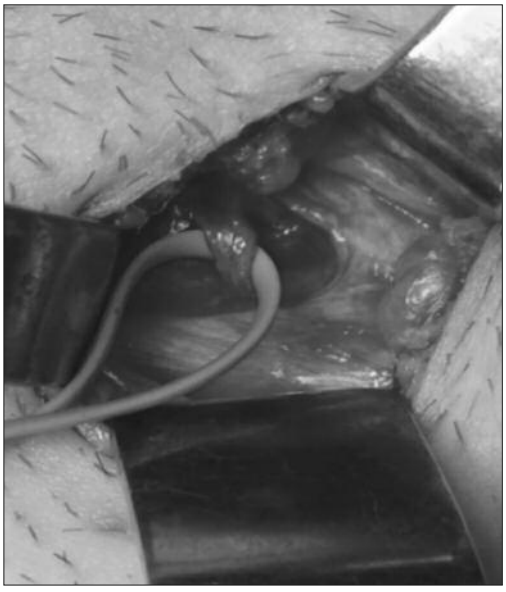

FIG. 1 - *Lesione del tendine congiunto isolamento del nervo ileinguinale.*

SINTOMI

Clinicamente la sport ernia si manifesta con un esordio insidioso, con diffuso e profondo dolore inguinale più laterale rispetto ad altre lesioni, si irradia al testicolo al perineo ed ai muscoli retti. Solitamente inizia durante un allenamento od una gara non permettendo la prosecuzione dell'attività stessa e si protrae a riposo nei due giorni successive [8-10].

In tutti i pazienti il dolore si esacerba nel togliersi gli scarpini, i pattini nell'hockey, accentuandosi con la torso-rotazione contro laterale. Il dolore compare spesso al mattino alzandosi dal letto. Non appena viene ripreso l'allenamento il dolore compare con le stesse caratteristiche determinando una condizione di disagio invalidante .

Nei mesi successivi le terapie conservative alcun miglioramento sviluppando nell'atleta una condizione di frustrazione ed in alcuni casi determinando la cessazione dell'attività agonistica.

DIAGNOSI CLINICA

L'esame clinico rileva nel 80% dei pazienti un anello inguinale esterno dilatato senza segni di protrusione.

Esaminando il paziente e facendogli contrarre la parete addominale si possono apprezzare delle discontinuità dell'aponeurosi del muscolo obliquo esterno provocando vivo dolore all'esplorazione digitale del canale inguinale [11].

DIAGNOSTICA

L'esame ecografico dinamico può permettere l'individuazione delle lesioni proprio per la possibilità di condurlo invitando il paziente ad ese-

guire i movimenti che provocano il dolore. L'osservazione a riposo, infatti, può risultare negativa non rilevando ad esempio le discontinuità dell'aponeurosi.

La Risonanza Magnetica permette di evidenziare le lesioni degli altri compartimenti interessati. Alla TC sono evidenziabili delle protrusioni del grasso pro peritoneale che và ad insinuarsi nelle strutture fasciali che sono alla base della distruzione del muro interno del canale inguinale. Naturalmente l'associazione di un esame radiografico potrà escludere le lesioni della sinfisi pubica [12-15].

INDICAZIONE CHIRURGICA

Si suppone che a generare il quadro doloroso sia la sofferenza della parete posteriore del canale inguinale. L'indebolimento di questa struttura provoca la formazione di ernie occulte cioè non rilevabili clinicamente attraverso l'osservazione della protrusione classica dell'ernia inguinale diretta od obliqua.

Questa lesione può determinare la sofferenza delle terminazioni del nervo ileo inguinale del nervo genitofemorale e più raramente del nervo ileo ipogastrico.

TECNICHE CHIRURGICHE

In base all'accuratezza diagnostica ed alle osservazioni direttamente osservabili durante l'atto operatorio si potrà scegliere tra le seguenti tecniche riparative:

- **plastica inguinale con impianto di rete (mesh)**. Consiste nella ricostruzione dell'anello inguinale interno ed il muro posteriore del canale inguinale con impianto di mesh posizionata tra il tendine congiunto ed il legamento inguinale senza tensione.
- Una variante della tecnica prevede la parziale disinserzione del muscolo obliquo interno che viene fissato a rinforzo dell'anello inguinale interno (Muschaweck).
- La tecnica personale prevede la ricostruzione del tendine congiunto con l'ausilio di mesh semiassorbibile ed eventuale neurolisi [16-18] (Fig. 2).

La scelta di tale procedura rispetto alla tecnica laparoscopica viene indicata proprio per la possibilità di esplorare le strutture nervose responsabili della sintomatologia dolorosa.

Si può eseguire in anestesia locale e richiede una ospedalizzazione di 12-24 ore, permette una rapida ripresa dell'allenamento completo (2-3-settimane)

FIG. 2 - *Ricostruzione tendine congiunto con mesh semiassorbibile.*

TECNICHE LAPAROSCOPICHE

TAPP -Trans Addominal Pre Peritoneal

La tecnica prevede il posizionamento di reti di polypropilene in posizione preperitoneale dalla cavità peritoneale.

Vengono posizionati tre trocar nelle consuete posizioni e praticato il pneumoperitoneo si incide il peritoneo e si giunge alla proiezione interna del canale inguinale, si posiziona la rete fissandola al muscolo retto ed alla parete laterale con clips.

TEP - Totally Extraperitoneal

La differenza dalla tecnica precedente è la via di accesso. Si raggiunge la parete interna per via extraperitoneale. Si incide la cute e si apre solo la fascia anteriore del muscolo retto giungendo ad una area anatomica priva di fascia sotto la linea arcuata, scollato il peritoneo si posiziona la rete. Queste tecniche sono utilizzate generalmente in caso di lesioni complesse e bilaterali o in caso di reinterventi dove l'asportazione delle reti protesiche precedentemente impiantate può risultare una azione eccessivamente demolitiva.

I vantaggi sono una minima ospedalizzazione (1 giorno) ed una rapida ripresa dell'allenamento (2-3 settimane). Gli svantaggi consistono in una più alta incidenza di danni iatrogeni e la necessità di eseguire l'anestesia generale.

CONCLUSIONI

Il trattamento della *Sport's Hernia* richiede una attenta analisi dei fattori che ne sono all'origine. Opinione comune è l'atteggiamento conservativo riservando la soluzione chirurgica ai casi non risolti da un trattamento medico-riabillitativo iniziale ma non eccessivamente protratto (3-4 mesi) o dove la diagnostica evidenzia delle lesioni di chiara interpretazione. I protocolli durante la preparazione atletica possono giocare un ruolo importante nella prevenzione e nell'integrazione ai trattamenti fisioterapici e chirurgici non solo delle lesioni pelviche ma di tutte le lesioni caratteristiche dello sport. Valutazioni non solo di carattere clinico come il contratto, il periodo di fine campionato, l'interesse personale del giocatore, potranno essere prese in considerazione al fine di stabilire una corretta relazione tra le aspettative ed i reali tempi di recupero.

BIBLIOGRAFIA

1. Karlsson MK, Dahan R, Magnusson H et al. Groin pain and soccer players: male versus female occurrence. J Sports Med Phys Fitness. 2014 Aug;54(4):487-93. PubMed PMID: 25034550.
2. Paajanen H, Ristolainen L, Turunen H et al. Prevalence and etiological factors of sport-related groin injuries in top-level soccer compared to non-contact sports. Arch Orthop Trauma Surg. 2011 Feb;131(2).
3. Meyers WC, McKechnie A, Philippon MJ et al. Experience with "sports hernia" spanning two decades. Ann Surg. 20080ct;248(4):656-65.
4. Robertson BA, Barker PJ, Fahrer M, Schache AG. The anatomy of the pubic region revisited: implications for the pathogenesis and clinical management of chronic groin pain in athletes. Sports Med. 2009;39(3):225-34.
5. Gullmo A. Herniography. The diagnosis of a hernia in the groin and incompetence of the pouch of Douglas and pelvic floor. Acta Radiol Suppl 1980;361;1-76.
6. Strosberg DS, Ellis TJ, Renton DB. The Role of Femoroacetabular Impingement in Core Muscle Injury/Athletic Pubalgia: Diagnosis and Management. Front Surg. 2016 Feb 12;3:6.
7. Munegato D, Bigoni M, Gridavilla G et al. Sports hernia and femoroacetabular impingement in athletes: A systematic review. World J Clin Cases. 2015 Sep 16;3(9):823-30.
8. Ross JR, Stone RM, Larson CM. Core Muscle Injury/Sports Hernia/Athletic Pubalgia, and Femoroacetabular Impingement. Sports Med Arthrosc. 2015 Dec;23(4):213-20.
9. Serner A, Tol JL, Jomaah N, et al Diagnosis of Acute Groin Injuries: A Prospective Study of 110 Athletes. Am J Sports Med. 2015 Aug;43(8):1857-64.
10. Weir A, Jansen J, van Keulen J et al. Short and mid-term results of a comprehensive treatment program for longstanding adductor-related groin pain in athletes: a case series. Phys Ther Sport. 2010 Aug;11(3):99-103.
11. Ostrom E, Joseph A. The Use of Musculoskeletal Ultrasound for the Diagnosis of Groin and Hip Pain in Athletes. Curr Sports Med Rep. 2016 Mar-Apr;15(2):86-90.
12. Yang DC, Nam KY, Kwon BS, Park JW, Ryu KH, Lee HJ, Sim GJ. Diagnosis of Groin Pain Associated With Sports Hernia Using Dynamic Ultrasound and Physical Examination: A Case Report. Ann Rehabil Med. 2015 Dec;39(6):1038-41.Apr;50(7):423-30.
13. Davies AG, Clarke AW, Gilmore J et al. Review: imaging of groin pain in the athlete. Skeletal Radiol. 2010 Jul;39(7): 629-44.
14. Falvey ÉC, King E, Kinsella S et al. Athletic groin pain (part 1): a prospective anatomical diagnosis of 382 patients-clinical findings, MRI findings and patient-reported outcome measures at baseline. Br J Sports Med. 2016 Apr;50(7):423-30.
15. Stensby JD, Baker JC, Fox MG. Athletic injuries of the lateral abdominal wall:review of anatomy and MR imaging appearance. Skeletal Radiol. 2016 Feb;45(2):155-62.
16. Economopoulos KJ,Milewski MD,Hanks JB et al.Sport hernia treatment: modified Bassini versus minimal repair. Sport Healt: 2013 Sep;5(5):463-9.
17. Paajanen H, Montgomery A, Simon T, Sheen AJ. Systematic review: laparoscopic treatment of long-standing groin pain in athletes. Br J Sports Med. 2015 Jun;49(12):814-8.
18. Voorbrood CE, Goedhart E, Verleisdonk EJ et al .Endoscopic totally extraperitoneal (TEP) hernia repair for inguinal disruption (Sportsman's hernia): rationale and design of a observational cohort study (TEP-ID-study). BMJ Open. 2016 Jan 6;6(1).

TRATTAMENTO CHIRURGICO
Lesioni muscolari e FAI

A. Aprato

INDICAZIONI

Diversi atleti presentano sia lesioni muscolari sia disturbi intra-articolari dell'anca [1]. I disturbi, se sono sintomatici e limitanti, possono essere trattati chirurgicamente al fine di permettere agli atleti di riprendere il loro precedente livello di attività [2]. Tra i disturbi intrarticolari il conflitto femoroacetabolare è la patologia più frequente. Spesso la sovrapposizione tra patologia intra-articolare ed extra-articolare per i pazienti che presentano dolore inguinale porta i clinici a prendere decisioni complesse sia per quanto riguarda la scelta tra trattamento chirurgico e trattamento incruento sia per quanto riguarda il timing degli eventuali interventi [3].

Il dolore all'adduttore prossimale cronico nell'atleta è spesso associato a pubalgia atletica o *impingement* dell'anca (FAI): uno studio riporta segni radiografici di FAI nel 94% degli atleti con dolore correlato all'adduttore [4].

Recentemente, usando un modello cadaverico, Birmingham e colleghi hanno dimostrato che la presenza della morfologia femorale di tipo *cam* accentua lo stress e il movimento sinfisi pubica. Questo dato suggerisce che i pazienti con un conflitto femoroacetabolare sono più predisposti ad una pubalgia secondaria [5].

Un sottogruppo di pazienti si presenterà con FAI combinato e lesione del core ma spesso è difficile determinare l'entità del dolore o della disabilità che è attribuibile a ogni singola entità. In questi casi, le iniezioni intra-articolari ed extra-articolari anestetiche possono aiutare nella diagnosi ma soprattutto nel *timing* delle scelte terapeutiche. Il trattamento di una sola delle patologie sintomatiche può portare a risultati non ottimali [6].

Il solo trattamento chirurgico delle patologie di parete ha dimostrato un ritorno del 25% al precedente livello di sport, mentre il trattamento artroscopico del FAI da solo ha comportato un ritorno del 50% al livello precedente in un recente studio [7].

Quando entrambe le condizioni patologiche sono state gestite chirurgicamente in modo simultaneo

o in modo consecutivo, l'89% è tornato allo sport senza limitazioni [7].

Risultati analoghi sono stati rilevati in una serie di atleti professionisti [8]; tuttavia, nessun paziente di questa serie è stato in grado di tornare allo sport dopo la sola operazione di riparazione della parete addominale. Pertanto, potrebbe essere ragionevole consigliare l'atleta in merito alla chirurgia correttiva FAI con successiva operazione di pubalgia se i sintomi non si risolvono completamente, dato che metà dei pazienti sono in grado di tornare in questo modo.

Tuttavia, quando si trattano gli atleti di alto livello, la gestione chirurgica di entrambe le lesioni muscolari ed il FAI in modo progressivo o simultaneo può consentire un ritorno allo sport più prevedibile con il minimo dispendio di tempo.

Infine è importante ricordare che un trattamento conservativo per più di sei mesi del conflitto femoroacetabolare può portare ad un peggiore *outcome* [9].

LESIONI DEGLI ADDUTTORI

Il trattamento chirurgico può essere considerato in un atleta che ha fallito da 3 a 6 mesi di trattamento conservativo [1, 10].

Akermark e colleghi [11] hanno pubblicato una *case-serie* di 16 atleti di alto livello con patologia adduttore cronica isolata che ha fallito il trattamento conservativo e ha subito una tenotomia aperta del adduttore lungo circa 1 cm dall'origine pelvica. Tutti i pazienti sono migliorati o non presentavano sintomi e il 94% era in grado di tornare allo sport attività. Il 63% (10/16) era indolore ed era in grado di tornare allo stesso livello al *follow-up* finale. Era anche diminuita la forza muscolare, anche se non sembra influenzare la partecipazione sportiva [11]. Schilders *et al.* [12] hanno dimostrato un eccellente sollievo dal dolore e il 98% degli atleti *d'élite* sono ritornati al livello pre-lesione dopo una media di 9,2 settimane dall'intervento di un adduttore parziale selettivo per l'adduttore cronico recalcitrante entesopatia. Gli autori suggeriscono inoltre un allungamento parziale a circa 3 cm dall'origine del tendine per ridurre al minimo la debolezza postoperatoria. La riduzione della forza va attentemente valutata nei calciatori in quanto protrebbe ridurre la velocità negli scatti.

CONFLITTO FEMORO-ACETABOLARE

Il trattamento del conflitto femoroacetabolare nei calciatori è comunemente trattato artroscopicamente al fine di ridurre la morbilità legata all'intervento [13-14]. Nei giovani atleti che presentano segni di artrosi, il trattamento chirurgico deve essere discusso ampiamente avendo poche *chances* di successo sul lungo termine, infatti il risultato finale di questa chirurgia è tanto imprevedibile quanto maggiore sarà il grado della lesione cartilaginea [15].

Sul versante femorale possono essere trattate deformità secondarie ad epifisiolisi, morbo di Perthes, anomalie di *offset*, epifisi asferica o alterazioni morfologiche alla giunzione testa collo.

L'acetabolo può essere retroverso o eccessivamente avvolgente l'epifisi (*coxa profunda* o *protrusio acetabuli*). In questi casi le anomalie acetabolari vengono trattate con disinserzione del labbro, *trimming* del profilo acetabolare anteriore e reinserzione del labbro [16-17].

È importante ricordare che la maggior parte dei giovani pazienti presentano una combinazione di anomalie morfologiche localizzate sia sul versante acetabolare che femorale con necessità di trattare i due siti, causa di conflitto meccanico.

Anche il conflitto tra il collo del femore e la spina iliaca anteroinferiore rappresenta una possibile causa di dolore soprattutto nei calciatori mostrando una prevalenza di morfologia prominente della spina sino all'84% [18]. Il trattamento di queste forme prevede un *trimming* artroscopico della spina iliaca prominente, solitamente associandolo ad un *trimming* femorale.

Il trattamento dei conflitto nei calciatori sia esso tipo classico o tipo *subspine* ha mostrato tassi di successo fino al 96% [19-21]. Nei casi di eccessiva retroversione acetabolare, caratterizzata da una posizione mediale del profilo posteriore dell'acetabolo rispetto al centro di rotazione (CR), la correzione prevede un'osteotomia periacetabolare (PAO) inversa [22]. Quest'ultimo intervento presenta un lungo periodo post-operatorio ed un elevato tasso di complicanze pertanto l'indicazione su atleti di alto livello è molto ristretta.

BIBLIOGRAFIA

1. Ross, James R; Stone, Rebecca M.; Larson, Christopher M. Core Muscle Injury/Sports Hernia/Athletic Pubalgia, and Femoroacetabular Impingement Sports Medicine and Arthroscopy Volume 23(4), December 2015, p 213–220 DOI: 10.1097/JSA.0000000000000083.
2. Bisciotti GN, Volpi P, Zini R, Auci A, Aprato A, Belli A, Bellistri G, Benelli P, Bona S, Bonaiuti D, Carimati G, Canata GL, Cassaghi G, Cerulli S, Delle Rose G, Di Benedetto P, Di Marzo F, Di Pietto F, Felicioni L, Ferrario L, Foglia A, Galli M, Gervasi E, Gia L, Giammattei C, Guglielmi A, Marioni A, Moretti B, Niccolai R, Orgiani N, Pantalone A, Parra F, Quaglia A, Respizzi F, Ricciotti L, Pereira Ruiz MT, Russo A, Sebastiani E, Tancredi G, Tosi F, Vuckovic Z. Groin Pain Syndrome Italian Consensus Conference on terminology, clinical evaluation and imaging assessment in groin pain in athlete. BMJ Open Sport Exerc Med. 2016 Nov 29;2(1): e000142. doi: 10.1136/bmjsem-2016-000142. eCollection 2016.
3. Aprato, A., Jayasekera, N., Bajwa, A., Villar, R.N. Peri-articular diseases of the hip: Emerging frontiers in arthroscopic and endoscopic treatments (2014) Journal of Orthopaedics and Traumatology, 15 (1), pp. 1-11. DOI: 10.1007/s10195-013-0253-z.
4. Weir A, de Vos RJ, Moen M, et al.. Prevalence of radiological signs of femoroacetabular impingement in patients presenting with long standing adductor-related groin pain. Br J Sports Med. 2011;45:6–9.
5. Birmingham PM, Kelly BT, Jacobs R, et al.. The effect of dynamic femoroacetabular impingement on pubic symphysis motion: a cadaveric study. Am J Sports Med. 2012; 40:1113–1118.
6. Aprato, A., D'Amelio, A., Bistolfi, A., Sabatini, L., Massè, A. Hip tendinopathies (2017) Muscle and Tendon Injuries: Evaluation and Management, pp. 255-272. DOI: 10.1007/978-3-662-54184-5_24.
7. Larson CM, Pierce BR, Giveans MR. Treatment of athletes with symptomatic intra-articular hip pathology and athletic pubalgia/sports hernia: a case series. Arthroscopy. 2011;27:768–775.
8. Hammoud S, Bedi A, Magennis E, et al.. High incidence of athletic pubalgia symptoms in professional athletes with symptomatic femoroacetabular impingement. Arthroscopy. 2012;28:1388–1395.

9. Aprato, A., Jayasekera, N., Villar, R. Timing in hip arthroscopy: Does surgical timing change clinical results? (2012) International Orthopaedics, 36 (11), pp. 2231-2234. DOI: 10.1007/s00264-012-1655-x.
10. Gian Nicola Bisciotti, Piero Volpi, Maurizio Amato, Giampietro Alberti, Francesco Allegra, Alessandro Aprato, Matteo Artina, Alessio Auci, Corrado Bait, Gian Matteo Bastieri, Luca Balzarini, Andrea Belli, Gianandrea Bellini, Pierfrancesco Bettinsoli, Alessandro Bisciotti, Andrea Bisciotti, Stefano Bona, Lorenzo Brambilla, Marco Bresciani, Michele Buffoli et all. Italian consensus conference on guidelines for conservative treatment on lower limb muscle injuries in athlete BMJ Open Sport and Exercise MedicineVolume 4, Issue 1, 1 July 2018, Article number e000323.
11. Akermark C, Johansson C. Tenotomy of the adductor longus tendon in the treatment of chronic groin pain in athletes. Am J Sports Med.1992;20:640–643.
12. Schilders E, Dimitrakopoulou A, Cooke M, et al.. Effectiveness of a selective partial adductor release for chronic adductor-related groin pain in professional athletes. Am J Sports Med. 2013;41:603–607.
13. Pennock, A. T., Bomar, J. D., Johnson, K. P., Randich, K., & Upasani, V. V. (2018). Nonoperative Management of Femoroacetabular Impingement: A Prospective Study. The American Journal of Sports Medicine, 46(14), 3415–3422. https://doi.org/10.1177/0363546518804805.
14. Aprato, A., Giachino, M., Masse, A. Arthroscopic approach and anatomy of the hip (2016) Muscles, Ligaments and Tendons Journal, 6 (3), pp. 309-316. DOI: 10.11138/mltj/2016.6.3.309.
15. Mella C, Villalón IE, Núñez Á &, Paccot D & Díaz-Ledezma C (2015) Hip arthroscopy and osteoarthritis: Where are the limits and indications? SICOT J, 1, 27.
16. Governale G., Aprato A., Stucchi A., Alluto C., Testa E., Massè A. Bernese School: what have we learnt about the conservative hip surgery? Minerva Ortopedica e Traumatologica 2010 August;61(4):257-65.
17. Espinosa N, Rothenfluh DA, Beck M, Ganz R, Leunig M: Treatment of femoro-acetabular impingement: preliminary results of labral refixation. JBJS Am. 2006; 88:925-35.
18. Danyal H. Nawabi, Ryan M. Degen, Kara G. Fields, Catherine S. Wentzel, Olusanjo Adeoye, Bryan T. Kelly Anterior Inferior Iliac Spine Morphology and Outcomes of Hip Arthroscopy in Soccer Athletes: A Comparison to Nonkicking Athletes Arthroscopy April 2017 Volume 33, Issue 4, Pages 758–765.
19. Robert A. Christian, Ryan J. Lubbe, Danielle S. Chun, Ryan S. Selley, Michael A. Terry, Wellington K. Hsu. Assessing long-term return to play after hip arthroscopy in football players evaluating risk factors for good prognosis Arthroscopy, article in press DOI: https://doi.org/10.1016/j.arthro.2018.10.113.
20. Locks, R., Utsunomiya, H., Briggs, K. K., McNamara, S., Chahla, J., & Philippon, M. J. (2018). Return to Play After Hip Arthroscopic Surgery for Femoroacetabular Impingement in Professional Soccer Players. The American Journal of Sports Medicine, 46(2), 273–279. https://doi.org/10.1177/0363546517738741.
21. Aprato, A., Jayasekera, N., Villar, R.N. Does the modified harris hip score reflect patient satisfaction after hip arthroscopy? (2012) American Journal of Sports Medicine, 40 (11), pp. 2557-2560. DOI: 10.1177/0363546512460650.
22. Turchetto, L., Massè, A., Aprato, A., Barbuio, A., Ganz, R. Developmental dysplasia of hip: Joint preserving surgery in the adolescent and young adult (2013) Minerva Ortopedica e Traumatologica, 64 (1), pp. 41-52.

PERCORSO RIABILITATIVO FAI

P. Benelli

In generale nella attuale letteratura scientifica non vi sono evidenze condivise su un protocollo post-operatorio codificato dopo intervento per FAI [1-3]; in particolare nel calcio non esistono riferimenti precisi, data anche la varietà di interventi e di situazioni specifiche (presenza o meno di altre problematiche anatomofunzionali); vi sono peraltro studi su altri sport di squadra (baseball [4], hockey su ghiaccio) o su attività con alcune gestualità simili (danza [5]) che possono dare spunti utili agli operatori del settore.

Esistono però linee-guida [6-7] cui fare riferimento per adattare i protocolli delle varie situazioni [8-9] partendo da indicazioni di massima che individuano sostanzialmente 4 fasi nella riabilitazione post-operatoria [10,-11], che vanno dai protocolli immediatamente successivi all'intervento al RTS/RTP (*return-to-sport* e *return-to-performance*) [12-13]. Alcuni autori indicano programmi di riabilitazione che prevedono anche 3 o 5 fasi, ma la maggioranza degli operatori struttura il periodo nelle 4 fasi canoniche.

In ogni caso il fatto di seguire un programma riabilitativo strutturato con criteri di passaggio tra le varie fasi prestabiliti costituisce una maggior garanzia di raggiungimento degli *outcomes* [14] e del livello degli stessi, nonchè di un RTS più rapido ed efficace, così come l'utilizzo di fisioterapia manuale e strumentale (soprattutto nelle prime due fasi) [15].

Nella parte seguente descriveremo le varie fasi, inquadrandole per obiettivi, tipologia di interventi e di esercitazioni motorie, criteri di passaggio alla fase successiva.

Il protocollo della prima fase viene impostato anche in base al tipo di intervento e alle caratteristiche del soggetto, mentre i passaggi alle fasi successive sono stabiliti in relazione ai risultati (*outcome*) raggiunti, valutati in base a scale di valutazione e test clinico-funzionali.

Un programma educazionale per il paziente (controllo del peso, *home-made exercises*, attenzioni allo schema del passo e alle posizioni e gestualità quotidiane, etc.) costituisce sicuramen-

te un valore aggiunto per una miglior efficacia del programma riabilitativo complessivo [16].

FASE 1 (0-4: rispetto all'intervento, dalla prima alla quarta settimana)

Obiettivi

Diminuizione del dolore.
Riparazione dei tessuti.
Recupero graduale e cauto del ROM (attenzione ai movimenti in intra ed extrarotazione).
Recupero tono e trofia muscolare.
Mobilizzazione iniziale.
Ripresa cammino senza ausili.

Interventi

Terapia manuale (senza forzare, mobilizzazioni passive privilegiando movimenti di circonduzione, massaggio drenante).
Terapia fisica (tecarterapia atermica, elettrostimolazioni, terapia strumentale antalgica).
Crioterapia.
Esercitazioni motorie guidate e controllate.
Idroterapia.

Esercitazioni

Mobilizzazioni passive blande.
Flessioni ed estensioni del ginocchio sul lettino, flessioni attive dell'anca (*heel-slides*, estensioni con *form-roll* sotto il cavo popliteo).
Idroterapia: movimenti in estensione per recupero ROM, mobilizzazione in acqua alta, utilizzo moderato di attrezzi galleggianti agli arti inferiori
Rinforzo muscolare in isometria (gluteo, adduttori e flessori dell'anca, estensori coscia: controllare posizione dell'arto).
Allungamento catene cinetiche degli arti inferiori (spt. posteriore).
Esercitazioni di core-stability [17].
Cyclette a sellino alto e minima resistenza (25-50 w).

Note

Ancora carico parziale, con ausili e senza in ambiente protetto. Valutare bene la somministrazione dei carichi di lavoro e il ROM da raggiungere sui vari piani). Gli esercizi di *core-stability* (stabilizzazione del tronco etc.) sono fondamentali in tutte le fasi della riabilitazione, con ovvi incrementi di carichi e difficoltà.

Criteri di passaggio alla fase successiva

Scomparsa o diminuizione significativa del dolore.
Deambulazione normale a intensità blanda.
Abbandono degli ausili.
Recupero ROM (70-80% rispetto controlaterale).
Recupero trofia muscolare (1-1,5 cm circa al 3° medio coscia rispetto controlaterale).
Test: *single leg stance*, *active hip addution*, *straight leg stance*, *prone hip extension* (almeno 5-10 ripetizioni)

FASE 2 (4-8 settimane)

Obiettivi

Recupero completo ROM su tutti i piani.
Rinforzo muscolare di tutti i gruppi dell'arto inferiore.
Cammino *pain-free* per almeno 10'-15'.

Interventi

Idroterapia a diversi livelli di immersione.
Terapia manuale e strumentale periodicamente

e/o al bisogno.
Esercitazioni guidate in palestra, anche con macchine specifiche (isotoniche).
Crioterapia.
Home-made program (Esercizi e posture a domicilio).

Esercitazioni
Incremento lavoro in acqua (più acqua bassa), con esercitazioni di controllo neuromuscolare, *core-stability* e propriocettività (utilizzo anche di attrezzi come l'*hydrobike*, il *treadmill* acquatico, etc.).
Cyclette a resistenza progressiva e individualizzata, sellino 0-1 cm più alto.
Camminata a intensità progressiva su *treadmill*.
Andature in palestra con impegno settoriale dei vari gruppi muscolari.
Esercizi per il rinforzo muscolare a catena chiusa, anche con macchine isotoniche (*leg-press*).
Esercizi con elastico a resistenza minima.
Allungamento di tutti i gruppi muscolari dell'arto inferiore, ancora non del tutto massimale.
Incremento *core-stability*.
Inizio esercitazioni propriocettive in sicurezza.

Note
Il cammino deve essere fluido, senza dolore e a discreta intensità. Occorre esprimere livelli di forza adeguati per le normali attività quotidiane e per le attività funzionali basiche.

Criteri di passaggio alla fase successiva
Recupero forza almeno al 70-75% rispetto controlaterale.
ROM completo o quasi completo in tutti i piani di movimento.
Capacità di controllo neuromuscolare nelle attività funzionali della vita quotidiana.
Single leg stance.
Single leg squat.
Almeno 10 ripetizioni di *squat* monopodalico a 70°
Plank (2x30").

FASE 3 (9-12 settimane)
Obiettivi
Recupero forza muscolare (fino al 90% rispetto controlaterale).
Recupero *fitness* cardiovascolare (VO2max all'80-90% rispetto condizioni pre-intervento).
Recupero controllo neuromuscolare e propriocettività.

Interventi
Rieducazione funzionale in palestra anche con macchine isotoniche (*leg-extension, leg-press*) con progressione del carico.
Utilizzo di macchine a contrazione isoinerziale, con controllo del movimento da parte dell'operatore.
Esercitazioni motorie che richiamano la gestualità sportiva specifica, a intensità e velocità minima.
Idroterapia solo al bisogno o per esercitazioni specifiche (allungamento muscolare, rilassamento).
Terapia manuale al bisogno.
Crioterapia.

Esercitazioni
Esercizi in concentrico/eccentrico (anche con l'intervento dell'operatore e/o con macchine isoinerziali).
Esercitazioni propriocettività.

Core-stability in maniera intensa.
Esercitazioni sia a catena chiusa sia aperta per recupero forza muscolare.
Esercitazioni di *stretching* anche massimale.

Note
Attenzione alla gestualità nella ripresa della corsa e dei movimenti disciplina-specifici.

Criteri di passaggio alla fase successiva
10 rip. *Squat* monopodalico a 70° flessione ginocchio.
Plank 1x60".
Agility drills (affondi, *sport cord forward/retro-run*, etc.).
Possibilitò di corsa a bassa intensità (*jogging*, anche in *retrorunning*, senza dolore e difficoltà, anche con variazioni di senso e direzione).

FASE 4 (dalla 13° settimana, fino alla 20 e più: *Return to sport* disciplina-specifico, *Return to performance*)

Possibile distinzione

Fase 4.1 - Return to sport (riprendere le gestualità e le attività della normale attività sportiva).

Fase 4.2 - Return to performance (riprendere le gestualità e le attività della normale attività sportiva al livello prestativo ottimale e/o precedente all'infortunio).

Obiettivi
Recupero completo della mobilità articolare su tutti i piani.
Recupero della forza (90% +).
Corretta biomeccanica della corsa a diverse intensità e modalità (v. retro, laterale).
Recupero potenza / esplosività.
Corretta biomeccanica degli sprint (accelerazione / decelerazione).
Recupero funzionalitò generale (potenza aerobica, *Repetition Sprint Ability*).

Interventi
Riatletizzazione generale e specifica.
Terapia manuale al bisogno.
Crioterapia al bisogno.

Esercitazioni
Esercitazioni in palestra per il rinforzo muscolare e per il controllo neuromuscolare.
Esercitazioni con macchine isotoniche e isoinerziali specifiche.
Esercitazioni di *core-stability* e di controllo posturale.
Esercitazioni sul campo con gesti tecnici specifici incrementando intensità, velocitò, difficoltà, imprevedibilità, contatti, variazioni di situazioni, accelerazioni e decelerazioni, cambio di direzione).
Esercitazioni in campo con la palla e con compagni ed avversari a diverse modalità.

Note
Verificare l'assenza di dolore in tutte le esecitazioni, con una gestione del carico attenta, progressiva e individualizzata in base alle reazioni dei soggetti.

Criteri di passaggio alla fase successiva (RTS/RTP)
Per RTS:
Y balance test.
Star excursion balance.

Single hop for distance.
Triple hop for distance.
Triple crossover hop for distance.
Drop jump test.
Adeguati punteggi nelle scale di valutazione (*Harris hip score*, *Vail Hip sport*).

Per RTP:
Single leg 6 meter timed hop test.
T agility test.
Tuck jump test.
Capacità di gestire situazioni sport-specifiche sul campo a intensità medie.

Test RSA (*Repetition Sprint Ability*)
Test a navetta a tempo con difficoltà tecnica crescente e con velocità massimali.
Test potenza aerobica (Leger, VO2max al *treadmill*).
Test potenza anaerobica (Capanna).
Capacità di gestire situazioni sport-specifiche sul campo a intensità reali (situazioni di partita).

BIBLIOGRAFIA

1. O'Connor M, Minkara AA, Westermann RW, Rosneck J, Lynch TS – Return to play after hip arthroscopy (A systematic review and meta-analysis) – The American journal of Sports medicine – 2018 , 10, 1-9.
2. Enseki KR, Martin RL, Draovitch P, Kelly BT, Philippon MJ, Schenker ML – The hip joint: arthroscopic procedure and postoperative rehabilitation – J Orthop sport Ph Therapy,2006, 36(7), 516-525.
3. Garrison JC, Osler MT, Singleton SB.– Rehabilitation after arthroscopy of an acetabular labral tear – N Am J Sport Phys Therapy, 2007, 2(4), 241-250.
4. Jack RA, Sochacki KR, Hirase T, Vickery J, McCulloch PC, Lintner DM, Harris JD – Performance and return to sport after hip arthroscopic surgery in Major League baseball players – The orthopedic journal of sports medicine – 2019, 7 (2), 1-6.
5. Ukwuani GC, Waterman BR, Nwachukwu BU, Beck EC, Kunze KN, Harris JD, Nho SJ – Return to dance and predictors of outcome after hip arthroscopy for femoroacetabular impingement syndrome – The journal of Arthroscopy and related surgery, 2018, 1-8.
6. Stalzer S, Wahoff M, Scanlan M – Rehabilitation following hip arthroscopy – Clin Sports Med, 2006, 25(2), 337-357.
7. Saavedra M, Moraga R, Diaz P, Camacho D, Mardones R – Comparative analysis of kinesiotherapy rehabilitation after hip arthroscopy, quantified by Harris and Vail hip scores: a retrospective study – Muscles, Ligaments and Tendons Journal – 2016, 6 (3), 420-426.
8. Bennel KL, Spiers L, Takla A, O'Donnell G, Kasza G, Hunter DJ, Hinman RS – Efficacy of adding a physiotherapy rehabilitation programme to arthroscopic management of femoroacetabular impingement syndrome: a randomized controlled trial (FAIR) – BMJ Open – 2017, 7, 1-11.
9. Griffin D, Dickenson EJ, Wall PDH, Achana F, Donovan JL, Griffin J, Hobson R, Hutchinson CE, Jepson M, Parsons NR, Petrou S, Realpe A, Smith J, Foster NE, – Hip arthroscopy vs.best conservative care for the treatment of femeroacetabular impingement syndrome (UK FASHIoN): a multicenter randomized controlled trial – Lancet, 2018, 391, 2225-2235.
10. Heerey J, Risberg MA, Magnus J, Moksnes H, Odegaard T, Crossley K, Kemp JL – Impairment-based rehabilitation following hip arthroscopy: postoperative protocol for the HIP ARThroscopy international randomized trial – Journal of orthopedic & sport physical therapy – 2018 , 48 (4), 336-342.
11. Kuhns BD, Weber AE, Batko B, Nho SJ, Stegemann C – A four-phase physical therapy regimen for returning athletes to sport following hip arthroschopy for femoroacetabular impingement with routine capsular closure – Int J Phys Therapy, 2017, 12(4), 683-696.

PERCORSO RIABILITATIVO
Chirurgia di parete

G. Bisciotti

INTRODUZIONE

Il processo riabilitativo del soggetto sportivo nell'ambito della chirurgia di parete, sia essa effettuata in laparoscopia che in laparotomia, si basa su di un progressivo ravvicinamento al modello prestativo. Pertanto, il ritorno all'attività, in termini prognostici, non può ovviamente prescindere da quest'ultimo. È infatti facilmente intuibile come la prognosi per il ritorno alla pratica sportiva sia ragionevolmente diversa per un podista amatoriale, piuttosto che per un calciatore professionista. Tuttavia, in questo capitolo vorremmo occuparci, ritenendo l'argomento di estremo interesse, di quella che noi consideriamo essere la complicanza maggiormente temibile della riparazione di parete, ossia il nerve *entrapment* iatrogeno ed il suo conseguente approccio clinico-riabilitativo. L'insorgenza di tale quadro può infatti esitare in inguinodinia cronica, con conseguenza devastanti per la qualità di vita del paziente. In tale evenienza, il percorso clinico-riabilitativo deve necessariamente e drasticamente adattarsi alla situazione clinica palesatasi. L'obbligo in tal caso è quello di dovere, ed ovviamente sapere, approntare un *tailored clinical-rehabilitation pathway* che rappresenterà appunto l'argomento che in questo scritto cercheremo di illustrare.

LA DEFINIZIONE DI NERVE ENTRAPMENT

Nell'ambito della *groin pain syndrome* (GPS)[1] il cosiddetto *nerve entrapment* (NE), definito da alcuni autori anche con il termine di *inguinal entrapment neuropathy* o *inguinal neuralgia*, è una condizione derivante da due diversi quadri clinici, il primo rappresentato da una persistente compressione della struttura nervosa (che può talvolta esitare in un danno permanente) ed il secondo costituito da una condizione che vede il nervo intrinsecamente danneggiato in modo temporaneo o permanente, sia in modo parziale che completo [2]. Questo tipo di diagnosi differenziale talvolta è possibile, mentre talaltra si presenta di estrema difficoltà. Il differenziare le due condizioni (i.e.

compressione versus danno) infatti non è sempre agevole dato che queste possono ovviamente coesistere. In entrambi i casi il NE rappresenta una delle fonti principali di inguinodinia cronica. Nella classificazione adottata dalla *Groin Pain Syndrome Italian Consensus Conference on terminology, clinical evaluation and imaging assessment in groin pain in athlete* [1], il NE ricade nella categoria eziologica denominata "cause neurologiche"; tale categoria è a sua volta suddivisa in due sotto-categorie:

i. **Cause neurologiche categoria A**, nella quale si ritrovano tutte i quadri clinici riconducibili ad una situazione di *overloading or overstretching* a carico della struttura nervosa.
ii. **Cause neurologiche categoria B**, nella quale sono raggruppati tutti quadri clinici derivanti da un meccanismo di compressione, di lesione acuta o di danno iatrogeno. Tali situazioni sono in genere dovute ad un contatto diretto della struttura nervosa con le suture, gli *staples* ed i *tacks* che vengono utilizzati nell'ambito della chirurgia di ricostruzione di parete in caso di ernia o di debolezza della parete posteriore del canale inguinale, oppure anche da eventuali situazioni di *folded mesh* (ossia di ripiegamento della *mesh*) o di formazione di meshoma.

Da quanto sopra esposto appare quindi chiaro come il NE rappresenti una condizione prevalentemente associata ad un outcome negativo della chirurgia di parete [3].

ANATOMIA

Nella GPS le strutture nervose principalmente coinvolte in un quadro di NE sono [1]:

Le principali strutture nervose della regione inguinale sono:

i. il n. ileoinguinale;
ii. il n.ileoipogastrico;
iii. il n. genitofemorale;
iv. il n. otturatorio;
v. Il n. femorocutaneo laterale;
vi. il n. femorocutaneo mediale.

La mappa dei territori d'innervazione dei nervi ileoinguinale, ileoipogastrico, genitofemorale, otturatorio e femorocutaneo è illustrata in figura 1, mentre una visione schematica del decorso del nervo pudendo è riportata in figura 2.

DIAGNOSI

Generalmente la condizione di NE si verifica a seguito di erniorrafia (sia che quest'ultima sia effettuata in chirurgia aperta protesica o non protesica, che laparoscopica protesica) e, anche se meno frequentemente, di appendicectomia, isterectomia, taglio cesareo, endometriosi [2]. Raramente, se non nel caso di rara lacerazione dell'aponeurosi del muscolo obliquo esterno o di avulsione completa della muscolatura della loggia adduttoria, si assiste ad un quadro di neuralgia inguinale riconducibile ad un NE insorto spontaneamente [2]. In caso di erniorrafia i nervi statisticamente maggiormente coinvolti sono l'ileoinguinale, l'ileoipogastrico ed il genitofemorale [5,6]. All'esordio il quadro clinico può presentarsi conforme all'esatta distribuzione dell'innervazione di una, o più di una, delle strutture nervose sopra menzionate. Tuttavia, dato il frequente fenomeno di anastomosizzazione e di *overlapping* dei

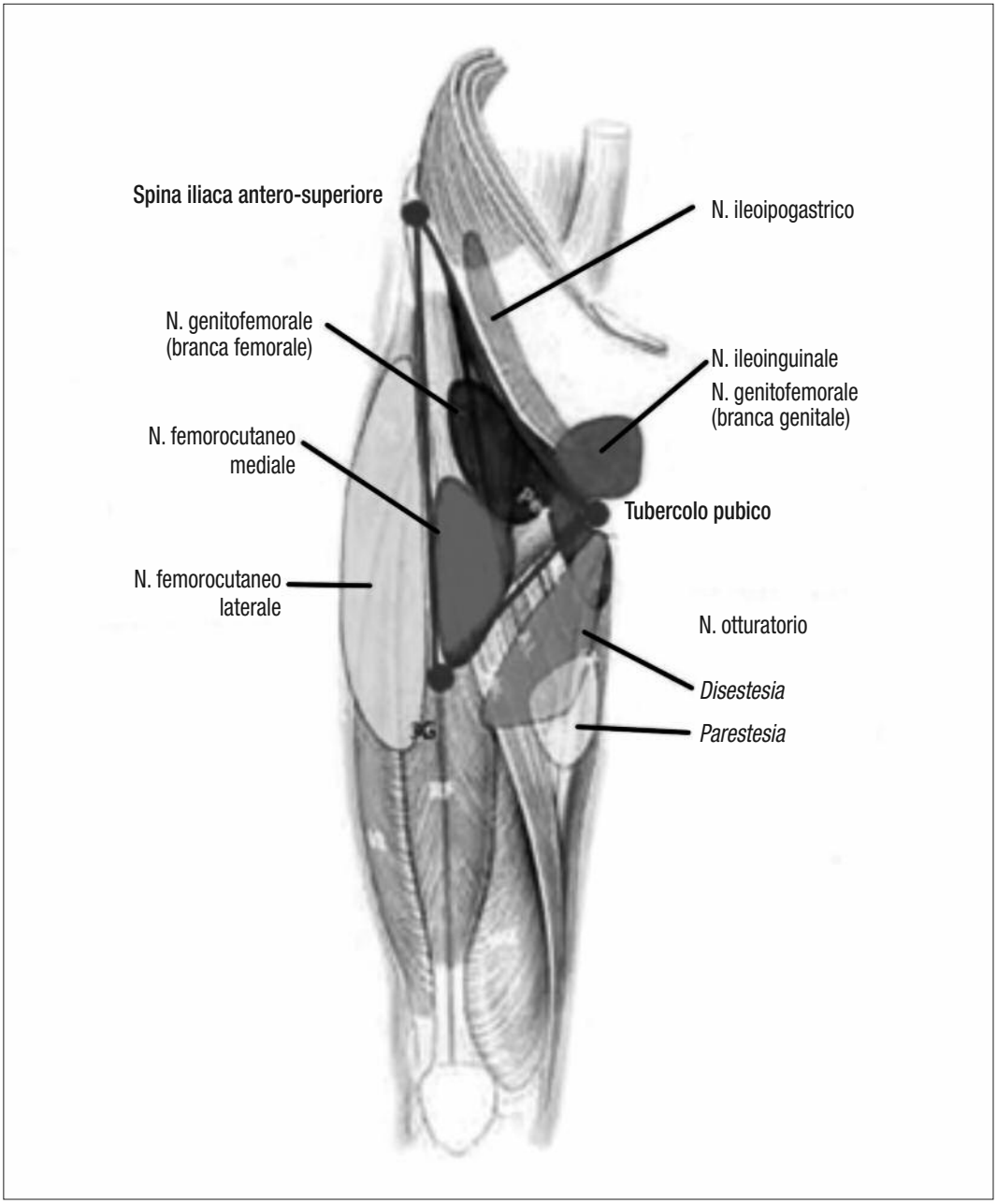

FIG. 1 - *Mappaggio delle zone di innervazione dei i nervi ileoinguinale, ileoipogastrico, genitofemorale, otturatorio, femorocutaneo laterale e femorocutaneo mediale. Da notare che una neuropatia del n. otturatorio generalmente in funzione della zona d'innervazione genere due differenti sintomatologie: disestesia nella zona d'innervazione superiore e parestesia nella zona d'innervazione inferiore. Da: Bisciotti et al [4].*

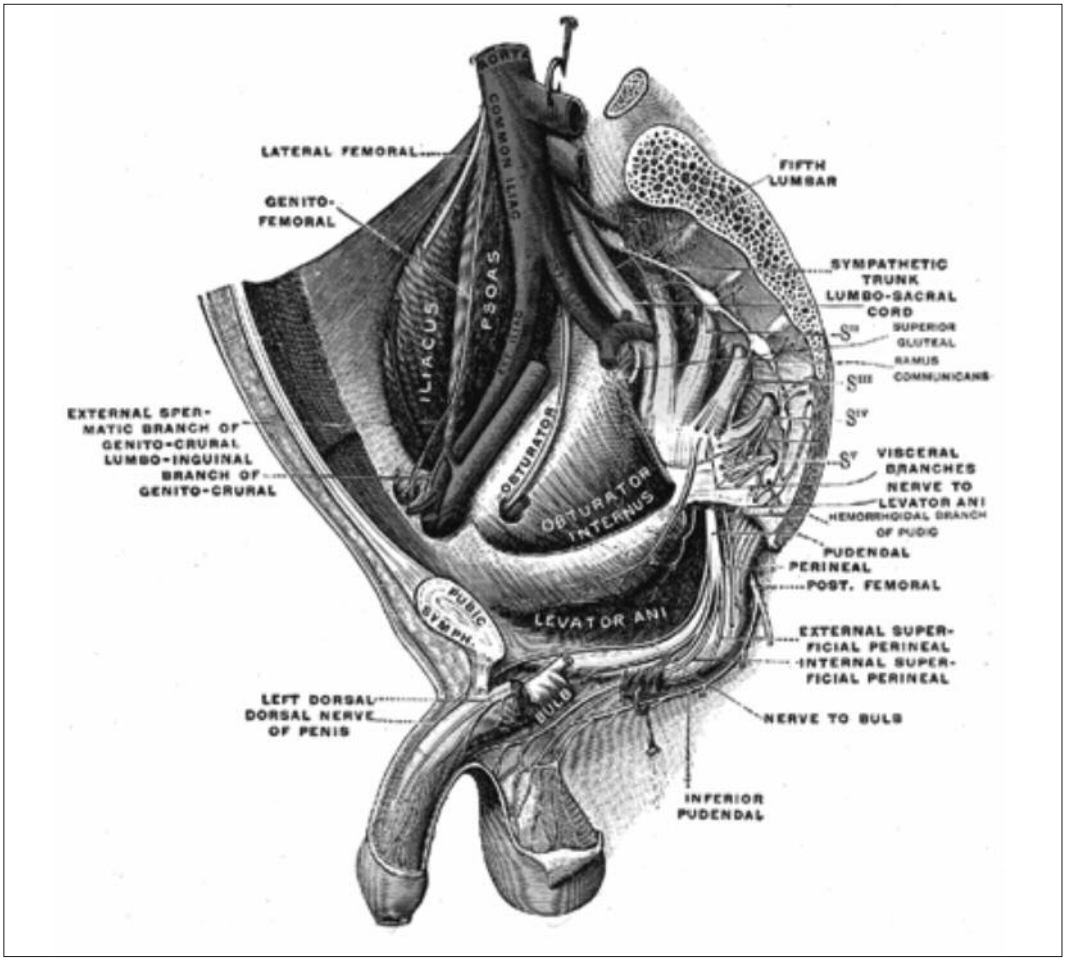

FIG. 2 - *Visione schematica del decorso del nervo pudendo. Da: Henry Vandyke Carter - Henry Gray (1918) Anatomy of the Human Body (See "Libro" section below)Bartleby.com: Gray's Anatomy, Plate 837, Pubblico dominio, https://commons.wikimedia.org/w/index.php?curid=541696.*

nervi considerati, il quadro clinico spesso si complica in termini di esatto mappaggio anatomico delle strutture nervose coinvolte [7-8]. I test clinici che sembrerebbero maggiormente adatti ad identificare i nervi responsabili dell'insorgenza di tale quadro di dolore neuropatico, quali il *Tinel's test* od il *dermatomer map* [9-10], seppur mostrando una buona sensibilità, peccano di scarsa specificità in funzione dell'estrema difficoltà intrinseca del mappaggio del decorso dei nervi coinvolti. Occorre infatti considerare i seguenti punti:

i. Spesso è osservabile una comunicazione periferica tra i nervi ileoinguinale, ileoipogastrico e la branca genitale del nervo genitofemorale, che causa un fenomeno di *overlapping* dell'innervazione sensitiva [11-12].

ii. Oltre a questo fenomeno di comunicazione periferica i territori d'innervazione dei tre nervi si sovrappongono [11,13-14].

iii. A livello spinale il nervo ileoinguinale ed ileoipogastrico presentano spesso (25% dei casi) un tronco comune.

iv. Frequentemente il quadro di dolore neuropatico da NE è causato dal coinvolgimento di più di una struttura nervosa [5].

L'identificazione della/e strutture nervose responsabili dell'insorgenza di dolore neuropatico da NE migliora notevolmente mediante *nerve block*, effettuato con anestetico locale [15]. Occorre segnalare anche il recente utilizzo a fini diagnostici della *MRI neurography*, che si affianca alle più classiche metodiche di indagine rappresentate dalla EMG e dalla US. La *MRI neurography* è una tecnologia *d'imaging* che si basa sul contenuto in acqua delle fibre nervose e che sembrerebbe avere una buona affidabilità nell'ambito della diagnosi del dolore neuropatico [16,17]. Clinicamente il paziente lamenta in genere un dolore severo e di tipo trafittivo a livello del basso addome, dell'area inguinale ed adduttoria, spesso aggravato dal movimento od anche dal semplice cammino. Se il quadro clinico lamentato dal paziente si protrae da tempo, è possibile registrare l'insorgenza di parestesia, disestesia o ipoestesia a livello delle sopracitate zone anatomiche. In casi rari ed estremi si può assistere a quadri di franca allodinia [2].

TRATTAMENTO E CURA

La linea di trattamento di prima scelta è farmacologica e può suddividersi a sua volta in 3 linee di trattamento tra loro gerarchizzabili:

i. La prima linea di trattamento prevede l'utilizzo di farmaci antiinfiammatori non steroidei e/o analgesici [2].

ii. In caso di fallimento della prima linea di trattamento farmacologico, la seconda linea di trattamento [18,19] prevede l'utilizzo di farmaci inibitori della captazione della serotonina e della noradrenalina (SNRI).

iii. In caso di fallimento della seconda linea si ricorre, con la terza linea, a farmaci analgesici derivanti dalla classe degli oppiodi [18,19].

iv. La quarta ed ultima linea di trattamento, da utilizzare in caso di fallimento della terza linea farmacologica, prevede l'utilizzo di farmaci della famiglia degli SSRI (*selective serotonin reuptake inhibitors*) o di derivati della carbossamide [18,19].

Il fallimento di tutte le linee farmacologiche porta al secondo step di trattamento, rappresentato dalla terapia infiltrativa sia periferica che intraforaminale che, in ogni caso, può anche essere inteso come complementare al trattamento farmacologico stesso. In quest' ambito, ripetuti *nerveblock* effettuati con anestetici locali possono talvolta esitare nella risoluzione definitiva dei sintomi [2]. In caso di mancata responsività a questo tipo di trattamento il *nerve block* può essere effettuato con farmaci corticosteroidi [20].

In caso di persistenza del quadro algico, e quindi a fronte del fallimento sia del trattamento farmacologico, che di quello infiltrativo, può trovare applicazione la radiofrequenza pulsata [21-22]. La radiofrequenza pulsata rappresenta una valida, e sicuramente meno drastica, soluzione rispetto alla radiofrequenza classica od all'abla-

zione chimica [22] In caso di dolore refrattario ad ogni tipo di trattamento trova applicazione anche l'impianto di *spinal-peripheral neurostimulation* (SPN), ossia l'impianto di neuro stimolatori spinali [23-24]. Sia la radiofrequenza pulsata, che l'impianto di SPN possono essere considerati come l'ultimo step pre-chirurgico [4].

Il trattamento chirurgico sostanzialmente prevede l'eventuale rimozione della *mesh* dei *tacks* e degli *staples*, contestuale o meno ad intervento di neurectomia [5, 25]. È infine importante sottolineare il fatto che il trattamento del dolore, indipendentemente dal tipo di terapia scelta, si presenta maggiormente difficoltoso tanto più quest'ultimo sia cronicizzato.

DISCUSSIONE

La inguinodinia da NE rappresenta un quadro clinico estremamente severo, che può influire in modo fortemente negativo sulla qualità di vita del paziente [26]. Clinicamente è importante stabilire se la natura del quadro algico lamentato dal paziente sia di natura nocicettiva, oppure neuropatica. Per dolore di tipo nocicettivo s'intende un quadro doloroso causato da un danno in atto di tipo compressivo o costrittivo a carico della struttura nervosa. Rientrano in quest'ambito i danni causati da *meshes*, suture, *staples*, *tacks* direttamente a carico del nervo. Al contrario, il dolore neuropatico risulta da un danno di tipo "intrinseco, permanente ed irreversibile" a carico del nervo stesso. Rifacendoci alla classificazione formulata dalla *Groin Pain Syndrome Italian Consensus Conference on terminology, clinical evaluation and imaging assessment in groin pain in athlete*, le cause neurologiche "categoria A" possono causare l'insorgenza di dolore neuropatico, mentre le cause neurologiche "categoria B" sarebbero fonte di dolore nocicettivo. Il dolore neuropatico spesso si centralizza, auto-mantenendo quindi un circuito nocicettivo di tipo centrale [27]. Il trattamento del dolore nocicettivo e di quello neuropatico differisce drasticamente, infatti spesso il dolore neuropatico risulta difficile da curarsi nel senso stretto del termine ed è sovente solamente "gestibile".

Generalmente il dolore di tipo neuropatico presenta dei sintomi e dei segni clinici ben precisi:

i. Il dolore è generalmente presente 24/h su 24 e non si risolve, al contrario di quello nocicettivo, con il riposo.

ii. Generalmente la sensazione riportata dal paziente è di tipo urente.

iii. Spesso il paziente presenta un franco quadro di allodinia.

Questi segni e sintomi sarebbero la testimonianza di un meccanismo di centralizzazione del dolore [2, 27]. È comunque da sottolineare il fatto che il dolore neuropatico e quello nocicettivo possono spesso coesistere in vari gradi (Fig. 3).

È importante ricordare che le lesioni alle strutture nervose, che possono esitare nella formazione di un neuroma, possono essere di due tipi:

i. In continuità: nelle quali la formazione del neuroma è lungo il decorso del nervo.

ii. Da completa resezione: nelle quali la formazione del neuroma risulta nella parte terminale del nervo reciso.

Le lesioni "in continuità" possono causare dei quadri variabili compresi tra:

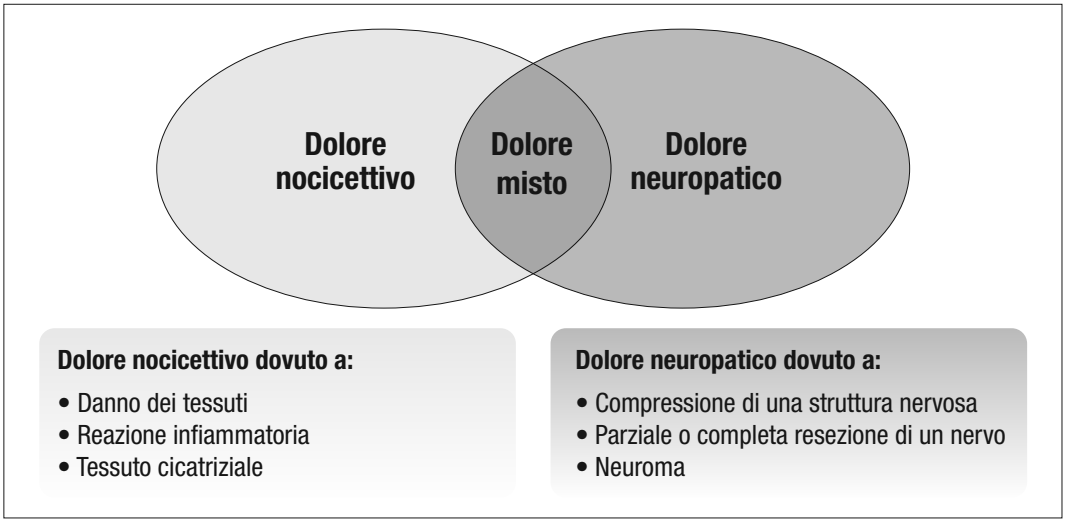

FIG. 3 - *Il dolore nocicettivo e quello neuropatico non sono agevolmente distinguibili sovente anche in virtù di un loro più o meno variabile grado di possibile coesistenza.*

i. Neuroaprassia, nella quale sia l'assone, che la guaina mielinica restano intatti.

ii. Assonotmesi, nei quali vi è un'interruzione dell'assone ma non della guaina mielinica che resta intatta.

iii. Neurotmesi, nella quale sia l'assone che la guaina mielinica risultano interrotti.

I quadri di neuroaprassia sono in genere auto-risolventi nel giro di circa sei mesi e non richiedono pertanto intervento chirurgico. Al contrario, il NE causato da suture, *staples*, *tacks*, *meshes*, così come la formazione di neuroma risultante da un quadro di assonotmesi o neurotmesi necessitano di intervento chirurgico. L'intervento chirurgico consta sostanzialmente della rimozioni dei mezzi causanti NE (*staples*, *tacks*, *mesh*) e da neurectomia. Tuttavia, la rimozione di alcuni tipi di *meshes* (come le *mesh* in polipropilene) si presenta estremamente complessa a causa della loro alta incorporazione con i tessuti del paziente [5, 9]. Oltre a ciò, il riconoscimento all'interno del campo chirurgico delle strutture nervose può essere talvolta molto difficoltoso a causa della possibile presenza di fibrosi da esiti di precedente chirurgia. Al contrario, altri tipi di *meshes* (come ad esempio le *dual meshes*) risultano di più facile rimozione in funzione della loro minor incorporazione tissutale [5, 9]. Occorre comunque ricordare che alcuni autori hanno avanzato l'ipotesi che, perlomeno in alcuni casi, possa essere la *mesh* stessa, seppur ben posizionata, a provocare nel paziente una risposta infiammatoria responsabile dell'insorgenza del quadro doloroso post-chirurgico [6]. In ogni caso, è importante ricordare che la rimozione della *mesh* comporta il rischio di lesione delle strutture anatomiche della regione inguinale ed espone il paziente al rischio di recidiva. Per ciò che riguarda la chirurgia a carico della struttura nervosa, occorre ricordare nuovamente che i nervi maggiormente interessato dal

fenomeno del NE, e dal conseguente quadro di dolore cronico post-chirurgico, sono il n. ileoinguinale, il n. ileoipogastrico ed il n. genitofemorale [5-6, 9]. In quest'ambito, l'efficacia della neurolisi riceve pareri contrastanti [3, 5, 9, 13, 28], mentre viene invece sconsigliata la semplice resezione della struttura nervosa [5, 9, 13, 28-29]. L'indicazione che, ad oggi, trova maggior consenso, anche in funzione del fenomeno di anastomizzazione e di *overlapping* delle strutture nervose considerate precedentemente discusso, è la tripla neurectomia, che presenta una percentuale di *outcome* positivo compresa tra il 75 e l'80% dei casi [5-6, 9, 13, 29-30]. Da un punto di vista chirurgico è inoltre importante ricordare come molti autori raccomandino di effettuare la resezione dei tre nervi (n. ileoinguinale, il n. ileoipogastrico ed il n. genitofemorale) il più prossimalmente e distalmente possibile rispetto alla sede della riparazione e quindi al segmento dei nervi potenzialmente coinvolti, in modo tale da includere sia il segmento nervoso lesionato, che le sue eventuali comunicazioni anatomiche con le altre strutture nervose [6, 9]. Inoltre, è fortemente raccomandato che i due monconi del nervo sezionato siano suturati al neurilemma, allo scopo di evitare la formazione di un neuroma [6, 9]. La neurectomia, sia tripla che selettiva, può essere effettuata sia con tecnica *open*, che per via retro peritoneale con approccio laparoscopico [9], quest'ultima tecnica è particolarmente indicato in caso di precedente riparazione protesica effettuata con tecnica preperitonale Da segnalare altresì la controindicazione assoluta alla neurectomia del n. otturatorio data la preponderanza della sua componente motoria [3]. Infine, è di estrema importanza ricordare che la neurectomia può comportare, come temibile sequela, un severo e permanente aggravamento del quadro algico del paziente unitamente al rischio di compromissione motoria da denervazione muscolare [2].

CONCLUSIONI

L'inguinodinia cronica da NE è un quadro clinico estremamente severo che spesso può ulteriormente complicarsi con l'associazione di gravi stati depressivi, ansietà ed altri importanti disturbi comportamentali. La diagnosi tra dolore neuropatico e nocicettivo è il primo passo per poter sperare di mettere in atto un trattamento il più possibile efficace. È tuttavia importante prendere atto che il dolore neuropatico rappresenta una vera e propria sfida diagnostica e terapeutica che, talvolta, i trattamenti farmacologici e chirurgici non sono in grado risolvere pienamente.

BIBLIOGRAFIA

1. Bisciotti GN, Volpi P, Zini R, et al. Groin Pain Syndrome Italian Consensus Conference on terminology, clinical evaluation and imaging assessment in groin pain in athlete. BMJ Open Sport Exerc Med 2016;2: e000142. doi:10.1136/bmjsem-2016-000142.
2. Barolat G. Nerve entrapment syndromes. In: Groin Pain Syndrome (Zini R, Volpi B and Bisciotti GN editors). Springer International Publishing Switzerland, 2017.
3. Mancini J. Groin Pain Etiology: Athletic pubalgia evaluation and management. In: The SAGES manual of groin pain. (Jacob BP, Chen DC, Ramshaw B, Towfigh S editors). Springer International Publishing Switzerland, (pp 59-73) 2016.

4. Bisciotti GN, Zini R, Volpi P. Groin pain syndrome: un nuovo modo di "leggere" la pubalgia. Correre (edizioni). Milano, 2017.
5. Amid PK. Causes, prevention, and surgical treatment of postherniorrhaphy neuropathic inguinodynia: triple neurectomy with proximal end implantation. Hernia. 2004 Dec;8(4):343-9.
6. Campanelli G, Bertocchi V, Cavalli M, Bombini G, Biondi A, Tentorio T, Sfeclan C, Canziani M. Surgical treatment of chronic pain after inguinal hernia repair. Hernia. 2013 Jun;17(3):347-53.
7. Bower S, Moore BB, et al. Neuralgia after inguinal hernia repair. Am Surg. 1996;62:664–7.
8. Kumar S, Wilson R, et al. Chronic pain after laparoscopic and open mesh repair of groin hernia. Br J Surg. 2002;89:1476–9.
9. Amid PK, Chen DC. Surgical treatment of chronic groin and testicular pain after laparoscopic and open inguinal hernia repair. J Am Coll Surg. 2011;213(4):531–6.
10. Álvarez R. Dermatome mapping: preoperative and postoperative assessment. In: Jacob BP, Chen DC, Ramshaw B, Towfigh S (eds). The SAGES manual of groin pain. Switzerland: Springer International Publishing, 2016. p277-92.
11. Warwik R, Williams P (eds) Gray's Anatomy. WB Saunders Philadelphia PA (pp 1050-1053), 1973.
12. Moosman DA, Oelrich TM. Prevention of accidental trauma to the iloinguinal nerve during inguinal hernoirrhaphy. Am J Surg. 1977 Feb;133(2):146-8.
13. Starling JR, Hams BA . Ilioinguinal, iliohypogastric and genitofemoral neuralgia. In: Bendavid R (ed) Prosthesis and abdominal wall hernia. Rg Landes, Austin, TX; 1994,pp 351–356.
14. Starling JR, Harms BA, Schroeder ME, Eichman PL. Diagnosis and treatment of genitofemoral and ilioinguinal entrapment neuralgia. Surgery. 1987 Oct;102(4):581-6.
15. Parekattil SJ, Gudeloglu A, Brahmbhatt JV, Priola KB, Vieweg J, Allan RW. Trifecta nerve complex—potential anatomic basis for microsurgical denervation of the spermatic cord for chronic orchialgia. J Urol. 2013;190(1):265–70.
16. Aggarwal A, Jana M, Kumar V, Srivastava DN, Garg K. MR neurography in intraosseous median nerve entrapment. World J Radiol. 2017 Oct 28;9(10):400-404.
17. Dessouky R, Xi Y, Zuniga J, Chhabra A. Role of MR Neurography for the Diagnosis of Peripheral Trigeminal Nerve Injuries in Patients with Prior Molar Tooth Extraction. AJNR Am J Neuroradiol. 2017 Nov 16. doi: 10.3174/ajnr.A5438. [Epub ahead of print].
18. Otari K, Shete R, Upasani C. Pharmacotherapy of neuropatic pain. In: Neuropatic pain (Udeaga CC, Editor). Intech Editions. Rijeka, (pp 29-40) 2012.
19. Bjurstrom MF, Nicol AL, Amid PK, Chen DC. Pain control following inguinal herniorrhaphy: current perspectives. J Pain Res. 2014 May 29;7:277-90. doi: 10.2147/JPR.S47005. eCollection 2014.
20. Towfigh S, Anderson S, Walker A. When it is not a Spigelian hernia: abdominal cutaneous nerve entrapment syndrome. Am Surg. 2013 Oct;79(10):1111-4.
21. Werner MU, Bischoff JM, Rathmell JP, Kehlet H. Pulsed radiofrequency in the treatment of persistent pain after inguinal herniotomy: a systematic review. Reg Anesth Pain Med. 2012 May-Jun;37(3):340-3.
22. Makharita MY, Amr YM. Pulsed radiofrequency for chronic inguinal neuralgia. Pain Physician. 2015 Mar-Apr; 18(2):E147-55.
23. Lepski G, Vahedi P, et al. Combined spinal cord and peripheral nerve field stimulation for persistent post-herniorrhaphy pain. Neuromodulation. 2013;16:84–9.
24. Mironer Y, Monroe TR. for bilateral postherniorrhaphy pain: a case report. Neuromodulation. 2013;16:603–6.
25. Öberg S, Andresen K, Rosenberg J. How to Surgically Remove the Permanent Mesh Ring after the Onstep Procedure for Alleviation of Chronic Pain following Inguinal Hernia Repair. Case Rep Surg. 2016;2016:5209095.
26. Courtney CA, Duffy K, Serpell MG et al Outcome of patients with severe chronic pain following repair of groin hernia. Br J Surg. 2002: 89:1310–1314.
27. Kehlet H, Jensen TS, Woolf CJ. Persistent postsurgical pain: risk factors and prevention. Lancet. 2006 May 13;367 (9522):1618-25.
28. Bradshaw C, McCrory P, Bell S, Brukner P. Obturator nerve entrapment: a cause of groin pain in athletes. Am J Sports Med. 1997;25(3):402–8.
29. Loos MJ, Scheltinga MR, et al. Tailored neurectomy for treatment of postherniorrhaphy inguinal neuralgia. Surgery. 2010;147(2):275–81.
30. Zacest AC, Magill ST, et al. Long-term outcome following ilioinguinal neurectomy for chronic pain. J Neurosurg. 2010;112(4):784–9.

Società Italiana di Artroscopia

FACULTY SPORTS MEDICINE

LEADER FACULTY
Agostino Tucciarone
Alessandro Corsini

FACULTY
Pierfrancesco Bettinsoli
Piero Benelli
Marco Bigoni
Giorgio Bove
Rosario D'Onofrio
Francesco Di Pietto
Cristiano Eirale
Michele Lauria
Nicola Maffiuletti
Francesca Netti
Francesco Oliva
Andrea Panzeri
Massimo Petrera
Gabriele Thiebat

IL RITORNO ALLO SPORT (RTS) DOPO CHIRURGIA PRIMARIA DI LCA. UN SONDAGGIO TRA GLI ESPERTI NELLA SOCIETÀ ITALIANA DI ARTROSCOPIA

INTRODUZIONE

La lesione del legamento crociato anteriore (LCA) è un infortunio comune nell'ambito della traumatologia sportiva, in particolare negli sport da contatto, che richiedano balzi, cambi di direzione e brusche frenate; si stima infatti che negli Stati Uniti si ricorra a circa 200.000 interventi/anno solo per questa patologia[1].

Una percentuale di pazienti compresa tra il 44 e l'85% ritorna a un livello sportivo competitivo entro l'anno dopo l'intervento, ma solo il 33% è in grado di raggiungere il livello pre-intervento [2–4].

Tra coloro che ritornano ad una piena attività sportiva, il tasso di recidiva su ricostruzione primaria è collocato in una forbice tra l'8 e il 25% [5–9].

Nonostante circa il 90% dei pazienti mostri al *follow-up* finale post-chirurgico *outcomes* artrometrici normali [10] (≤5 mm) e l'85% raggiunga valori ai *Patient Reported Outcome Measures* (PROMS) specifici nella norma, il deficit neuro-muscolare a seguito di questo tipo di intervento sembra persistere sino a 2 anni dopo la chirurgia [11,12].

Gli atleti sono tuttavia spesso reintrodotti alla piena attività sportiva entro i 6 - 12 mesi.

Di fronte a tale dicotomia e all'elevato *rateo* di recidive [2], il tema del ritorno allo sport (RTS) è diventato negli ultimi anni estremamente popolare sia nella letteratura specializzata che sui campi di gioco. Tuttavia, pur essendo state pubblicate *Consensus* sul tema del RTS [13], non vi sono al momento in letteratura linee guida universalmente riconosciute rispetto al RTS dopo ricostruzione di LCA che abbiano evidenziato un chiaro vantaggio in termini di riduzione del rischio di recidiva, di mitigazione delle sequele a lungo termine e di garanzia di ritorno al livello sportivo precedente [14].

Numerose *reviews* [10,15,16] hanno analizzato criteri clinici, test di laboratorio o funzionali e test di campo, ma ad oggi il tempo trascorso dall'intervento rimane comunque il parametro che in ambito clinico viene più comunemente utilizzato [1,17]; solo il 15% degli studi utilizza altri criteri soggettivi e similmente solo il 13% si avvale di criteri oggettivi [17].

Alcuni autori [18] hanno proposto un *return to sport*

score che includa una valutazione clinica e funzionale che possa essere validata con lo scopo di guidare il clinico nel giudicare l'appropriatezza del paziente al ritorno sicuro allo sport.
Lo scopo di questo studio è stato quello di cercare di inquadrare lo stato dell'arte all'interno della Società Italiana di Artroscopia (SIA) rispetto al tema del RTS dopo chirurgia primaria di LCA. A questo scopo è stato somministrato un sondaggio *online* agli iscritti.

METODI

Un team di 4 medici, 3 specialisti in ortopedia e 1 specialista in medicina dello sport, esperti in patologia del ginocchio nell'atleta, ha collaborato nello sviluppo di un sondaggio online inerente il RTS dopo chirurgia primaria di legamento crociato anteriore. Il sondaggio è stato caricato su una piattaforma appositamente concepita (www.survio.com) e pubblicato su di un sito dedicato (www.myreturntoplay.com). Dopo le iniziali revisioni, il sondaggio è stato inizialmente valutato all'interno della *Faculty Sport Medicine* della SIA, composta da medici con particolare interesse verso la patologia dello sportivo. Una volta approvato, tra Ottobre 2018 e Giugno 2019, è stato successivamente divulgato tramite newsletter e SMS ai soci della SIA, prevalentemente medici, in particolare esperti ortopedici artroscopisti. L'invito alla partecipazione era composto da una breve descrizione dello studio, dalle modalità di compilazione e da un link con accesso diretto al sito su cui è ospitato il sondaggio. Nessun informazione personale è stata acquisita e pertanto la partecipazione è stata del tutto anonima. È stata utilizzata la *Checklist for Reporting Results of Internet E-Surveys* (CHERRIES) [19] per garantire sia la qualità del questionario che le modalità di acquisizione delle risposte. Il sondaggio è stato strutturato con 29 domande: 28 a risposta chiusa ed 1 a risposta aperta. Il tempo medio di compilazione è stato stimato in 5-7 minuti. Le risposte sono stati analizzate con il programma Excel (Microsoft, USA).
Si è considerato, come paziente ideale a cui far riferimento per le risposte, un atleta maschio, scheletricamente maturo, di età > 18 anni, senza distinzione di livello o di attività sportiva praticata, sottoposto a ricostruzione primaria di LCA.
Si è inteso come RTS "il momento in cui il giocatore riceve il parere positivo per il RTS basato su criteri medici, risultando mentalmente pronto alla partecipazione alla competizione e/o ad allenamenti completi" secondo la definizione proposta da Van der Horst [20].

RISULTATI

Il questionario ha coinvolto 37 soci SIA: tutti hanno completato integralmente il questionario.
La popolazione di partecipanti era composta da 30 Ortopedici, 4 Medici dello Sport e 3 Fisiatri, provenienti da diverse regioni Italiane, ma prevalentemente da Lombardia (29,7%), Piemonte (10,8%) e Puglia (10,8%).
Il 70,2 % ha dichiarato di possedere la specialità da più di 10 anni mentre il 27% da oltre 20 anni. L'esperienza dei partecipanti è stata verificata anche in correlazione al numero di pazienti operati di ricostruzione primaria di LCA seguiti integralmente dall'intervento fino al RTS, in media, nell'arco di un anno, considerando gli ultimi 5 anni

di attività. Il 21,9% ha risposto di seguire annualmente un numero compreso tra 0-9 pazienti, il 37,5% 10-49 pazienti, il 18,8% 50-99 pazienti e il 21,9% oltre 100 pazienti.

TECNICA CHIRURGICA

La maggior parte dei chirurghi riferisce di eseguire come primo impianto il prelievo dei semitendini (65,8%). La seconda scelta in ordine di preferenze è risultata il tendine rotuleo (25%). Solo una modesta percentuale ha dichiarato di ricorrere ad *allograft* (6,5%) o ad artificiale (2,8%).

L'associazione con una ricostruzione di legamento anterolaterale non viene effettuata dal 54,1% dei chirurghi. Il 40,5% dichiara di eseguirla nel 10-30% dei pazienti, il 5,4% dei chirurghi in oltre il 40% dei pazienti. Nel caso di utilizzo di prelievo rotuleo il 18,3% dichiara di concedere il RTS a 5 mesi, il 51,3% a 6 mesi e il 16,2% oltre i 7 mesi. Il 13,5% riferisce di non avere esperienza con tale *graft*. Nel caso di utilizzo dei semitendini il 2,7% concede il RTS a 4 mesi, l'8,1% a 5 mesi, il 48,6% a 6 mesi e il 40,5% oltre il 7° mese. Tutti gli intervistati hanno dichiarato di avere esperienza con questo innesto. Se invece il *graft* utilizzato è l'*allograft* il 5,4% ha dichiarato un RTS a 4 mesi, il 5,4% a 5 mesi, il 10,8% a 6 mesi e il 51,3% oltre i 7 mesi. il 27% ha dichiarato di non avere esperienza con *allograft*. In ultimo, nel caso di innesto con legamento artificiale in 1 caso (1,4%) è stato dichiarato un RTS a 3 mesi, nel 2,7% dei casi a 4, e similmente a 5 mesi, nel 5,4% a 6 mesi, nel 1,4% a 7 mesi. I restanti intervistati (72,9%) ha dichiarato di non utilizzare questo innesto (Fig. 1).

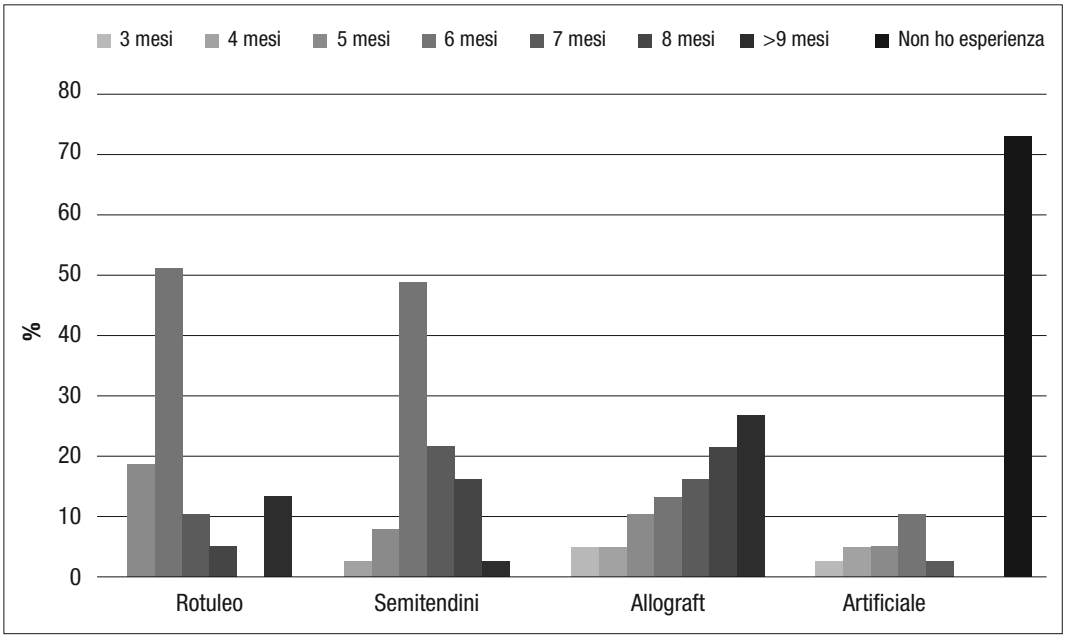

FIG. 1 - *Mese di RTS in funzione del Graft scelto.*

FISIOTERAPIA

Il mese in cui la maggior parte dei medici (45,9%) inserisce gli esercizi a catena cinetica aperta è il 3°, seguito dal 4° per il 27% e dal 2° per il 18,9%. L'8,1% lascia autonomia al terapista nella scelta del momento adatto. La corsa viene inserita prevalentemente al 3° mese (45,9%). Il 24,3% la inserisce al 2° mese, il 21,6% al 4° mese e l'8,1% al 5° mese.

IL GIUDIZIO PER IL RITORNO ALLO SPORT

Il 91,9% degli intervistati ha risposto di avvalersi di criteri clinici nel giudizio di idoneità al RTS. Il 62,2% ricorre a test da campo, il 56,8% ha dichiarato di utilizzare test di laboratorio (es. test isocinetico, pedane di forza, etc..) e il 37,8% inserisce nella propria pratica clinica valutazioni radiologiche. Nell'ambito di un giudizio completo sul RTS i medici hanno distribuito una rilevanza del 51,7% ai criteri clinici, 20,6% ai criteri di campo, 14,6% alle valutazioni di laboratorio e un 13,2 % agli esami radiologici.

Le figure coinvolte nel giudizio sono state l'ortopedico (86,5%), il fisioterapista (78,4%), il preparatore atletico (67,6%), il medico dello sport (40,5%), il fisiatra (32,4%) e lo psicologo (5,4%). La rilevanza maggiore nel giudizio è stata attribuita all'ortopedico, seguita dal fisioterapista e dal preparatore atletico (Fig. 2).

I CRITERI RADIOLOGICI

L'esame radiologico prevalentemente utilizzato nel periodo post-chirurgico è stata la risonanza magnetica (RM) nell'86,5% delle risposte. L'8,1% utilizza la radiografia (RX) e il 5,4% la Tac (TC).

Il 5,4% lo propone nei primi 3 mesi, 16,2% al 4 mese, il 24,3% tra il 5°-6° mese, il 18,9% dopo il 7 mese. Il 40,5% dichiara di non eseguire un esame RM nel corso del post operatorio.

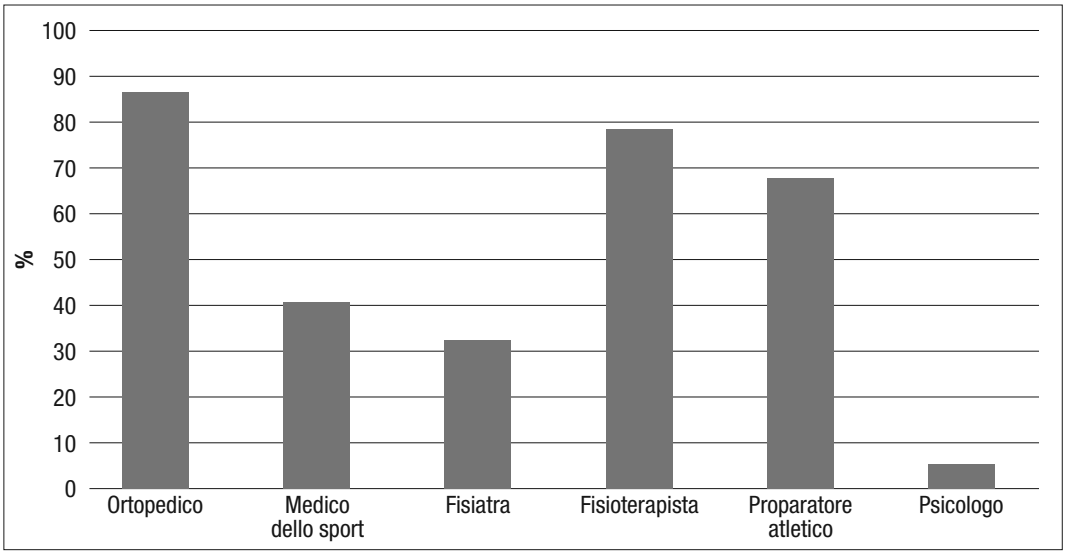

FIG. 2 - *Percentuale di coinvolgimento nel giudizio di RTS delle figure professionali.*

CRITERI CLINICI, DI LABORATORIO E DI CAMPO

Il criterio maggiormente considerato nell'ambio della valutazione clinica del paziente è risultato il *Jerk Test* (48,6%), seguito dal *Lachmann Test* (29,7%), dal Cassetto Anteriore (13,5%) e, in ultimo, dalle misure artrometriche, svolte dall'8,1% dei medici intervistati.

Il parametro maggiormente rilevante nella valutazione al RTS è stata considerata la stabilità dinamica dell'articolazione (94,6%) seguita dalla forza muscolare (78,4%) e dalla percezione soggettiva dell'atleta (78,4%). Altri parametri sono stati la coordinazione (64,9%), la simmetria nella forza muscolare dei due arti (LSI) (48,6%), gli aspetti psicologici (45,9%), l'agilità (40,5%) e la fitness (35,1%), quest'ultima intesa in termini di peso e composizione corporea. Nell'ambito di un giudizio i medici hanno suddiviso la rilevanza di ciascun parametro come si evince in figura 3.

Per quanto riguarda i test di campo e laboratorio il test maggiormente utilizzato è l'*Hop test*, proposto dal 78,3% dei medici, seguito dal Test Isocientico (62,1%), dai test di equilibrio con pedane stabilometriche (54%), dai test di frenata tipo *Braking test* (51,3%), dai test di balzo bipodalico come il *Landing Error Scoring System* (L.E.S.S. test) (45,9%), dalle valutazioni metaboliche – test di soglia – (27%), dalle rilevazioni dinamometriche isometriche (21,6%) e mediante piattaforme di forza (10,8%). In ultimo sono risultati i test biomeccanici e di analisi del movimento (18,9%) e i test di corsa – Illinois o T test – (18,9%). Il 40,5% dichiara di ricorrere a questionari PROMs (es. *Lysholm Knee Score*, IKDC, KOOS) e il 21,6% di avvalersi di questionari psicologici tipo l'*Anterior Cruciate Ligament - Return to Sport After Injury* (ACL-RSI) (21,6%).

Le valutazioni meno conosciute sono risultate i test

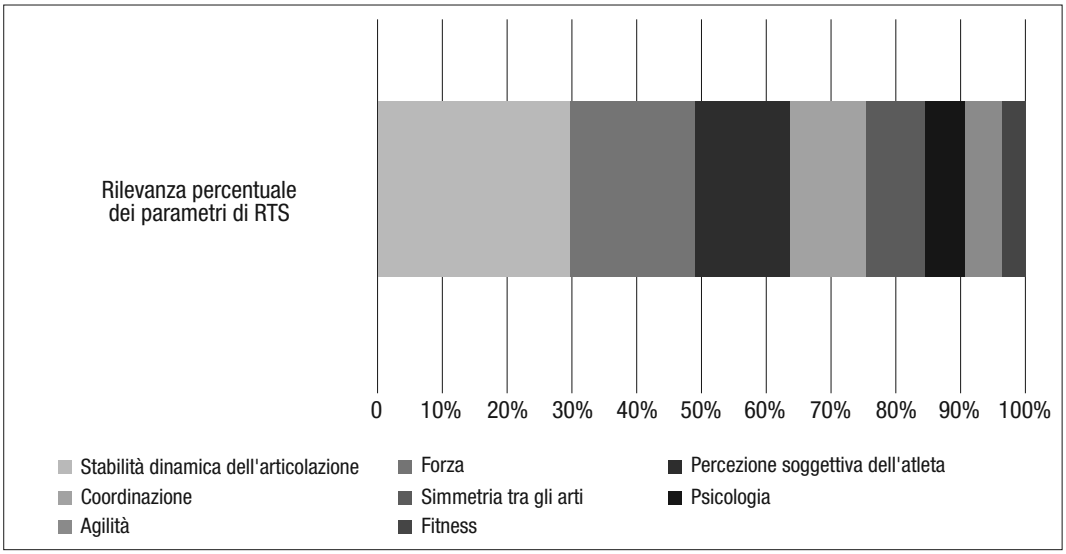

FIG. 3 - *Rilevanza percentuale dei parametri di giudizio per il RTS.*

di corsa (27%) e le dinamometrie, sia manuali (18,9%) sia mediante piattaforme di forza (21,6%) (Fig. 4). Nell'ambito del test isocinetico i parametri presi prevalentemente in considerazione sono stati la simmetria arto sano/arto operato (51,4%) e il rapporto flessori/estensori (51,4%). Il 29,7% valuta anche il *Time to Peak Torque/Rate of Force development* e il 24,3% i valori assoluti di forza. Il 16,2% ricorre ad un professionista esterno per la valutazione, mentre il 21,6% non si avvale di questo test.

OUTCOMES

I medici intervistati ritengono nel 43,2% dei casi che il recupero del livello sportivo precedente possa avvenire non prima degli 11-12 mesi post chirurgia. Il 35,1% si attende un recupero delle prestazioni sportive tra i 7 e i 10 mesi, il 13,4% entro i 6 mesi. Il 5,4% considera necessario attendere sino a 2 anni mentre il 2,7 % ritiene invece che tale recupero possa non avvenire mai.

Il 10,8% ritiene che gli atleti abbiano meno del 50% di possibilità di tornare al livello sportivo precedente, l'89,1% invece che vi sia una possibilità di tornare superiore al 70%. Nessun medico ritiene vi possa essere la certezza (ossia il 100% di possibilità) di tornare al livello sportivo precedente. Il 91,9% ritiene necessario informare il paziente di queste eventualità, ma solo il 70,3% lo fa in modo sistematico.

Le recidive vengono imputate prevalentemente ad un RTS precoce (56,8%). In seconda battuta ne sono stati imputati l'errore tecnico del chirurgo (35,1%) ed eventuali fattori biologici dell'atleta (8,1%). Nessun intervistato ha attribuito responsabilità ad una riabilitazione errata.

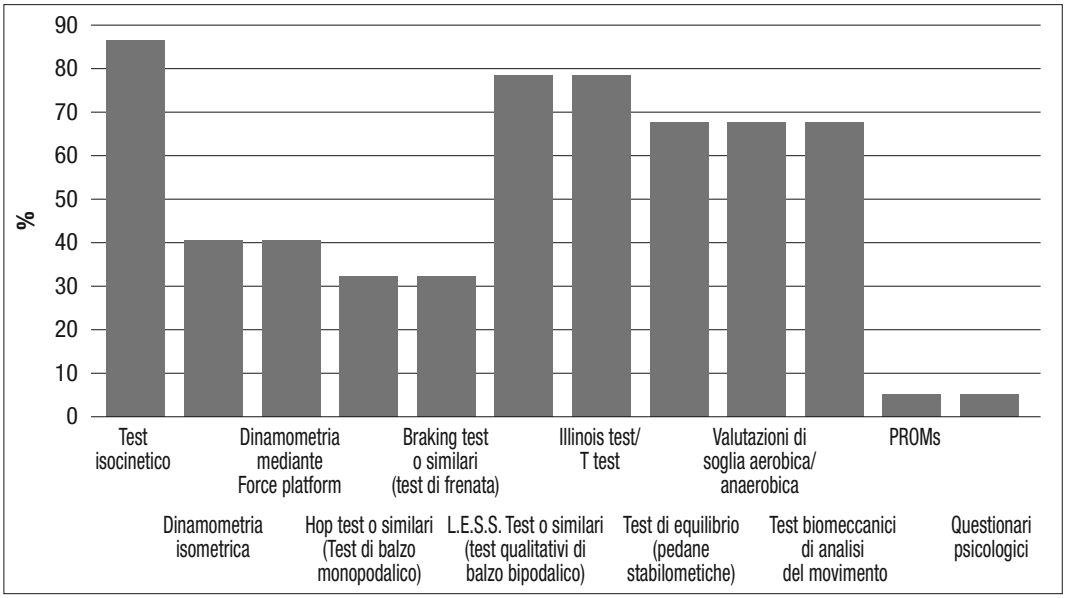

FIG. 4 - *Frequenza di utilizzo dei principali criteri di test di campo, di laboratorio e PROMs.*

POPOLAZIONE

Il 51,4% degli intervistati giudica che le considerazioni espresse possano essere applicate anche nel sesso femminile.

Il 64,9% reputa che sia necessario adottare specifiche attenzioni nella valutazione del RTS dell'adolescente.

In ultimo, 67,6% crede che le considerazioni vadano adattate al caso specifico quando si considerino atleti che svolgono sport di pivoting rispetto agli sport non dediti ad attività di *pivoting*.

DISCUSSIONE

I risultati del sondaggio forniscono una descrizione dettagliata ed un quadro piuttosto eterogeneo dell'attuale prassi di gestione, da parte di medici esperti, del paziente maschio, maggiorenne, sportivo, operato di ricostruzione primaria di LCA.

Nel sondaggio, gli specialisti riferiscono una preferenza di scelta nei confronti del prelievo dei semitendini verso cui manifestano maggior confidenza. Il dato è in linea con questionari simili proposti da altri autori a popolazioni di chirurghi esperti [18] nonchè con i dati epidemiologici riferiti dai registri nazionali [21,22]. L'utilizzo del tendine rotuleo risulta essere la seconda scelta, nonostante il fatto che in letteratura alcuni autori suggeriscano che quest'ultima possa rappresentare la miglior scelta nell'atleta soprattutto in funzione di una più rapida integrazione [23], di una maggior propensione a recuperare il livello sportivo preinfortunio [24], di una minor debolezza della muscolatura flessoria di ginocchio [25] e di un minor rischio di recidiva [22,26,27]. Probabilmente l'orientamento verso i semitendini può essere al contrario giustificato da una minor morbidità del sito di prelievo, un minor dolore anteriore [28], un più rapido recupero della forza estensoria [29,30] e una minor incidenza di artrosi a medio e lungo termine [31,32]. L'utilizzo di *allograft* in chirurgia primaria viene, al contrario, valutato come limitato, probabilmente a causa delle difficoltà nel reperimento dell'*allograft* stesso e dell'alto rischio di recidiva [33]. Infine solo l'2,8% degli intervistati ha riferito di utilizzare legamenti artificiali, probabilmente in relazione ai dati di letteratura che dimostrano un alto tasso di fallimento [34,35] e numerosi casi di sinoviti [36]. È interessante invece evidenziare come circa la metà dei partecipanti prenda in considerazione l'applicazione di una tecnica ancora abbastanza nuova nella chirurgia di ginocchio, ossia la ricostruzione del legamento antero-laterale [37] (ALL). Questo gesto chirurgico potrebbe rappresentare la risposta in forma preventiva e correttiva nei confronti dell'instabilità rotazionale residua, imputabile come un'importante concausa delle recidive. Ad oggi pochi studi hanno valutato, su un'adeguata popolazione e con un *follow-up* abbastanza esteso, la combinazione di una ricostruzione LCA associata ad un ALL: Sonnery-Cottet *et al.* [38] hanno svolto un studio prospettico con due anni di *follow up* (senza gruppo di controllo) su 83 pazienti, senza riportare complicanze operatorie e annoverando una sola recidiva. Rosenstiel *et al.* [39] hanno recentemente pubblicato uno studio su 70 casi di atleti professionisti con un *follow-up* minimo di 2 anni, riportando ottimi *outcomes* in termini di tasso di recidiva, ritorno allo sport e stabilità. Resta chiaramente da verificare se tali *outcomes* possano essere confermati con *follow-up* maggiori.

Riguardo ai tempi di RTS gli intervistati riportano mediamente tempi vicini ai 6 mesi sia in caso di utilizzo di prelievo dei semitendini che di tendine rotuleo, in linea con i dati riportati da Barber-Westin *et al.* [1]. Si rileva tuttavia come il 40,5% degli ortopedici che utilizzano i semitendini, rispetto al 16,2% di coloro che scelgono il tendine rotuleo, propenda verso un'attesa superiore al 6 mese per ciò che riguarda il RTS, assumendo pertanto con questo tipo di *graft* un atteggiamento improntato sulla prudenza. Un comportamento simile si palesa anche nel caso in cui la scelta verta per l'*allograft*. Per quanto concerne l'artificiale si rileva una maggior eterogeneicità nel RTS, confermando probabilmente la poca confidenza con questo tipo di innesto. Il 72,9% dei medici, infatti, dichiara di non utilizzarlo.

Per quanto riguarda la fisioterapia post-chirurgica si è inteso indagare in che modo vengano fornite indicazioni rispetto a due "chiavi di volta" del percorso riabilitativo: l'inserimento degli esercizi a catena cinetica aperta (OKC) e l'inizio della corsa. I dati presenti ad oggi in letteratura suggeriscono l'utilità sia degli esercizi OKC che di quelli a catena cinetica chiusa (CKC). Tuttavia gli esercizi CKC hanno acquisito in passato popolarità poiché molti clinici li hanno ritenuti maggiormente efficaci, funzionali e sicuri [40]. Inoltre, questa tipologia di esercizi è sembrata stimolare maggiormente l'innesto ed essere meno dannosa a livello dell'articolazione patello-femorale [41]. Per tale motivo, nei programmi riabilitativi di LCA, l'inserimento degli esercizi OKC è stato spesso ritardato rispetto agli CKC. Tuttavia, alcuni studi recenti hanno riabilitato l'esercizio terapeutico svolto con OKC [42,43], concordando di introdurlo, pur con una certa prudenza, prima delle 12 settimane, in particolare se associato all'utilizzo di prelievo con semitendini. In un recente articolo [14] basato su una *systematic review* e una *consensus* multidisciplinare si conclude infatti che entrambe le forme di allenamento possono essere utilizzate. Gli esercizi di CKC possono essere introdotti a partire dalla 2° settimana post operatoria; l'introduzione dell'OKC va invece effettuata in funzione del *graft*: nel caso di ricostruzione con tendine rotuleo l'OKC può essere iniziata a partire dalla 4° settimana con ROM limitato a 90°-45° (anche con associazione di un sovraccarico, come ad esempio l'esercizio di *leg-press*); nel caso di ricostruzione con semitendini l'OKC può iniziare a partire dalla 4° settimana nello stesso ROM ma in assenza di sovraccarico al fine di evitare uno stress eccessivo a carico del neolegamento. Il Rom completo potrà essere raggiunto all'8° settimana in entrambi i *grafts*.

Nel nostro sondaggio i risultati sono in linea con questi dati: il 72,9% infatti inserisce gli OKC dopo il 3° mese, mentre solo il 18,9% anticipa al 2°. Una parte dei partecipanti affida la scelta al terapista, non ritenendosi sufficientemente informato.

Per quanto riguarda la corsa una recente *review* [44] di 201 articoli ha evidenziato come dal 1980 ad oggi il tempo postchirurgico di ritorno alla corsa sia progressivamente diminuito: ad oggi la maggior parte degli studi propone un inserimento di questo mezzo di allenamento mediamente alla 12° settimana.

Tale inserimento precoce della corsa nel programma riabilitativo viene giustificato da una progressiva tendenza verso una riabilitazione mag-

giormente aggressiva e più incentrata sul recupero funzionale: il paziente è pertanto in grado di raggiungere con più rapidità alcuni obiettivi postoperatori sui quali la letteratura si basa per la concessione della corsa, tra cui un dolore su una scala VAS >2 [45], un ROM pari al 95% con estensione completa [46], assenza di versamento [47], un LSI in isometria >70% [48] ed una normale cinematica del cammino [49]. Tuttavia, nonostante la nostra conoscenza sui tempi di maturazione dell'innesto sia limitata [50], è evidente come, nel periodo compreso tra l'8° e la 16° settimana, il *graft* vada incontro a sostanziali modificazioni che rendono tale finestra biologica un momento riabilitativo estremamente delicato. Questo giustifica come, seppur il 45,9% dei clinici proponga il ritorno alla corsa al 3° mese, esista comunque una discreta percentuale di quest'ultimi che lo proponga al 2° (24,3%) e al 4° mese (21,6%).

Nell'ambito del giudizio finale inerente il RTS i criteri maggiormente utilizzati sono risultati quelli clinici, a cui gli specialisti intervistati hanno attribuito una rilevanza decisamente maggiore (51,7%) rispetto ai criteri di campo (20,6%), di laboratorio (14,6%) e agli esami radiologici (13,2%). Tuttavia, pur con una rilevanza inferiore, i criteri di campo sono utilizzati da 62,2% degli intervistati, i criteri di laboratorio dal 56,8% e la valutazione radiologica dal 37,8%.

Questo dato è parzialmente in controtendenza rispetto alla letteratura; in una recente *systematic review* [1] infatti è emerso come solo il 13% di 264 articoli includano qualche forma di criterio oggettivo per il RTS.

L'ortopedico resta ampiamente la figura individuata dai colleghi come più indicata alla valutazione finale del RTS. Se si considera che l'81% dei partecipanti al questionario sono specialisti in ortopedia, questo dato è in linea con dati precedenti [51] in cui si evince come ciascuna figura implicata nel RTS identifichi la propria categoria come la più adatta nell'esprimere un giudizio. È interessante notare come figure mediche che si ritrovano spesso al fianco dell'atleta nella parte finale del percorso riabilitativo, come il medico dello sport e il fisiatra, siano meno considerate rispetto a fisioterapisti e preparatori atletici. È ipotizzabile che tale dato sia correlato con il numero limitato di specialisti di queste discipline mediche che si occupino in modo particolare di questa problematica, nonché alla scarsa collaborazione esistente con i colleghi ortopedici.

Nell'abito delle valutazioni radiologiche, la più utilizzata dagli intervistati è risultata ampiamente la RM (86,5%) a discapito di RX (8,1%) e della TC (5,4%). Il 59,5% ha dichiarato di usarla in modo sistematico durante il percorso riabilitativo. Quest'ultimo dato è abbastanza controtendenza rispetto a quanto emerso in un precedente studio [18] svoltosi nell'ambito di chirurghi esperti appartenenti alla *German Arthroscopy Association* (AGA) dove la RM è risultata rappresentare un criterio per il RTS solo nel 4% degli intervistati.

Diversa letteratura [52,53] si è concentrata sull'utilità della RM nella valutazione della maturazione del *graft*, nella valutazione del suo posizionamento e nella stima di possibili complicanze o *reinjury*. Dal momento che ciascuno di questi aspetti può essere valutato in differenti momenti post intervento, risulta naturale che vi sia una certa discrepanza

nelle risposte inerenti il mese di esecuzione dell'esame radiologico: la maggior parte dei medici coinvolti (24,3%) ha dichiarato di proporlo al 5-6 mese, ma altri al 3° (5,4%) od addirittura oltre il 7° mese (18,9%). L'utilizzo di Rx o TC alle quali fanno riferimento alcuni dei partecipanti è probabilmente correlato alla valutazione dei tunnel, ambito nel quale queste metodiche sembrano maggiormente adatte rispetto alla RM [54]. Il test clinico prevalentemente utilizzato è risultato essere il *Jerk Test-Pivot Shift* (48,6%). La sua popolarità ha superato altri test come il *Lachmann test* (29,7%) e il Cassetto Anteriore (13,5%). Il dato è in controtendenza rispetto a quanto emerso nel già ciato studio di Petersen [18], in cui i colleghi della AGA hanno preferito il *Lachmann* rispetto al *Jerk test*. Tuttavia a nostro parere sembra giustificabile l'indirizzo intrapreso dai medici italiani: infatti, se è vero che la componente rotazionale può contribuire al rischio di recidiva, il test più indicato per la sua valutazione risulta essere il *Jerk test-Pivot shift* [55]. Solo l'8,1% dichiara di utilizzare valutazioni artrometriche: tale bassa percentuale potrebbe essere dovuta perlopiù alla difficoltà nel reperimento dei mezzi piuttosto che ad una scarsa fiducia nella capacità valutativa.

Quasi l'unanimità (94,6%) dei partecipanti ha individuato nella stabilità dinamica dell'articolazione il parametro di maggior rilevanza, ritenendo che questa concorra per il 29,5% al risultato ottimale del percorso riabilitativo. Il secondo parametro più rilevante è stata considerata la forza muscolare, parametro che concorre per il 19,7% al giudizio finale. È interessante notare come gli intervistati abbiano dato notevole rilevanza anche alla percezione soggettiva dell'atleta, che, al contrario, si è dimostrata un parametro di importanza limitata nel questionario AGA [18].

Tali priorità si sono rispecchiate nella scelta dei test utilizzati; infatti il test a cui si è fatto maggiormente ricorso è stato l'*Hop test* (78,3%), una batteria di balzi monopodalici in grado di valutare eventuali asimmetrie di forza [56] e deficit funzionali [57,58] dell'arto operato rispetto al controlaterale sano. La seconda scelta è rappresentata dal test isocinetico (62,1%), il quale, pur discutendone ancora oggi la validità per la sua scarsa correlazione con l'attività sport specifica , è considerato il *gold standard* per la misurazione della forza muscolare, senza dimenticare che la sua convenienza, riproducibilità e affidabilità ne supportano ampiamente l'uso [59,60]. In una recente *review* [61] si è dimostrato come tale test sia annoverato solo nel 38% degli studi come parametro per la valutazione del RTS, perlopiù con diversi criteri di riferimento e con protocolli di esecuzione altamente variabili. Parimenti, anche nel nostro sondaggio, si evince come esista una variabilità nei parametri considerati: il 51,4% ha valutato il LSI, il 51,4% il rapporto flessori/estensori, il 29,7% il *time to peak torque*.

Allo stato attuale il parametro di riferimento maggiormente riconosciuto è il LSI, che viene considerato soddisfacente se maggiore del 90% [1,62]. Valutato l'alto rateo di incidenza di lesioni del ginocchio controlaterale [6], resta ancora da chiarire se assumere il controlaterale come "valore normale" possa rappresentare una scelta corretta. Per tale motivo alcuni studi invitano ad andare oltre la soglia del 90% [14,63–65].

È interessante notare come il 54% dichiari di utilizzare valutazioni stabilometriche tra i parametri di RTS. Questo tipo di valutazione risulta di particolare interesse considerato che la letteratura [12] ha chiarito come un alterato controllo neuromuscolare durante l'esecuzione di esercizi di stabilità posturale possa rappresentare un fattore predisponente ad una recidiva. Il tema della neuroplasticità [66] in ambito riabilitativo ha assunto interesse grazie ad evidenze che hanno dimostrato come i deficit propriocettivi, di equilibrio e di controllo neuromuscolare persistano per diversi mesi post-operatori [67–70]. Sulla base di questi studi, alcuni autori [71–74] hanno proposto test valutativi della qualità del balzo, mono e bipodalico. Anche nel nostro studio, test come il L.E.S.S. sono proposti dagli specialisti intervistati con una buona frequenza (45,9%). Al contrario, test biomeccanici e di analisi del movimento sono inseriti con meno frequenza (18,9%), probabilmente a causa della maggior difficoltà organizzativa.

Per la stessa ragione, probabilmente, anche i test specifici da campo, come Illinois e T-Test (18,9%) e le valutazioni metaboliche (27%) sono utilizzati con minore frequenza. È interessante notare però come, al contrario, venga frequentemente richiesto il *Braking test* [75]. Si tratta di un test rapido in grado di valutare, tramite il calcolo della potenza di frenata, la qualità della corsa, l'apprensione verso l'arto operato e la biomeccanica del gesto. L'ampio ricorso a test di valutazione emerso in questo studio è in discrepanza con la frequenza dei criteri riportata in letteratura [1,10]. Solo una minoranza di medici raccomandano infatti l'utilizzo di test specifici come criteri per il RTS.

Anche rispetto allo studio svolto nell'ambito della popolazione di istruttori AGA [18] vi è una netta tendenza verso un maggior ricorso a criteri oggettivi. In letteratura il criterio più frequentemente citato risulta il tempo trascorso dall'intervento [1]. Considerato che lo studio di Petersen [18] non è di recente pubblicazione, si può ipotizzare che la sensibilizzazione verso il tema abbia influenzato positivamente gli specialisti italiani.

Lo stesso *trend* sembra manifestarsi nell'uso dei PROMs: nel nostro studio il 40,5% degli intervistati ne fa ricorso, mentre nello studio di Petersen [18] solo il 14,2% ne prende in considerazione l'uso. Seppur rimanga discutibile se vi sia una correlazione tra *outcomes* e esito dei PROMs in funzione del RTS, è chiaro come per gli specialisti italiani intervistati sia rilevante, non solo il dato oggettivo, ma anche quello soggettivo. Questo dato si evince anche dall'alta fiducia che i clinici ripongono nelle percezioni soggettive dell'atleta che risultano il terzo parametro maggiormente considerato (nel 78,4% dei casi) in fase di giudizio. Tra i PROMs il 21,6% dei medici fa ricorso a test psicologici come ACL-RSI [76,77], avvalorando quanto i fattori psicologici possano giocare un ruolo importante nel RTS. Questi ultimi rappresentano, secondo alcuni autori [15], l'impedimento più comune al ritorno alla prestazione.

Nonostante vi sia un ricorso ai test di valutazione, buona parte degli specialisti (43,2%) ritengono che il ritorno alla performance non possa avvenire prima degli 11-12 mesi, avvalorando la letteratura che indica come i deficit cinematci, di forza e neuromuscolari persistano anche fino a 12 mesi dopo l'intervento [67,78] e confermando in tal mo-

do recenti dati epidemiologici [79] raccolti in una popolazione di calciatori maschi.

È interessante notare come circa il 90% degli intervistati abbia ritenuto che vi sia una possibilità superiore al 70% di tornare al livello sportivo pre-infortunio. Questo dato è in parziale contrasto con i dati di Ardern [2], ma rientra nei parametri della letteratura che dimostra come questa percentuale aumenti in proporzione al livello sportivo pre-infortunio dell'atleta [2,80,81]. Nessun intervistato ha ritenuto che vi sia la certezza per un ritorno al livello-sportivo precedente. Questo dato è probabilmente influenzato da dati recenti [82,83] che dimostrano come atleti di diversi sport difficilmente riescano a riprodurre i livelli di performance precedente e a mantenere nel tempo il livello sportivo precedentemente acquisito.

Pur essendo, la quasi totalità (91,9%) degli specialisti intervistati, consapevole del fatto che sia necessario informare il paziente di queste eventualità, solo il 70,3% riferisce di farlo in modo sistematico; forse anche per questa non completa informazione, le aspettative dei pazienti sono spesso superiori ai reali risultati epidemiologici. Dagli studi di Feucht [84] infatti il 91 % dei pazienti si attende il ritorno allo sport entro 1 anno e il 90% si aspetta un recupero di una normale funzione articolare.

Le recidive sono state perlopiù imputate a un RTS precoce (56,8%) piuttosto che causate da un errore tecnico chirurgico (35,1%) o da fattori biologici intrinseci dell'atleta (8,1%). Questa opinione potrebbe essere influenzata dall'enfasi della letteratura scientifica moderna che invita alla prudenza nel RTS [70]. In effetti alcuni dati come i tempi biologici di osteointegrazione e ligamentizzazione del *graft* [50], l'alta incidenza delle recidive nei primi 3 mesi dal RTS [85], il maggior rischio di recidiva nei gruppi di pazienti che non soddisfino specifici criteri di idoneità allo sport [85,86], l'incapacità di una buona parte di pazienti di raggiungere livelli di *performance* minimi al 6° [87] e 9° mese [88], sembrano avvalorare l'idea che il *timing* post chirurgico rappresenti uno dei fattori determinanti. Tuttavia, seppure il consenso sia minimo, anche alcuni aspetti chirurgici possono impattare sul rischio di recidiva come ad esempio un errato posizionamento del tunnel femorale [89] o un posizionamento "anatomico" dei tunnel con accesso antero-mediale [90].

In ultimo, si è chiesto agli intervistati se le considerazioni fossero generalizzabili ad altre specifiche popolazioni. Il 51,4% ha ritenuto che il sesso femminile necessiti di accorgimenti specifici, cosi come il 64,9% è dello stesso parere per quanto concerne gli adolescenti.

Questi dati sono in continuità con le evidenze della letteratura che identificano queste due popolazioni come sottogruppi [91–95] a maggior rischio. Resta tuttavia da definire quali possano essere i diversi accorgimenti da adottare per indirizzarli verso un RTS più sicuro.

Infine, poiché il questionario è stato strutturato non specificatamente per una tipologia di sport, si è voluto chiedere ai partecipanti, se adottassero diversi accorgimenti in funzione della tipologia di sport, in particolare negli sport di *pivoting*. Il 67,6% degli intervistati ha risposto di apportare modifiche nei protocolli utilizzati, avvalorando anche in questo caso la teoria [96] secondo cui la tipologia

di sport costituisce un fattore di rischio intrinseco e andando nel contempo parzialmente controtendenza rispetto alla letteratura che appare scarna rispetto a questa differenziazione. Warner *et al.* [97] infatti in una recente *systematic review* citano solo otto studi che differenzino gli *outcomes* in funzione dello sport praticato. I risultati riportati mostrano differenti tassi e tempi di RTS. A tal proposito è evidente come la differenziazione debba concretizzarsi non solo nei test di RTS ma già quantomeno a partire dal percorso riabilitativo: in questo senso Zaffagnini *et al.* [98] hanno proposto un protocollo di trattamento e riabilitazione specifico per lo sport del calcio, riportando una riduzione dei tempi di RTS.

I limiti dello studio includono chiaramente la scarsa popolazione del campione. Teoricamente, anche l'esperienza specifica degli intervistati potrebbe non riflettere appieno le abitudini più generiche del mondo medico. Per tale motivo potrebbe risultare interessante estendere il campione anche all'esterno della SIA.

Il questionario, seppur esteso a numerosi ambiti inerenti il RTS, non ha coperto ogni aspetto, in particolare non ha esplorato gruppi specifici di popolazione, attività sportive con fattori di rischio differenti e non ha stratificato le risposte in base ai vari livelli agonistici e alla specializzazione del medico.

CONCLUSIONI

La decisione di permettere ad un paziente di ritornare allo sport in modo sicuro è una sfida tutt'ora in fase di evoluzione.

Le evidenze disponibili sono ancora inconsistenti e le variabili coinvolte nel giudizio sono innumerevoli. Per tale motivo non è possibile identificare in modo indiscriminato una batteria di test di *screening* per l'atleta che si appresta a tornare allo sport.

Questo studio conferma come nella popolazione, seppur ridotta, di specialisti italiani, appartenenti alla SIA, esista un grande variabilità nei test utilizzati e nei parametri di giudizio, ma allo stesso modo evidenzia come pur riconoscendolo come fattore di rischio, vi sia un progressivo allontanamento del concetto "tempo post chirurgico" come fattore discriminante per la concessione del RTS. Lo studio dimostra inoltre come esista una maggiore tendenza verso l'uniformità nei confronti degli aspetti chirurgici e riabilitativi.

La complessità del processo decisionale del RTS potrebbe essere quindi giustificata dall'entrata in gioco in fase finale di ulteriori fattori quali la tipologia di sport, il livello sportivo e fattori specifici del paziente che potrebbero confondere o alterare il giudizio clinico. Per tale motivo sarebbe opportuno che diverse figure professionali si specializzino quanto più, in modo da risultare maggiormente esperte nel valutare i fattori di rischio del singolo paziente, stimolando in tal modo una collaborazione multidisciplinare e dimostrandosi di ausilio a chirurghi ortopedici e fisioterapisti che già amministrano ed interpretano con buona uniformità di giudizio gli aspetti precedenti al RTS.

BIBLIOGRAFIA

1. Barber-Westin SD, Noyes FR. Factors used to determine return to unrestricted sports activities after anterior cruciate ligament reconstruction. Arthrosc - J Arthrosc Relat Surg. 2011;27(12):1697-1705. doi:10.1016/j.arthro.2011.09.009.
2. Ardern CL, Taylor NF, Feller J a, Webster KE. Fifty-five per cent return to competitive sport following anterior cruciate ligament reconstruction surgery: an updated systematic review and meta-analysis including aspects of physical functioning and contextual factors. Br J Sports Med. 2014;48(21):1543-1552. doi:10.1136/bjsports-2013-093398.
3. Ardern CL, Webster KE, Taylor NF, Feller JA. Return to sport following anterior cruciate ligament reconstruction surgery: A systematic review and meta-analysis of the state of play. Br J Sports Med. 2011. doi:10.1136/bjsm.2010.076364.
4. Shah VM, Andrews JR, Fleisig GS, McMichael CS, Lemak LJ. Return to play after anterior cruciate ligament reconstruction in national football league athletes. Am J Sports Med. 2010. doi:10.1177/0363546510372798.
5. Ardern CL, Taylor NF, Feller JA, Webster KE. Return-to-sport outcomes at 2 to 7 years after anterior cruciate ligament reconstruction surgery. Am J Sports Med. 2012;40(1):41-48. doi:10.1177/0363546511422999.
6. Paterno M V., Rauh MJ, Schmitt LC, Ford KR, Hewett TE. Incidence of second ACL injuries 2 years after primary ACL reconstruction and return to sport. Am J Sports Med. 2014. doi:10.1177/0363546514530088.
7. Paterno M V., Rauh MJ, Schmitt LC, Ford KR, Hewett TE. Incidence of contralateral and ipsilateral Anterior Cruciate Ligament (ACL) injury after primary ACL reconstruction and return to sport. Clin J Sport Med. 2012. doi:10.1097/JSM.0b013e318246ef9e.
8. Morris RC, Hulstyn MJ, Fleming BC, Owens BD, Fadale PD. Return to Play Following Anterior Cruciate Ligament Reconstruction. Clin Sports Med. 2016. doi:10.1016/j.csm.2016.05.009.
9. Kamath G V., Murphy T, Creighton RA, Viradia N, Taft TN, Spang JT. Anterior cruciate ligament injury, return to play, and reinjury in the elite collegiate athlete: Analysis of an NCAA Division i cohort. Am J Sports Med. 2014. doi:10.1177/0363546514524164.
10. Ardern CL, Webster KE, Taylor NF, ... Return to sport following anterior cruciate ligament reconstruction surgery: a systematic review and meta-analysis of the state of play. Br J Sport ... 2011;45:596-606. doi:10.1136/bjsm.2010.076364.
11. Di Stasi SL, Logerstedt D, Gardinier ES, Snyder-Mackler L. Gait patterns differ between ACL-reconstructed athletes who pass return-to-sport criteria and those who fail. Am J Sports Med. 2013. doi:10.1177/0363546513482718.
12. Paterno M V., Schmitt LC, Ford KR, et al. Biomechanical measures during landing and postural stability predict second anterior cruciate ligament injury after anterior cruciate ligament reconstruction and return to sport. Am J Sports Med. 2010. doi:10.1177/0363546510376053.
13. Ardern CL, Glasgow P, Schneiders A, et al. 2016 Consensus statement on return to sport from the First World Congress in Sports Physical Therapy, Bern. Br J Sport Med. 2016;50:853-864. doi:10.1136/bjsports-2016-096278.
14. van Melick N, van Cingel REH, Brooijmans F, et al. Evidence-based clinical practice update: practice guidelines for anterior cruciate ligament rehabilitation based on a systematic review and multidisciplinary consensus. Br J Sports Med. 2016:bjsports-2015-095898. doi:10.1136/bjsports-2015-095898.
15. Nwachukwu BU, Adjei J, Rauck RC, et al. How Much Do Psychological Factors Affect Lack of Return to Play After Anterior Cruciate Ligament Reconstruction? A Systematic Review. Orthop J Sport Med. 2019. doi:10.1177/2325967119845313.
16. Mueller LM, Bloomer BA, Durall CJ. Which Outcome Measures Should Be Used to Determine Readiness to Play after Acl Reconstruction? J Sport Rehabil. 2014. doi:10.1123/jsr.2013-0018.
17. Barber-Westin SD, Noyes FR. Objective criteria for return to athletics after anterior cruciate ligament reconstruction and subsequent reinjury rates: a systematic review. Phys Sportsmed. 2011. doi:10.3810/psm.2011.09.1926.
18. Petersen W, Zantop T. Return to play following ACL reconstruction: Survey among experienced arthroscopic surgeons (AGA instructors). Arch Orthop Trauma Surg. 2013. doi:10.1007/s00402-013-1746-1.
19. Eysenbach G. Improving the quality of web surveys: The Checklist for Reporting Results of Internet E-Surveys (CHERRIES). J Med Internet Res. 2004. doi:10.2196/jmir.6.3.e34.
20. Van Der Horst N, Backx FJG, Goedhart EA, Huisstede BMA. Return to play after hamstring injuries in football (soccer): A worldwide Delphi procedure regarding definition, medical criteria and decision-making. Br J Sports Med. 2017. doi:10.1136/bjsports-2016-097206.
21. Tibor L, Chan PH, Funahashi TT, Wyatt R, Maletis GB, Ina-

cio MCS. Surgical technique trends in primary ACL reconstruction from 2007 to 2014. J Bone Jt Surg - Am Vol. 2016. doi:10.2106/JBJS.15.00881.

22. Gifstad T, Foss OA, Engebretsen L, et al. Lower risk of revision with patellar tendon autografts compared with hamstring autografts: A registry study based on 45,998 primary ACL Reconstructions in Scandinavia. Am J Sports Med. 2014. doi:10.1177/0363546514548164.
23. Papageorgiou CD, Ma CB, Abramowitch SD, Clineff TD, Woo SLY. A multidisciplinary study of the healing of an intra-articular anterior cruciate ligament graft in a goat model. Am J Sports Med. 2001. doi:10.1177/0363546501029 0051501.
24. Xie X, Liu X, Chen Z, Yu Y, Peng S, Li Q. A meta-analysis of bone-patellar tendon-bone autograft versus four-strand hamstring tendon autograft for anterior cruciate ligament reconstruction. Knee. 2015. doi:10.1016/j.knee. 2014.11.014.
25. DeAngelis JP, Cote M, Fulkerson JP, Caminiti S. Central Quadriceps Tendon for Anterior Cruciate Ligament Reconstruction: Long-term Results (SS-33). Arthrosc J Arthrosc Relat Surg. 2008. doi:10.1016/j.arthro.2008.04.033.
26. Mohtadi NG, Chan DS, Dainty KN, Whelan DB. Patellar tendon versus hamstring tendon autograft for anterior cruciate ligament rupture in adults. Cochrane Database Syst Rev. 2011. doi:10.1002/14651858.cd005960.pub2.
27. Samuelsen BT, Webster KE, Johnson NR, Hewett TE, Krych AJ. Hamstring Autograft versus Patellar Tendon Autograft for ACL Reconstruction: Is There a Difference in Graft Failure Rate? A Meta-analysis of 47,613 Patients. Clin Orthop Relat Res. 2017. doi:10.1007/s11999-017-5278-9.
28. Freedman KB, D'Amato MJ, Nedeff DD, Kaz A, Bach BR. Arthroscopic anterior cruciate ligament reconstruction: A metaanalysis comparing patellar tendon and hamstring tendon autografts. Am J Sports Med. 2003. doi:10.1177/ 0363546503030310011501.
29. Thompson SM, Salmon LJ, Waller A, Linklater J, Roe JP, Pinczewski LA. Twenty-Year Outcome of a Longitudinal Prospective Evaluation of Isolated Endoscopic Anterior Cruciate Ligament Reconstruction with Patellar Tendon or Hamstring Autograft. Am J Sports Med. 2016. doi:10.1177/ 0363546516658041.
30. Li S, Chen Y, Lin Z, Cui W, Zhao J, Su W. A systematic review of randomized controlled clinical trials comparing hamstring autografts versus bone-patellar tendon-bone autografts for the reconstruction of the anterior cruciate ligament. Arch Orthop Trauma Surg. 2012. doi:10.1007/ s00402-012-1532-5.
31. Mulford JS, Hutchinson SE, Hang JR. Outcomes for primary anterior cruciate reconstruction with the quadriceps autograft: A systematic review. Knee Surgery, Sport Traumatol Arthrosc. 2013. doi:10.1007/s00167-012-2212-2.
32. Mouarbes D, Menetrey J, Marot V, Courtot L, Berard E, Cavaignac E. Anterior Cruciate Ligament Reconstruction: A Systematic Review and Meta-analysis of Outcomes for Quadriceps Tendon Autograft Versus Bone–Patellar Tendon–Bone and Hamstring-Tendon Autografts. Am J Sports Med. 2019. doi:10.1177/0363546518825340.
33. Kaeding CC, Pedroza AD, Reinke EK, et al. Change in Anterior Cruciate Ligament Graft Choice and Outcomes Over Time. Arthrosc - J Arthrosc Relat Surg. 2017. doi:10.1016/ j.arthro.2017.06.019.
34. Tiefenboeck TM, Thurmaier E, Tiefenboeck MM, et al. Clinical and functional outcome after anterior cruciate ligament reconstruction using the LARSTM system at a minimum follow-up of 10 years. Knee. 2015. doi:10.1016/ j.knee.2015.06.003.
35. Tulloch SJ, Devitt BM, Porter T, et al. Primary ACL reconstruction using the LARS device is associated with a high failure rate at minimum of 6-year follow-up. Knee Surgery, Sport Traumatol Arthrosc. 2019. doi:10.1007/s00167-019-05478-3.
36. Glezos CM, Waller A, Bourke HE, Salmon LJ, Pinczewski LA. Disabling synovitis associated with lars artificial ligament use in anterior cruciate ligament reconstruction: A case report. Am J Sports Med. 2012. doi:10.1177/ 0363546512438510.
37. Claes S, Vereecke E, Maes M, Victor J, Verdonk P, Bellemans J. Anatomy of the anterolateral ligament of the knee. J Anat. 2013. doi:10.1111/joa.12087.
38. Sonnery-Cottet B, Thaunat M, Freychet B, Pupim BHB, Murphy CG, Claes S. Outcome of a combined anterior cruciate ligament and anterolateral ligament reconstruction technique with a minimum 2-year follow-up. Am J Sports Med. 2015. doi:10.1177/0363546515571571.
39. Rosenstiel N, Praz C, Ouanezar H, et al. Combined Anterior Cruciate and Anterolateral Ligament Reconstruction in the Professional Athlete: Clinical Outcomes From the Scientific Anterior Cruciate Ligament Network International Study Group in a Series of 70 Patients With a Minimum Follow-Up of 2 Y. Arthrosc - J Arthrosc Relat Surg. 2019. doi:10.1016/j.arthro.2018.09.020.

40. Bynum EB, Barrack RL, Alexander AH. Open Versus Closed Chain Kinetic Exercises After Anterior Cruciate Ligament Reconstruction: A Prospective Randomized Study. Am J Sports Med. 1995. doi:10.1177/036354659502300405.
41. Fitzgerald GK. Open versus closed kinetic chain exercise: Issues in rehabilitation after anterior cruciate ligament reconstructive surgery. Phys Ther. 1997. doi:10.1093/ ptj/ 77.12.1747.
42. Jewiss D, Ostman C, Smart N. Open versus Closed Kinetic Chain Exercises following an Anterior Cruciate Ligament Reconstruction: A Systematic Review and Meta-Analysis. J Sports Med. 2017. doi:10.1155/2017/4721548.
43. Perriman A, Leahy E, Semciw Al. The Effect of Open- Versus Closed-Kinetic-Chain Exercises on Anterior Tibial Laxity, Strength, and Function Following Anterior Cruciate Ligament Reconstruction: A Systematic Review and Meta-analysis. J Orthop Sport Phys Ther. 2018. doi:10.2519/ jospt.2018.7656.
44. Rambaud AJM, Ardern CL, Thoreux P, Regnaux JP, Edouard P. Criteria for return to running after anterior cruciate ligament reconstruction: A scoping review. Br J Sports Med. 2018. doi:10.1136/bjsports-2017-098602.
45. Hackney JM, Wade MG, Larson C, Smith JP, Rakow J. Impairment in people with anterior cruciate ligament reconstruction in adjusting ground reaction force in running. Physiother Theory Pract. 2010. doi:10.3109/09593 980903164066.
46. Yabroudi MA, Irrgang JJ. Rehabilitation and Return to Play After Anatomic Anterior Cruciate Ligament Reconstruction. Clin Sports Med. 2013. doi:10.1016/j.csm.2012.08.016.
47. Paulos L, Noyes FR, Grood E, Butler DL. Knee rehabilitation after anterior cruciate ligament reconstruction and repair. Am J Sports Med. 1981. doi:10.1177/036354658 100900303.
48. Czamara A. Moments of muscular strength of knee joint extensors and flexors during physiotherapeutic procedures following anterior cruciate ligament reconstruction in males. Acta Bioeng Biomech. 2008.
49. Sigward SM, Lin P, Pratt K. Knee loading asymmetries during gait and running in early rehabilitation following anterior cruciate ligament reconstruction: A longitudinal study. Clin Biomech. 2016. doi:10.1016/j.clinbiomech. 2015. 11.003.
50. Claes S, Verdonk P, Forsyth R, Bellemans J. The "Ligamentization" Process in Anterior Cruciate Ligament Reconstruction: What Happens to the Human Graft? A Systematic Review of the Literature. Am J Sports Med. 2011;39(11):2476-2483. doi:10.1177/0363546511402662.
51. Shrier I, Safai P, Charland L. Return to play following injury: Whose decision should it be? Br J Sports Med. 2014. doi:10.1136/bjsports-2013-092492.
52. Gnannt R, Chhabra A, Theodoropoulos JS, Hodler J, Andreisek G. MR imaging of the postoperative knee. J Magn Reson Imaging. 2011. doi:10.1002/jmri.22672.
53. Grassi A, Bailey JR, Signorelli C, et al. Magnetic resonance imaging after anterior cruciate ligament reconstruction: A practical guide. World J Orthop. 2016. doi:10.5312/-wjo.v7.i10.638.
54. Marchant MH, Willimon CC, Vinson E, Pietrobon R, Garrett WE, Higgins LD. Comparison of plain radiography, computed tomography, and magnetic resonance imaging in the evaluation of bone tunnel widening after anterior cruciate ligament reconstruction. Knee Surgery, Sport Traumatol Arthrosc. 2010. doi:10.1007/s00167-009-0952-4.
55. Ayeni OR, Chahal M, Tran MN, Sprague S. Pivot shift as an outcome measure for ACL reconstruction: A systematic review. Knee Surgery, Sport Traumatol Arthrosc. 2012. doi:10.1007/s00167-011-1860-y.
56. Noyes FR, Barber SD, Mangine RE. Abnormal lower limb symmetry determined by function hop tests after anterior cruciate ligament rupture. Am J Sports Med. 1991. doi:10.1177/036354659101900518.
57. Chung KS, Ha JK, Yeom CH, et al. Are muscle strength and function of the uninjured lower limb weakened after anterior cruciate ligament injury? Am J Sports Med. 2015. doi:10.1177/0363546515606126.
58. Itoh H, Kurosaka M, Yoshiya S, Ichihashi N, Mizuno K. Evaluation of functional deficits determined by four different hop tests in patients with anterior cruciate ligament deficiency. Knee Surgery, Sport Traumatol Arthrosc. 1998. doi:10.1007/s001670050106.
59. Drouin JM, Valovich-McLeod TC, Shultz SJ, Gansneder BM, Perrin DH. Reliability and validity of the Biodex system 3 pro isokinetic dynamometer velocity, torque and position measurements. Eur J Appl Physiol. 2004. doi:10.1007/ s00421-003-0933-0.
60. Anderson JL, Lamb SE, Barker KL, Davies S, Dodd CA, Beard DJ. Changes in muscle torque following anterior cruciate ligament reconstruction: A comparison between hamstrings and patella tendon graft procedures on 45 patients. Acta Orthop Scand. 2002. doi:10.1080/0001647023 21022820.

61. Undheim MB, Cosgrave C, King E, et al. Isokinetic muscle strength and readiness to return to sport following anterior cruciate ligament reconstruction: Is there an association? A systematic review and a protocol recommendation. Br J Sports Med. 2015. doi:10.1136/bjsports-2014-093962.
62. van Grinsven S, van Cingel REH, Holla CJM, van Loon CJM. Evidence-based rehabilitation following anterior cruciate ligament reconstruction. Knee Surgery, Sport Traumatol Arthrosc. 2010. doi:10.1007/s00167-009-1027-2.
63. Thomeé R, Kaplan Y, Kvist J, et al. Muscle strength and hop performance criteria prior to return to sports after ACL reconstruction. Knee Surgery, Sport Traumatol Arthrosc. 2011. doi:10.1007/s00167-011-1669-8.
64. Adams D, Logerstedt D, Hunter-Giordano A, Axe MJ, Snyder-Mackler L. Current Concepts for Anterior Cruciate Ligament Reconstruction: A Criterion-Based Rehabilitation Progression. J Orthop Sport Phys Ther. 2012. doi:10.2519/jospt.2012.3871.
65. Toole AR, Ithurburn MP, Rauh MJ, Hewett TE, Paterno M V., Schmitt LC. Young Athletes After Anterior Cruciate Ligament Reconstruction Cleared for Sports Participation: How Many Actually Meet Recommended Return-to-Sport Criteria Cutoffs? J Orthop Sport Phys Ther. 2017. doi:10.2519/jospt.2017.7227.
66. Gokeler A, Neuhaus D, Benjaminse A, Grooms DR, Baumeister J. Principles of Motor Learning to Support Neuroplasticity After ACL Injury: Implications for Optimizing Performance and Reducing Risk of Second ACL Injury. Sport Med. 2019. doi:10.1007/s40279-019-01058-0.
67. Madhavan S, Shields RK. Neuromuscular responses in individuals with anterior cruciate ligament repair. Clin Neurophysiol. 2011. doi:10.1016/j.clinph.2010.09.002.
68. Orishimo KF, Kremenic IJ, Mullaney MJ, McHugh MP, Nicholas SJ. Adaptations in single-leg hop biomechanics following anterior cruciate ligament reconstruction. Knee Surgery, Sport Traumatol Arthrosc. 2010. doi:10.1007/s00167-010-1185-2.
69. Bonfim TR, Paccola CAJ, Barela JA. Proprioceptive and behavior impairments in individuals with anterior cruciate ligament reconstructed knees. Arch Phys Med Rehabil. 2003. doi:10.1016/S0003-9993(03)00147-3.
70. Nagelli C V., Hewett TE. Should Return to Sport be Delayed Until 2 Years After Anterior Cruciate Ligament Reconstruction? Biological and Functional Considerations. Sport Med. 2017. doi:10.1007/s40279-016-0584-z.
71. Barber-Westin SD, Smith ST, Campbell T, Noyes FR. The drop-jump video screening test: Retention of improvement in neuromuscular control in female volleyball players. J Strength Cond Res. 2010. doi:10.1519/JSC.0b013e3181d83516.
72. Noyes FR, Barber-Westin SD, Fleckenstein C, Walsh C, West J. The Drop-Jump Screening Test. Am J Sports Med. 2004. doi:10.1177/0363546504266484.
73. Redler LH, Watling JP, Dennis ER, Swart E, Ahmad CS. Reliability of a field-based drop vertical jump screening test for ACL injury risk assessment. Phys Sportsmed. 2016. doi:10.1080/00913847.2016.1131107.
74. Padua DA, Marshall SW, Boling MC, Thigpen CA, Garrett WE, Beutler AI. The Landing Error Scoring System (LESS) is a valid and reliable clinical assessment tool of jump-landing biomechanics: The jump-ACL Study. Am J Sports Med. 2009. doi:10.1177/0363546509343200.
75. Bisciotti GN, Quaglia A, Belli A, Carimati G, Volpi P. Return to sports after ACL reconstruction: A new functional test protocol. Muscles Ligaments Tendons J. 2016. doi:10.11138/mltj/2016.6.4.486.
76. Webster KE, Feller JA, Lambros C. Development and preliminary validation of a scale to measure the psychological impact of returning to sport following anterior cruciate ligament reconstruction surgery. Phys Ther Sport. 2008;9(1):9-15. doi:10.1016/j.ptsp.2007.09.003.
77. Webster KE, Feller JA. Development and Validation of a Short Version of the Anterior Cruciate Ligament Return to Sport After Injury (ACL-RSI) Scale. Orthop J Sport Med. 2018. doi:10.1177/2325967118763763.
78. Neeter C, Gustavsson A, Thomeé P, Augustsson J, Thomeé R, Karlsson J. Development of a strength test battery for evaluating leg muscle power after anterior cruciate ligament injury and reconstruction. In: Knee Surgery, Sports Traumatology, Arthroscopy. ; 2006. doi:10.1007/s00167-006-0040-y.
79. Barth KA, Lawton CD, Touhey DC, et al. The negative impact of anterior cruciate ligament reconstruction in professional male footballers. Knee. 2019. doi:10.1016/j.knee.2018.10.004.
80. Lai CCH, Ardern CL, Feller JA, Webster KE. Eighty-three per cent of elite athletes return to preinjury sport after anterior cruciate ligament reconstruction: a systematic review with meta-analysis of return to sport rates, graft rupture rates and performance outcomes. Br J Sports Med. 2017:bjsports-2016-096836. doi:10.1136/bjsports-2016-096836.

81. Waldén M, Hägglund M, Magnusson H, Ekstrand J. ACL injuries in men's professional football: a 15-year prospective study on time trends and return-to-play rates reveals only 65% of players still play at the top level 3 years after ACL rupture. Br J Sports Med. 2016:bjsports-2015-095952. doi:10.1136/bjsports-2015-095952.
82. Niederer D, Engeroff T, Wilke J, Vogt L, Banzer W. Return to play, performance, and career duration after anterior cruciate ligament rupture: A case–control study in the five biggest football nations in Europe. Scand J Med Sci Sport. 2018. doi:10.1111/sms.13245.
83. Mai HT, Chun DS, Schneider AD, et al. Performance-Based Outcomes after Anterior Cruciate Ligament Reconstruction in Professional Athletes Differ between Sports. Am J Sports Med. 2017. doi:10.1177/0363546517704834.
84. Feucht MJ, Cotic M, Saier T, et al. Patient expectations of primary and revision anterior cruciate ligament reconstruction. Knee Surgery, Sport Traumatol Arthrosc. 2016;24(1):201-207. doi:10.1007/s00167-014-3364-z.
85. Kyritsis P, Bahr R, Landreau P, Miladi R, Witvrouw E. Likelihood of ACL graft rupture: not meeting six clinical discharge criteria before return to sport is associated with a four times greater risk of rupture. Br J Sports Med. 2016; 50(15):946-951. doi:10.1136/bjsports-2015-095908.
86. Grindem H, Snyder-Mackler L, Moksnes H, Engebretsen L, Risberg MA. Simple decision rules can reduce reinjury risk by 84% after ACL reconstruction: The Delaware-Oslo ACL cohort study. Br J Sports Med. 2016. doi:10.1136/bjsports-2016-096031.
87. Gokeler A, Welling W, Zaffagnini S, Seil R, Padua D. Development of a test battery to enhance safe return to sports after anterior cruciate ligament reconstruction. Knee Surgery, Sport Traumatol Arthrosc. 2017. doi:10.1007/s00167-016-4246-3.
88. Welling W, Benjaminse A, Seil R, Lemmink K, Zaffagnini S, Gokeler A. Low rates of patients meeting return to sport criteria 9 months after anterior cruciate ligament reconstruction: a prospective longitudinal study. Knee Surgery, Sport Traumatol Arthrosc. 2018. doi:10.1007/s00167-018-4916-4.
89. Morgan JA, Dahm D, Levy B, Stuart MJ, MARS Study Group. Femoral tunnel malposition in ACL revision reconstruction. J Knee Surg. 2012. doi:10.1055/s-0031-1299662.
90. Rahr-Wagner L, Thillemann TM, Pedersen AB, Lind MC. Increased risk of revision after anteromedial compared with transtibial drilling of the femoral tunnel during primary anterior cruciate ligament reconstruction: Results from the danish knee ligament reconstruction register. Arthrosc - J Arthrosc Relat Surg. 2013. doi:10.1016/j.arthro.2012.09.009.
91. Hamrin Senorski E, Seil R, Svantesson E, et al. "I never made it to the pros..." Return to sport and becoming an elite athlete after pediatric and adolescent anterior cruciate ligament injury. Current evidence and future directions. Knee Surgery, Sport Traumatol Arthrosc. 2018. doi:10.1007/s00167-017-4811-4.
92. Webster KE, Feller JA, Leigh WB, Richmond AK. Younger patients are at increased risk for graft rupture and contralateral injury after anterior cruciate ligament reconstruction. Am J Sports Med. 2014. doi:10.1177/0363546513517540.
93. Wiggins ME, Fadale P, Barrach H, Ehrlich M, WW. Risk of secondary injury in younger athletes after anterior cruciate ligament reconstruction: a systematic review and meta-analysis. Am J Sport Med. 2016.
94. Hewett TE, Myer GD, Ford KR. Anterior cruciate ligament injuries in female athletes: Part 1, mechanisms and risk factors. Am J Sports Med. 2006. doi:10.1177/0363546505284183.
95. Sutton KM, Bullock JM. Anterior cruciate ligament rupture: Differences between males and females. J Am Acad Orthop Surg. 2013. doi:10.5435/JAAOS-21-01-41.
96. Zaffagnini S, Grassi A, Serra M, Marcacci M. Return to sport after ACL reconstruction: how, when and why? A narrative review of current evidence. Joints. 2015;3(1):25-30. doi:10.11138/jts/2015.3.1.025.
97. Warner SJ, Smith M V., Wright RW, Matava MJ, Brophy RH. Sport-specific outcomes after anterior cruciate ligament reconstruction. Arthrosc - J Arthrosc Relat Surg. 2011. doi:10.1016/j.arthro.2011.02.022.
98. Zaffagnini S, Grassi A, Muccioli GMM, et al. Return to sport after anterior cruciate ligament reconstruction in professional soccer players. Knee. 2014. doi:10.1016/ j.knee.2014.02.005.

Società Italiana di Artroscopia

FACULTY ANCA

LEADER FACULTY
Nicola Santori

FACULTY
Christian Carulli
Simona Cerulli
Carlo Dall'Oca
Dante Dallari
Federico della Rocca
Paolo Di Benedetto
Gennaro Fiorentino
Andrea Fontana
Daniele Munegato
Manlio Panascì
Luca Pierannunzii
Domenico Potestio
Filippo Randelli
Ettore Sabetta

ARTROSCOPIA DELL'ANCA: IL PUNTO SULLE INDICAZIONI OLTRE IL CONFLITTO FEMOROACETABOLARE

N. Santori, E. Sabetta

INTRODUZIONE

Le indicazioni dell'artroscopia dell'anca sono divenute sempre più ampie negli ultimi decenni. Il ridotto tasso di complicazioni di questa tecnica chirurgica mini-invasiva, rispetto a quella aperta, ha reso l'artroscopia dell'anca l'approccio preferito nella gestione di molte patologie che affliggono l'articolazione coxofemorale. Indubbiamente il riconoscimento del conflitto femoroacetabolare (FAI) come causa di dolore nei giovani adulti è il maggior responsabile dell'incredibile aumento numerico delle artroscopie dell'anca negli ultimi 15 anni. Basti pensare che il numero di artroscopie è aumentato di 18 volte tra il 2003 e il 2009, ossia a cavallo degli anni in cui si è iniziato a trattare il FAI per via artroscopica. Oggi, il trattamento artroscopico del FAI fa la parte del leone e circa l'80% delle artroscopie vengono eseguite con questa indicazione. Nonostante ciò, anche grazie alla maggiore comprensione dell'anatomia della coxofemorale e al rapido sviluppo degli strumentari dedicati, l'artroscopia dell'anca continua a consolidare e a espandere le sue indicazioni. Quest'anno lo scopo del lavoro della faculty dell'anca è stato quello di focalizzare l'attenzione sulle indicazioni extra FAI e puntualizzare come si sta evolvendo la chirurgia artroscopica nel trattamento di patologie dell'anca meno comuni del FAI ma non per questo meno importanti.

Conclude il nostro contributo un capitolo sulla riabilitazione, elemento imprescindibile per il successo clinico della artroscopia dell'anca.

Lassità articolare

D. Dallari, A. Mazzotta

INTRODUZIONE

La lassità articolare viene definita come una maggiore mobilità articolare rispetto allo standard per una data età, sesso e razza. Può essere congenita o acquisita, localizzata o diffusa a due o più articolazioni. Escludendo i quadri sindromici (Ehlers Danlos, Marfan e simili) va sottolineato come la lassità non sia patologica, pur rappresentando condizione predisponente ad infortuni.

Ben note sono le ripercussioni a livello di articolazioni come la spalla. Meno intuibili e meno studiate sono le conseguenze a livello dell'anca. Recentemente tuttavia, la lassità articolare è stata riconosciuta come causa certa di microinstabilità sintomatica, a motivo di una mobilità extrafisiologica dell'anca dovuta a un'alterazione ossea e/o dei tessuti molli, che causa dolore e/o sintomi di instabilità [(1)].

CENNI DI ANATOMIA E BIOMECCANICA

Le articolazioni devono adempire contemporaneamente a due compiti apparentemente antitetici: concedere il movimento, mantenere la stabilità. Questo è il risultato di un concerto armonico tra strutture ossee, statiche (capsula e legamenti) e dinamiche muscolari. L'anca è da sempre ritenuta intrinsecamente stabile per la congruenza ossea. In realtà è soggetta a deformazioni e traslazioni durante il movimento [(2)].

Assumono quindi un ruolo di primaria importanza nella stabilità articolare le strutture statiche quali *labrum* e complesso capsulo-ligamentoso. La lesione o la lassità di tali strutture causa una microinstabilità articolare che pur non arrivando alla lussazione franca, produce forze tangenziali sub-lussanti con conseguente danno intrarticolare e dolore.

DIAGNOSI

Il percorso diagnostico parte dall'anamnesi, indagando se il paziente stesso, o un componente familiare, ha diagnosi sindromica accertata. Fondamentale è poi passare alla descrizione dei sintomi e del loro decorso: è generalmente lamentata una coxalgia insorta in modo insidioso sine trauma e con decorso ingravescente. Può accompagnarsi senso di apprensione nei banali cambi di direzione durante la marcia o durante l'estensione dell'anca nella fase oscillatoria della deambulazione. Mancano solitamente episodi di lussazione. Ruolo centrale viene occupato dall'esame obiettivo. Si parte dall'analisi complessiva del paziente, valutando secondo la scala Beighton una possibile iperlassità generalizzata. Si passa poi alla valutazione dell'anca, osservando il ROM specie nelle rotazioni. Non esistono test che evidenzino lassità coxo-femorale. Ma, come detto, questa può essere causa di microinstabilità, per la cui diagnosi sono stati messi a punto 6 test: test di apprensione anteriore, di estensione-abduzione-extrarotazione, extrarotazione a paziente prono, *log roll test*, distrazione assiale, apprensione poste-

riore. La positività contemporanea ai primi 3 test citati aumenta il grado di certezza della diagnosi fino al 95% [3].

Essendo la lassità articolare una patologia dinamica, l'*imaging* che analizza l'anca in modo statico assume un ruolo secondario. Le radiografie sono spesso negative. Safran *et al.* [4] hanno però individuato possibili segni patognomonici di microinstabilità quali il *cliff sign* e la sclerosi distale del collo femorale. Così come Wyatt *et al.* [5] valutano l'indice epifisi femorale – tetto acetabolare. L'artro-RMN può evidenziare lesioni associate così come segni di lassità articolare, quali una espansione di oltre 5 mm del recesso anteriore in corrispondenza della zona orbicolare nei tagli trasversali e un assottigliamento sotto i 3 mm dello spessore capsulare in tale regione [6].

La diagnosi di conferma è intraoperatoria e l'approccio è generalmente artroscopico. Al contrario di ciò che osserviamo nel più comune FAI, nell'anca lassa e instabile vi sono lesioni cartilaginee acetabolari poco profonde (grado 1-2) con *pattern inside-out*, dato il movimento di sublussazione della testa femorale. Il danno labrale è da ore 4 a ore 2, con giunzione condro-labrale conservata. Sul versante femorale la sede delle lesioni è più centrale [7]. Si associa in genere la lesione o l'ipertrofia del legamento rotondo. Altro elemento caratteristico è la facilità di distrazione articolare durante l'artroscopia.

TRATTAMENTO

Il trattamento è in prima battuta conservativo. I pazienti con sospetta lassità capsulare dovrebbero iniziare con il riposo, modificazione delle attività e successiva fisioterapia. L'obiettivo è vicariare la lassità/lesione dei vincoli statici, tramite il riequilibrio muscolare incentrato sul rinforzo della muscolatura glutea e degli extrarotatori. Questi hanno infatti vettori paralleli al collo femorale fornendo stabilità dinamica e riducendo le forze di taglio a livello articolare. L'*ileopsoas* inoltre rappresenta una vera e propria "barriera" che impedisce la traslazione anteriore della testa femorale. Si ricorre all'approccio chirurgico, generalmente artroscopico, in caso di non risposta al trattamento conservativo dopo 8-12 settimane. In artroscopia è possibile trattare le lesioni intrarticolari, ma va sottolineato il ruolo cruciale della gestione della capsula. La riparazione capsulare viene fortemente raccomandata nei pazienti affetti da iperlassità generalizzata o patologia connettivale [8].

Philippon *et al.* suggeriscono tecniche di plicatura, volte a eliminare la ridondanza capsulare. Se ciò non fosse sufficiente, la letteratura offre la descrizione di tecniche di ricostruzione del complesso capsulo-ligamentoso anteriore tramite l'utilizzo del tendine d'Achille per la ricostruzione del LILF [9-10] o di un *graft* cutaneo [11], o utilizzando la bendelletta ileo-tibiale [12]. Non va tralasciato il ruolo di stabilizzatore dinamico esercitato dall'*ileopsoas* e pertanto vanno evitate tenotomie o *release* in pazienti con sospetto di lassità o microinstabilità [13].

CONCLUSIONI

La lassità articolare e la possibile conseguente microinstabilità a livello dell'anca sono argomenti attorno a cui si sta sviluppando un crescente in-

teresse. Rimane a tutt'oggi una diagnosi difficile e spesso di esclusione. La sola perfetta conoscenza anatomica dell'anca permette di supporre la diagnosi tramite l'anamnesi, l'esame obiettivo e le tecniche di *imaging* e di confermarla durante la chirurgia. Questa deve avere l'obiettivo di ristabilire la corretta biomeccanica articolare. Se la capsuloraffia al termine delle procedure artroscopiche nel paziente non affetto da lassità rimane un argomento dibattuto, sembra essere necessaria nei pazienti affetti da iper-lassità o microinstabilità. La curva di apprendimento per raggiungere la padronanza di tali tecniche artroscopiche è assai lunga, unitamente al fatto che spesso i pazienti sono sportivi con alte richieste funzionali, motivo per cui è bene che questi vengano indirizzati a centri di secondo livello con ampia casistica.

BIBLIOGRAFIA

1. Shu B, Safran MR: Hip instability: Anatomic and clinical considerations of traumatic and atraumatic instability. Clin Sports Med 2011; 30:349-367.
2. Safran M, Lopomo N, Zaffagnini S et al. In vitro analysis of periarticular soft tissues passive constraining effect on hip kinematics and joint stability. Knee Surg Sports Traumatol Arthrosc 2013; 21:1655-63.
3. Hoppe D, Truntzer J, Shapiro L, et al: The diagnostic accuracy of three physical examination maneuvers in the diagnosis of hip microinstability. Orthop J Sports Med 2017; 5:2325967117740121.
4. Packer JD, Cowan J, Rebolledo B, Shibata K, Riley GM, Finlay A, Safran MR: The Cliff Sign - A New Radiographic Sign of Hip Microinstability. Ortho J Sports Med 2018; 6. DOI:0.1177/2325967118807176.
5. Wyatt M, Weidner J, Pfluger D, Beck M. The femoro-epiphyseal acetabular roof (FEAR) index: a new measurement associated with instability in borderline hip dysplasia? Clin Orthop Relat Res. 2017;475(3):861-869.
6. Magerkurth O, Jacobson J, Morag Y, et al: Capsular laxity of the hip: Findings at magnetic resonance arthrography. Arthroscopy 2013; 29:1615-1622.
7. Matthew J. Kraeutler, Tigran Garabekyan et al. Hip instability: a review of hip dysplasia and other contributing factors; Muscles, Ligaments and Tendons Journal 2016;6 (3):343-353.
8. Larson CM, Stone RM, Grossi EF, et al: Ehlers-danlos syndrome: Arthroscopic management of extreme soft-tissue hip instability. Arthroscopy 2015;31: 2287-2294.
9. Mei-Dan O, Garabekyan T, McConkey M, Pascual-Garrido C. Arthroscopic anterior capsular reconstruction of the hip for recurrent instability. Arthrosc Tech. 2015;4:e711-e715.
10. Marco Yeung, Moin Khan et al. Anterior hip capsuloligamentous reconstruction with Achilles allograft following gross hip instability post-arthroscopy. Knee Surg Sports Traumatol Arthrosc, 2016. DOI 10.1007/s00167-016-4258-z.
11. Jorge Chahla, Marc J. Philippon et al. Hip Capsular Reconstruction Using Dermal Allograft. Arthroscopy Techniques, Vol 5, No 2 (April), 2016.
12. Lorenzo Fagotti, Marc J. Philippon, Early Outcomes After Arthroscopic Hip Capsular Reconstruction Using Iliotibial Band Allograft Versus Dermal Allograft; Arthroscopy: The Journal of Arthroscopic and Related Surgery, Vol 35, No 3 (March), 2019: pp 778-786.
13. Fabricant PD, Bedi A, De La Torre K, Kelly BT. Clinical outcomes after arthroscopic psoas lengthening: the effect of femoral version. Arthroscopy. 2012;28:965-971.

Artroscopia di anca negli esiti traumatici

C. Dall'oca, N. Elena

INTRODUZIONE

L'artroscopia d'anca è una procedura in netto incremento ed evoluzione nell'ultimo decennio [1-3].
La tecnica può essere impiegata negli esiti di traumatismi a carico dell'anca e i pazienti interessati sono più frequentemente giovani maschi (*range* 8 ed i 54 anni), con un rapporto M:F di 3:1, che subiscono lussazioni o sub-lussazioni dell'articolazione coxo-femorale in seguito a traumi ad alta energia.
Le lussazioni possono portare a lesione delle strutture ossee e legamentose, del labbro cotiloideo, e della superficie cartilaginea [4].
L'artroscopia d'anca si pone come trattamento chirurgico in casi in cui si possa evitare una procedura a cielo aperto per rimozione frammenti ossei, ricostruzioni legamentose o del labbro cotiloideo e più raramente osteocartilaginee [5-6].

STUDIO RADIOLOGICO PRE-OPERATORIO E *TIMING*

Oltre al radiografia dell'anca e del bacino, in seguito a traumi, è necessario eseguire una TC che risulta essere sensibile (74,6%) nell'individuazione della totalità dei frammenti di dimensioni più piccole. È consigliabile eseguire una risonanza magnetica, che è più sensibile nei casi di lesione del labbro cotiloideo (95%), frammenti intra-articolari (100%) e lesioni osteo-condrali (100%) [5].
Il *timing* dell'intervento chirurgico deriva dall'adeguato studio pre-operatorio e dalla stabilizzazione delle condizioni generali del paziente. Secondo una recente *review* le procedure variano da un *range* tra 0 e 2700 giorni, media 37,5 giorni, con migliori esiti nei pazienti trattati in acuto. È consigliato eseguire l'artroscopia di anca in esiti traumatici dopo pochi giorni, soprattutto nei casi di frammenti intrarticolari, per evitare la rapida degenerazione artrosica dell'articolazione [5].

INDICAZIONI

Frammenti intra-articolari. Un'alta percentuale di pazienti che hanno subito lussazioni d'anca presenta corpi liberi intra-articolari [4-6] (Fig.1, 2). L'indicazione all'artroscopia, secondo la classificazione radiologica (TC) di Thompson-Epstein si pone nel tipo I (lussazione senza frattura apparente o con frammenti minori) o nel tipo III (frattura comminuta del ciglio cotiloideo posteriore).
Fratture della testa femorale (Pipkin tipo 1) [4].
Lesioni traumatiche del labbro acetabolare in seguito a traumatismi maggiori le lesioni del labbro sono molto frequenti (87,8%).
Lesioni legamento Teres.
Rimozione di corpi estranei [6].

TECNICA CHIRURGICA

Il paziente viene posto supino su letto di trazione. È necessario l'utilizzo della fluoroscopia e di ottica a 70° per una migliore visione della fovea, dove spesso si annidano i frammenti ossei.
Gli accessi artroscopici sono quelli standard, ma è necessario eseguire l'accesso postero-laterale

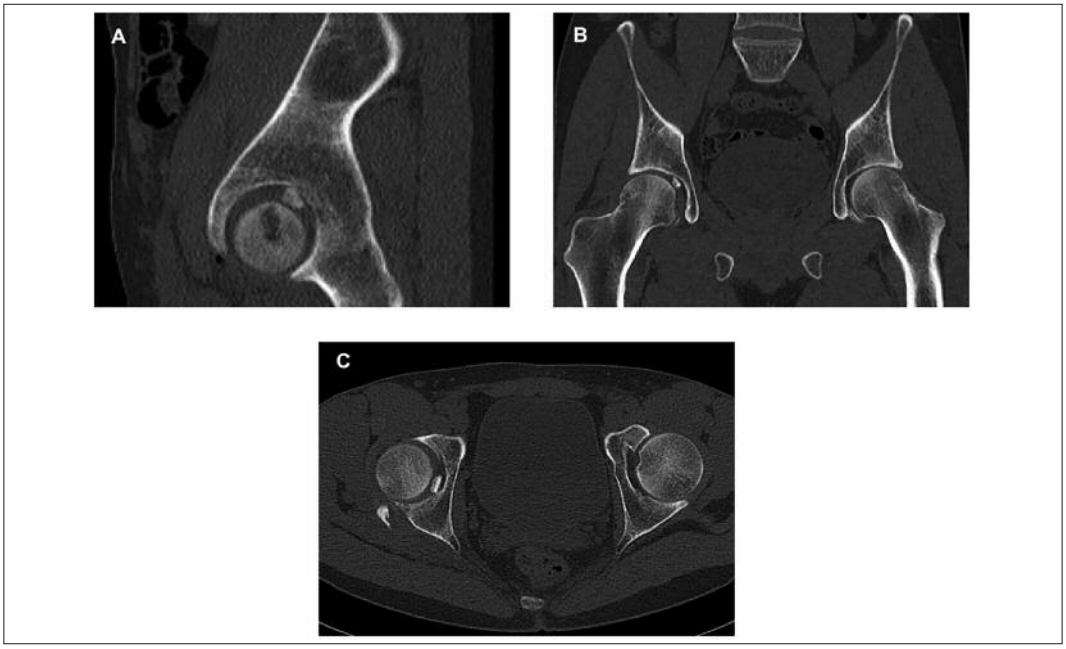

FIG. 1 - *Immagini TC post riduzione lussazione anca destra. A) Sezione sagittale. B) Sezione coronale. C) Sezione assiale, oltre il corpo mobile si apprezza lesione del ciglio acetabolare.*

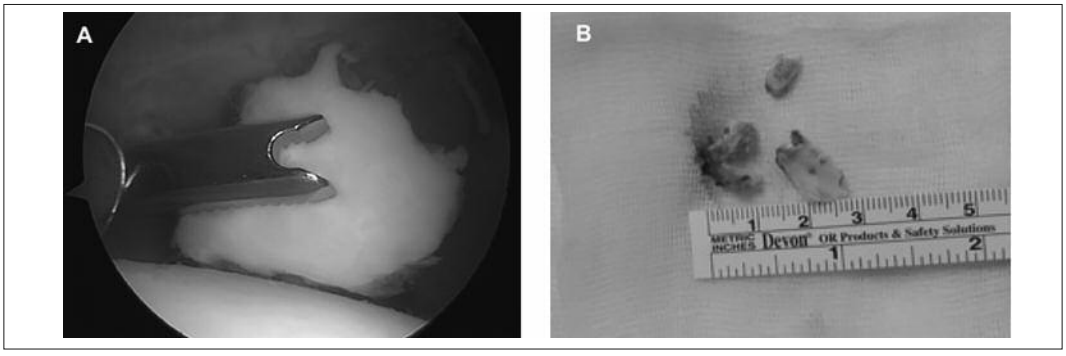

FIG. 2 - *A) Immagine intra-operatoria. Attraverso visualizzazione artroscopica si reperta corpo mobile intra-articolare. Una pinza artroscopica viene utilizzata per la rimozione. B) Misurazione del materiale in seguito alla rimozione.*

per visionare il ciglio ed il labbro posteriore. Per il facile inserimento degli appositi strumenti chirurgici e per consentire la rimozione di eventuali frammenti vengono utilizzate cannule di grande diametro.

COMPLICANZE

Secondo recenti studi le complicanze che possono svilupparsi in seguito ad una artroscopia d'anca sono <10% di tutte le procedure [8].

Travaso di fluido in cavità addominale o retro-

peritoneale durante l'artroscopia si presenta con distensione addominale e talora con ipotermia. In caso di travaso massivo di fluido si può determinare una sindrome compartimentale addominale con insufficienza respiratoria ed arresto cardiaco. Per prevenire questa complicanza bisogna mantenere uno stretto controllo sulla pressione della pompa artroscopica, limitare la lunghezza dell'intervento, valutare ogni 15'-30' la trattabilità dell'addome ed escludere i casi in cui non è certa l'integrità del fondo del cotile [2, 5, 8].

Neuro aprassia transitoria soprattutto del nervo sciatico e del n. femoro-cutaneo laterale dovuta al tempo di trazione o da compressione del nervo pudendo [4, 8]. Edema o necrosi scrotale, lesioni cutanee in seguito ad un mal posizionamento, o non adeguato imbottimento, del palo perineale [5].

Complicanze operatorie riguardano:

- evoluzione in anca instabile [4];
- permanenza di corpi intrarticolari [5];
- ossificazione eterotopica [4];
- trombosi venosa profonda nell'1,4% dei casi dovuta alla trazione [4, 8].

CONCLUSIONI

TC ed eventualmente RM consentono la valutazione pre-op della totalità delle lesioni. L'artroscopia, quando indicata, è preferibile nei giorni successivi alla lesione [5]. I risultati appaiono confortanti con buona efficacia e basso rischio di complicanze anche se i *follow-up* spesso non superano i 2 anni. Assenza di dolore funzionale e completo ROM sono stati ottenuti nel 84% dei casi mentre solo il 9,3% riporta minimo impatto sulla funzionalità o dolore. Nel 4% si è manifestata coxartrosi post-traumatica e nel 2,7% la in necrosi avascolare [3-4].

In conclusione l'artroscopia d'anca in pazienti con esiti di traumatismi maggiori può migliorare l'*outcome* con le giuste indicazioni.

BIBLIOGRAFIA

1. Erickson BJ, Cvetanovich GL, Frank RM, Bhatia S, Bush-Joseph CA, Nho SJ, Harris JD. International trends in arthroscopic hip preservation surgery-are we treating the same patient?. J Hip Preserv Surg. 2015 Jan;2(1):28-41. doi: 10.1093/jhps/hnv013. eCollection 2015 Jan.
2. Ekhtiari S, Haldane CE, de Sa D, Simunovic N, Ayeni OR. Fluid Extravasation in Hip Arthroscopy: A Systematic Review. Arthroscopy. 2017 Apr;33(4):873-880.
3. Casp A, Gwathmey FW. Hip Arthroscopy: Common Problems and Solutions. Clin Sports Med. 2018 Apr;37(2):245-263.
4. Begly JP, Robins B, Youm T. Arthroscopic Treatment of Traumatic Hip Dislocation. J Am Acad Orthop Surg. 2016 May;24(5):309-17.
5. Mandell JC, Marshall RA, Banffy MB, Khurana B, Weaver MJ. Arthroscopy After Traumatic Hip Dislocation: A Systematic Review of Intra-articular Findings, Correlation With Magnetic Resonance Imaging and Computed Tomography, Treatments, and Outcomes. Arthroscopy. 2018 Mar;34 (3):917-927.
6. Niroopan G, de Sa D, MacDonald A, Burrow S, Larson CM, Ayeni OR. Hip Arthroscopy in Trauma: A Systematic Review of Indications, Efficacy, and Complications. Arthroscopy.2016 Apr;32(4):692-703.e1.
7. Park MS, Her IS, Cho HM, Chung YY: Internal fixation of femoral head fractures(Pipkin I) using hip arthroscopy. Knee SurgSports Traumatol Arthrosc 2014;22(4):898-901.
8. Mullis BH, Dahners LE. Hip arthroscopy to remove loose bodies after traumatic dislocation. J Orthop Trauma. 2006 Jan;20(1):22-6.

Sinoviti e altre patologie sinoviali dell'anca

L. Pierannunzii

INTRODUZIONE

La patologia sinoviale dell'anca è una diagnosi minore che può giustificare solo una piccola parte delle artroscopie d'anca che vengono eseguite da un artroscopista esperto. Ciò nonostante, sia pure a ragguardevole distanza dalla diagnosi che più spesso conduce a tale indicazione (il conflitto femoro-acetabolare), le patologie sinoviali, e in special modo quelle infiammatorie o sinoviti, non possono essere dimenticate.

SINOVITE TRANSITORIA

Di queste patologie "minori" i pazienti pediatrici esibiscono spesso le cosiddette sinoviti transitorie o "anche irritabili" [(1)], caratterizzate da un *enhancement* sinoviale bilaterale associato a versamento, dolore e zoppia di fuga. La causa, ad oggi ancora incerta, viene attribuita ora ad un trauma, ora ad un'infezione virale fugace (da virus respiratori, che si ritiene possano essere responsabili di sindromi respiratorie spesso banali nei giorni precedenti la comparsa dei disturbi articolari). La terapia sintomatica è la scelta prevalente, con tendenza alla risoluzione spontanea entro 10gg.

COXITE PIOGENICA

Nei bambini molto piccoli (età <4 anni) con storia di febbri ricorrenti, l'anca irritabile entra in diagnosi differenziale con l'artrite piogenica in senso stretto, caratterizzata da un *enhancement* osteomidollare marcato che manca nella sinovite transitoria e da un'epidemiologia non limitata alla popolazione pediatrica ma estesa a giovani-adulti e adulti [(2)]. I germi più comuni sono lo *Stafilococco aureo* e il *Gonococco*, che possono insediarsi nell'anca per contiguità (erosione della metafisi intra-articolare del collo femorale) o per disseminazione ematogena. Un lavaggio artroscopico dell'anca è un'opzione da non trascurare in questi casi (spt. nelle forme cronicizzate o molto aggressive), unitamente ad una terapia endovenosa bi-antibiotica mirata. Quando infine in un adulto in terapia con farmaci biologici compaiono sintomi e segni clinici sospetti per coxartrite, potrebbe trattarsi di una recrudescenza della patologia di base (es. artrite reumatoide), ma potrebbe anche trattarsi della riaccensione di una micobatteriosi atipica a localizzazione articolare nell'anca favorita dalle terapie in corso. In questi casi, solitamente unilaterali e rapidamente destruenti, in cui la decisione dell'immunoreumatologo è critica, la visione artroscopica diretta, la biopsia sinoviale e la ricerca dei micobatteri nel materiale prelevato garantiscono una diagnosi altamente sensibile e specifica, cui solo l'artroscopia può condurre.

OSTEOMA OSTEOIDE INTRA-ARTICOLARE

Le sinoviti microbiche entrano infine in diagnosi differenziale con gli osteomi osteoidi sottoperiostali, che spesso determinano idrartri voluminosi e sterili, su base irritativa (Fig. 1).

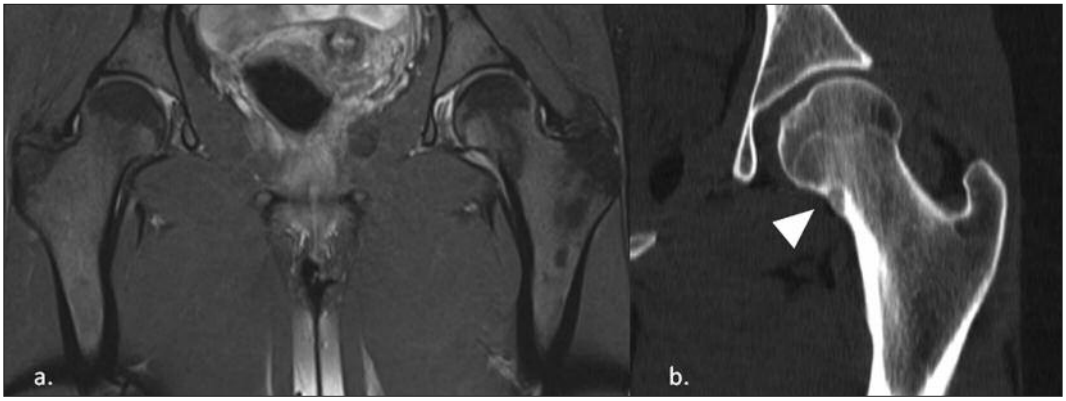

FIG. 1 - *L'indagine RMN dimostra un ispessimento della membrana sinoviale e della falda fluida in corrispondenza della corticale mediale del collo femorale sinistro, dove si riscontra un'immagine sospetta per osteoma osteoide (a). La TC sul piano coronale conferma la diagnosi (b).*

SINOVITI DA CRISTALLI

Le sinoviti da cristalli sono piuttosto rare nell'anca, mentre rappresentano una comune diagnosi reumatologica nel ginocchio e in altre sedi [3]. La deposizione dei cristalli di urato di sodio (gotta), idrossiapatite, pirofosfato di calcio diidrato (condrocalcinosi) e ossalato di calcio conduce, in soggetti metabolicamente predisposti, ad artropatie infiammatorie intense con interessamento prevalente della membrana sinoviale. Nei casi dubbi in cui ecografia e radiografia non chiariscono la diagnosi, un'artrocentesi permette di svolgere analisi chimico-fisiche sul sedimento e la ricerca della birifrangenza in luce polarizzata su campioni di liquido sinoviale. Raramente si ricorre all'artroscopia, se non per eseguire biopsie sinoviali in casi molto rari e selezionati. Non sono infatti praticabili gesti terapeutici che non siano palliativi e temporanei (*debridement* e lavaggio).

NEOPLASIE E METAPLASIE SINOVIALI

Infine dobbiamo ricordare le neoplasie sinoviali (e in modo particolare le neoplasie localmente aggressive come le SVNP) e le metaplasie osteocondrali della membrana sinoviale (queste ultime oggetto di trattazione separata in un capitolo dedicato). Le Sinoviti Villo-Nodulari Pigmentose sono neoplasie di aspetto infiammatorio (da cui la denominazione di sinoviti), molto rare nell'anca, meno nel ginocchio, potenzialmente capaci di aggredire ogni articolazione sinoviale, borsa o guaina tendinea, gravate da un alto tasso di recidiva persino dopo asportazione radicale a cielo aperto [4]. Esistono due varietà di questa lesione: quella diffusa, che coinvolge la quasi totalità dell'articolazione, quindi sia il compartimento centrale, sia quello periferico, è solitamente destinata a molteplici recidive; quella localizzata (centrale o periferica) gode invece di una prognosi migliore, con maggiori probabilità di asportazione radicale, anche per via artroscopica. Nelle forme inveterate o più aggressive si possono osservare erosioni ossee a rischio di frattura spontanea, ad es. a livello del collo femorale, meritevoli di trattamento sostitutivo protesico (Fig. 2).

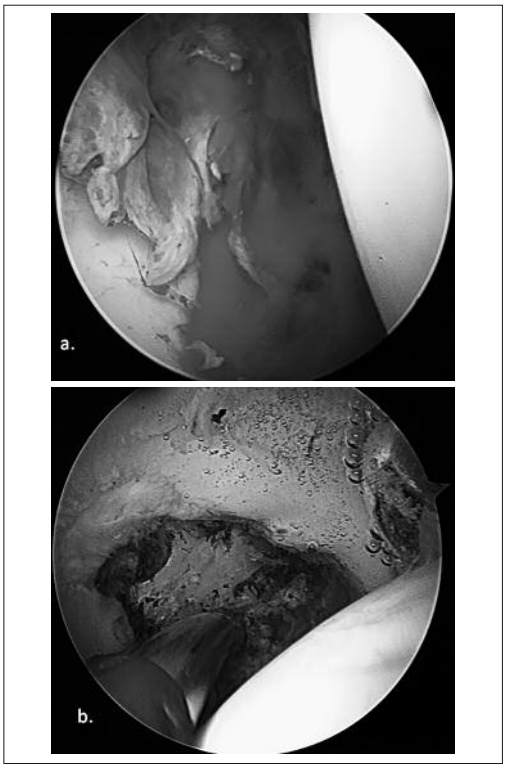

FIG. 2 - *SVNP localizzata nella fossa acetabuli prima (a) e dopo (b) ablazione con terminale a radiofrequenze.*

CASISTICA

Dodici casi di sospetta patologia sinoviale coxofemorale sono stati sottoposti ad artroscopia dal 2008 al 2013. In tutti i casi si sono effettuate biopsie sinoviali mutiple, sinovialectomia estesa, rimozione di eventuali corpi mobili. I pazienti sono stati monitorati mediante *follow-up* clinico-radiologico a 1-2-4 anni. Tutte le artroscopie hanno portato alla diagnosi istopatologica, che in 3 casi è risultata differente da quella preoperatoria. Mentre le condromatosi (CS) e le SVNP hanno dimostrato in 6 casi su 7 un incremento statisticamente e clinicamente significativo del mHHS, le coxartriti non hanno avuto benefici terapeutici in 3 casi su 4. Ad un *follow-up* medio di 26 mesi, nessun caso di CS/SVNP è recidivato, mentre una paziente affetta da SVNP, a causa delle gravi lesioni cartilaginee associate, è stata sottoposta a protesizzazione entro un anno dal primo intervento.

CONCLUSIONI

L'artroscopia dell'anca si è dimostrata una metodica efficace sia nell'accertamento diagnostico, sia nel trattamento di molte malattie sinoviali. In fase diagnostica ha modificato la diagnosi preoperatoria nel 25% dei casi. In fase terapeutica, nonostante il limite tecnico di accessibilità del versante posteriore del compartimento periferico e dell'estremità caudale del compartimento centrale, le sinovialectomie eseguite si sono dimostrate efficaci sia nella condromatosi, sia nella SVNP.

BIBLIOGRAFIA

1. Ryan DD. Differentiating Transient Synovitis of the Hip from More Urgent Conditions. Pediatr Ann. 2016 Jun 1;45(6): e209-13. doi: 10.3928/00904481-20160427-01. Review. PubMed PMID: 27294495.
2. Shirtliff ME, Mader JT. Acute septic arthritis. Clin Microbiol Rev. 2002;15(4):527–544. doi:10.1128/cmr.15.4.527-544.2002.
3. Fodor D, Albu A, Gherman C. Crystal-associated synovitis- ultrasonographic feature and clinical correlation. Ortop Traumatol Rehabil. 2008 Mar-Apr;10(2):99-110. Review. PubMed PMID: 18449120.
4. Steinmetz S, Rougemont AL, Peter R. Pigmented villonodular synovitis of the hip. EFORT Open Rev. 2017 Mar 13;1(6):260-266. doi: 10.1302/2058-5241.1.000021. eCollection 2016 Jun. PubMed PMID: 28461957; PubMed Central PMCID: PMC5367600.

La condromatosi

C. Carulli, M. Innocenti

INTRODUZIONE

La condromatosi è una patologia caratterizzata da una ipermetaplasia sinoviale che determina la produzione di corpi mobili di natura osteocartilaginea da parte di condroblasti localizzati nello strato sub-sinoviale, che maturano in condrociti sotto uno stimolo ancora oggi ignoto (Fig. 1). La diffusione di questi corpi mobili determina quindi alterazioni degenerative progressive e irreversibili a livello delle superfici articolari [1]. Di rara incidenza ed eziologia tuttora sconosciuta, generalmente interessa soggetti di sesso maschile, tra la 2ª e la 5ª decade. La forma monoarticolare di ginocchio è quella più diffusa, seguita dall'anca; sono tuttavia descritte forme multiple (pluriarticolari) [1-3]. Quadri simili si riscontrano in altri mammiferi come cavalli, bovini e cani. Nell'uomo, oltre alla maggior produzione di condromi, la presenza di residui condrociti attivi in zona perisinoviale comporta l'ingrandimento dei corpi mobili con conseguente insufficiente vascolarizzazione e necrosi seguita da ossificazione encondrale con indurimento e peggiori alterazioni articolari [1,3]. Questo processo comporta inevitabilmente un'artrosi secondaria precoce con sintomatologia a esordio progressivamente rapido. Nonostante il trattamento, i tassi di recidiva sono alti e descritti fino al 19% [2,4]. Rari casi di trasformazione maligna in condrosarcoma sono stati descritti ma per lunga latenza di patologia (fino a due decadi) [4,5].

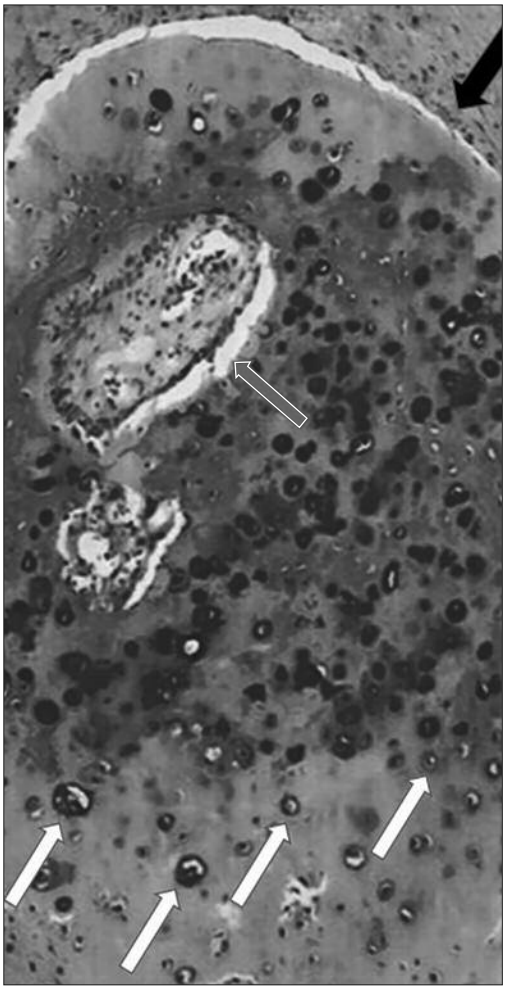

FIG. 1 - *Aspetto istologico di un condroma asportato da un'anca per via artroscopica. Racchiusi da una zona periferica rappresentata da membrana sinoviale (freccia nera), si rileva la presenza di condrociti di varie dimensioni, a indicare una variabilità di iperplasia di tali cellule (frecce bianche) e la tendenza di alcune di queste alla necrosi con successiva formazione di osso encondrale (freccia rossa).*

CLINICA E DIAGNOSI

Il dolore, localizzato perlopiù in regione inguinale, gli scrosci articolari, spesso percepiti come scatti "interni", associati a limitazione (talvolta transitoria) del ROM e zoppia antalgica, sono le classiche manifestazioni riferite dai Pazienti. Talvolta, il dolore può essere irradiato anche in regione glutea o laterale di anca a causa del movimento dei corpi mobili nell'articolazione. La diagnosi si raggiunge con gli esami strumentali: la radiologia tradizionale risulta silente nelle fasi iniziali, caratterizzate sì da dolore, ma da formazioni piccole e di natura condrale.

Al contrario, le forme avanzate o con condromi più voluminosi e componente osteocondrale sono spesso visibili anche con rx standard. In ogni caso, è mandatorio procedere con una RM, che rappresenta il *gold standard*. Non è infrequente, per necessità di diagnosi differenziale, effettuare una ARTRO-RM che permette anche un'egregia valutazione dei danni condrali femoroacetabolari e labrali (Fig. 2).

In alternativa, se controindicata la RM, può essere eseguita una TC [1]. L'ecografia non è un esame appropriato, mentre la scintigrafia è utile solo in casi molto selezionati.

TRATTAMENTO

La terapia di questa patologia è chirurgica. In epoca moderna è necessario valutare la possibilità di una metodica artroscopica, assolutamente meno invasiva e associata a minori complicanze rispetto a quella classica artrotomica.

Van der Valk ha effettuato una recente metanalisi su 13 pubblicazioni relative al trattamento della condromatosi dell'anca per un totale di 290 Pazienti, con un'età media di 41 anni, nel 65% di sesso maschile, e con un *follow-up* postoperatorio medio di 56 mesi.

Tutti i Pazienti hanno riportato un miglioramento agli *score* clinici e la gran parte è rimasta soddisfatta indipendentemente dalla scelta del trattamento chirurgico. Tuttavia, il rischio di recidiva è risultato dello 0% in caso di artrotomia e fino al 23% in caso di artroscopia [4].

Decenni fa, Ganz e Colleghi proponevano la *open surgical dislocation* (lussazione chirurgica), procedura a cielo aperto con risparmio della vascolarizzazione di testa e collo femorale. Tale approccio, considerato di grande efficacia all'epoca per il ben più frequente FAI, permetteva la totale asportazione dei corpi mobili, ma soprattutto una sinoviectomia totale, cruciale per limitare il rischio di recidiva. Tuttavia, essendo molto invasiva, poteva associarsi ad un rischio di aderenze postoperatorie, osteonecrosi della testa del femore (su base ischemica iatrogena) e pseudoartrosi trocanteriche.

Schoeniger e Ganz hanno riportato una serie di 8 Pazienti a 6,5 anni di *follow-up* con nessuna recidiva, un caso di conversione a protesi totale di anca e 3 complicanze serie [2].

Simile esperienza è riportata da Lim con una serie di 21 soggetti trattati con artrotomia semplice (13 casi) e lussazione chirurgica (8 casi) ad un *follow-up* medio di 4.4 anni. Due recidive e scarse complicanze postoperatorie sono state riscontrate nel primo gruppo, mentre nessuna recidiva, ma un numero maggiore di problematiche postoperatorie nel secondo gruppo [3].

FIG. 2 - *Quadro radiologico (a), di RM (b) e artroscopico intraoperatorio di una Paziente di 19 anni, ballerina professionista, affetta da condromatosi isolata dell'anca. Si apprezzano formazioni condromatose con componente condrale e calcifica di dimensioni ampie (c), corpi mobili piccoli, perlopiù cartilaginei (d), che si annidano nella sinovia iperplastica del fondo acetabolare (e). Tale sinovite può essere trattata con manipolo a radiofrequenze a punta flessibile (f) ottenendo un quadro privo di condromi e di aspetto più fisiologico (g).*

Boyer ha riportato i risultati clinici di 111 soggetti trattati con artroscopia ad un *follow-up* di 78 mesi. Nel 20% c'è stata necessità di conversione a protesi totale, mentre il 57% dei Pazienti ha dichiarato soddisfazione. Le recidive sono state trattate nel 38% mediante lussazione chirurgica e nel 21% di casi con nuova artroscopia [6].

Zini e Colleghi hanno pubblicato la loro serie di 11 condromatosi trattate artroscopicamente, con età media di 34 anni e 22 mesi di *follow-up* medio. In un solo caso il risultato clinico non è stato soddisfacente (conversione in protesi), mentre nessuna recidiva o complicanza seria è stata registrata [5]. Lee ha riportato una serie di 10 pazienti con età media di 35,4 anni. Dopo artroscopia, 7 soggetti presentavano corpi mobili residui di piccola entità alla RM postoperatoria, con loro scomparsa al *follow-up* medio di 3,8 anni e senza recidiva di patologia [7].

NOTE DI TECNICA CHIRURGICA ARTROSCOPICA

L'elemento più importante per un buon successo dell'artroscopia è l'attenta selezione dei casi. La valutazione realistica della possibilità di rimuovere tutti i corpi mobili e la maggior parte della sinovite sono le chiavi del successo per risolvere i sintomi e diminuire il rischio di recidiva.

L'intervento, indipendentemente dalla posizione supina o laterale del Paziente e dall'anestesia generale o locoregionale, deve essere condotto con una fase in trazione per poter agilmente entrare nel compartimento centrale, rimuovere i corpi mobili e accedere a tutte le zone articolari interessate dalla sinovite. È fondamentale la creazione di più portali, di cui generalmente i più utili sono: anterolaterale, anteriore (puro o medio), posterolaterale. Un portale inferiore accessorio può permettere, a trazione rilasciata, di evacuare i condromi anche dalla parte più periferica dell'articolazione [8,9].

Le incisioni cutanee necessitano di essere più estese di qualche mm rispetto al solito per evacuare corpi mobili voluminosi [5,8]. Cannule monouso avvitabili e pinze da presa mutuate da altre specialità (urologia, otorinolaringoiatria) possono essere usate rispettivamente per mantenere "aperto" il deflusso dei corpi mobili più piccoli e afferrare quelli più grandi [8,9].

Puntali a radiofrequenze (anche flessibili) per la sinoviectomia sono usati per raggiungere le zone più recondite. Raramente si tratta di interventi rapidi e l'esperienza del Chirurgo assume una grande importanza per ridurre le complicanze. Tra queste, le lesioni iatrogene cutanee e neurologiche sono frequenti.

Vanno pertanto evitati lunghi tempi di trazione, alternando il rilascio e il riposizionamento della stessa laddove la procedura si protragga [5,8].

Il lavaggio con grandi quantità di soluzione fisiologica è cruciale per i suoi effetti benefici biologici e meccanici.

A fine intervento, una infiltrazione intra-articolare di cortisonico può avere un duplice scopo: antalgico e di prevenzione delle ossificazioni periarticolari, associate frequentemente all'artroscopia d'anca indipendentemente dalla patologia trattata. Le prescrizioni postoperatorie generalmente consistono nella profilassi antitromboembolica ed analgesica.

Il carico, così come gli ampi movimenti articola-

ri, non sono concessi per 2-3 settimane. In tale periodo di tempo la deambulazione deve avvenire con due appoggi e con carico a tolleranza.
Laddove vengano effettuate altre procedure aggiuntive (microfratture o riparazione del labbro acetabolare), il carico non sarà concesso per almeno 4 settimane. Successivamente, attività in acqua o su pedali con sellino alto vengono concesse assieme al carico deambulatorio progressivamente maggiore.

BIBLIOGRAFIA

1. Maurice H, Crone M, Watt I. Synovial chondromatosis. J Bone Joint Surg Br. 1988;70:807-11.
2. Schoeniger R, Naudie DD, Siebenrock KA, Trousdale RT, Ganz R. Modified complete synovectomy prevents recurrence in synovial chondromatosis of the hip. Clin Orthop Relat Res 2006;451:195-200.
3. Lim SJ, Chung HW, Choi YL, Moon YW, Seo JG, Park YS. Operative treatment of primary synovial osteochondromatosis of the hip. J Bone Joint Surg Am 2006;88: 2456-64.
4. Van der Valka MR, Veltmana ES, Assinkb J, Veena MR. Synovial chondromatosis of the hip, a case report and literature review. J Orthopaedics 2019;16:249-53.
5. Zini R, Longo UG, De Benedetto M, Loppini M, Carraro A, Maffulli N, Denaro V. Arthroscopic management of primary synovial chondromatosis of the hip. Arthroscopy 2013;3:420-426.
6. Boyer T, Dorfmann H. Arthroscopy in primary synovial chondromatosis of the hip: description and outcome of treatment. J Bone Joint Surg Br 2008;90:314-8.
7. Lee YK, Moon KH, Kim JW, Hwang JS, Ha JC, Koo KH. Remaining loose bodies after arthroscopic surgery including extensive capsulectomy for synovial chondromatosis of the hip. Clin Orthop Surg 2018;10:393-397.
8. Rath E, Amar E, Doron R, Matsuda DK. Hip arthroscopy for synovial chondromatosis: tips and tricks. Arthrosc Techniques 2014;3:e709-712.
9. Randelli F, Randelli P, Banci L, Arrigoni P. Intra-articular loose body removal during hip arthroscopy. Orthopedics 2010;33:476.

Patologia isolata dell'ileopsoas

F. Della Rocca, M. Loppini

INTRODUZIONE

Il complesso muscolare dell'ileopsoas è composto dai muscoli iliaco, grande psoas e piccolo psoas. Le funzioni principali dell'ileopsoas sono la flessione dell'anca, la rotazione esterna del femore, la flessione laterale e anteriore e la stabilizzazione del tronco.

Le patologie del tendine ileopsoas includono borsite, tendinopatia, conflitto e scatto [1]. Lo scatto dell'ileopsoas (anca a scatto interna) è una patologia caratterizzata da scatto rumoroso e palpabile del tendine durante il movimento dell'anca. Il meccanismo anatomopatologico è lo scatto del tendine ileopsoas sull'eminenza ileopettinea quando l'anca viene portata da una posizione di flessione, abduzione e rotazione esterna (F.AB.ER.) a una posizione di estensione, adduzione e rotazione neutra.

Altri meccanismi proposti includono anomalie dei tessuti molli quali tendine ileopsoas accessorio, cisti paralabrale e tenosinovite stenosante. Inoltre, lo scatto del tendine può avvenire su altre prominenze ossee quali piccolo trocantere e testa femorale. Infine, è stata descritta una condizione di scatto del tendine dello psoas sul muscolo iliaco. Borsite e tendinopatia sono condizioni molto spesso associate a movimenti patologici ripetitivi del tendine che avvengono in caso di anca a scatto sintomatica.

In caso di tendinopatia dell'ileopsoas, il Paziente riferisce dolore inguinale nel movimento di flessione dell'anca a 20°-30° con ginocchio esteso, contro resistenza (test di Stinchfield).

Il conflitto dell'ileopsoas (CIP) è una patologia caratterizzata da una retrazione del tendine con una lesione caratteristica del labbro acetabolare anteriore in corrispondenza dell'incisura dell'ileopasoas (ore 3), in assenza di deformità ossee [2]. La sede della lesione labrale differenzia il CIP dal conflitto femoro-acetabolare (CFA) che si associa a una lesione del labbro anterosuperiore (ore 1-2). In alcuni casi, il labbro appare infiammato senza evidenza di lesione franca (Fig. 1).

In altri il labbro si presenta degenerato e disinserito dalla rima acetabolare. Infine, in alcuni pazienti si evidenzia infiammazione del tendine del-

FIG. 1 - *Anca destra, ottica nel portale antero-laterale, uncino palpatore nel portale mid-anterior. Segno del conflitto dell'ileopsoas: il labbro appare infiammato senza disinserzione dal bordo acetabolare.*

l'ileopsoas che risulta adeso alla capsula anteriore con aderenze capsulolabrali e scomparsa del recesso tra labbro e capsula anteriore.

EPIDEMIOLOGIA

Le patologie dell'ileopsoas rappresentano una frequente causa di dolore inguinale con una prevalenza di circa il 10-35% negli atleti [1]. Lo scatto sintomatico dell'ileopsoas si associa comunemente ad attività caratterizzate da ampie escursioni articolari dell'anca quali danza, calcio, rugby, hockey. La prevalenza di tale patologia non è chiara, tuttavia in popolazioni selezionate, come le ballerine professioniste, può arrivare fino al 60%.
Il CIP si presenta più frequentemente in giovani donne, con dolore inguinale che peggiora durante attività sportiva e si associa a scatto in circa il 15% dei casi.

RISULTATI

In studi su atleti affetti da scatto sintomatico dell'ileopsoas, la tenotomia artroscopica ha dimostrato risultati buoni/eccellenti secondo le scale funzionali, basso tasso di recidiva, e minime complicanze [1].
I risultati non sono differenti comparando la tenotomia transcapsulare con quella eseguita a livello del piccolo trocantere [3]. Tuttavia, la tenotomia determina una riduzione di circa il 20% della forza di flessione dell'anca in posizione seduta e una riduzione del volume muscolare di circa il 25% rispetto al controlato.
La tenotomia transcapsulare ha dimostrato minore rischio di determinare atrofia muscolare di grado IV (degenerazione adiposa >75% rispetto al volume muscolare complessivo) rispetto alla tenotomia a livello del piccolo trocantere (<10% versus 50% dei casi) [4].
L'ileopsoas è un importante stabilizzatore dinamico anteriore dell'anca, quindi la sua tenotomia in pazienti con CFA, displasia moderata (angolo di Wiberg compreso tra 20° e 25°) e scatto sintomatico può determinare instabilità post-chirurgica. Per tale motivo, la tenotomia può avere risultati soddisfacenti se associata a plicatura della capsula anteriore, preservazione del labbro e correzione della deformità tipo CAM. Inoltre, il Paziente non deve presentare eccessiva antiversione del collo femorale (>25°) né valgismo cervico-diafisario né displasia acetabolare severa [5].
Il trattamento chirurgico del CIP consiste nella tenotomia eventualmente associata al trattamento delle lesioni del labbro acetabolare.
Gli studi su Pazienti affetti da CIP isolato, non associato a CFA né anca a scatto interna, hanno dimostrato che la tenotomia transcapsulare artroscopica, eseguita a livello del labbro acetabolare e associata a *debridement*/riparazione del labbro, determina un significativo miglioramento dei sintomi e il recupero funzionale fino a 2 anni dalla chirurgia [2, 6]. Tuttavia, nei Pazienti con CIP e scatto sintomatico dell'ileopsoas, il rischio di recidiva dello scatto dopo tenotomia transcapsulare è di circa il 50% [6].

NOTE DI TECNICA ARTROSCOPICA

La tenotomia artroscopica dell'ileopsoas può essere eseguita a tre diversi livelli: compartimento centrale, compartimento periferico, piccolo trocantere.

Il rapporto tendine/muscolo si modifica in direzione cranio-caudale assumendo valori differenti nei tre livelli, rispettivamente di 40%/60%, 53%/47% e 60%/40% [3]. Per eseguire la tenotomia a livello del compartimento centrale, l'arto è in trazione e l'ottica a 70° è posizionata nel portale anterolaterale.

La capsulotomia interportale può essere prolungata medialmente con un bisturi artroscopico fino a esporre il tendine dell'ileopsoas che si trova subito al davanti della relativa incisura acetabolare (ore 3). Tuttavia, gli Autori suggeriscono di eseguire la tenotomia transcaspulare attraverso un piccolo opercolo a ore 3 per evitare una capsulotomia estesa (Fig. 2).

La tenotomia può essere eseguita con bisturi oppure con radiofrequenze, avendo cura di lasciare il ventre muscolare intatto.

Per eseguire la tenotomia a livello del compartimento periferico, l'arto non è in trazione e l'anca è posizionata con 30° di flessione. L'ottica a 30° è posizionata nel portale anterolaterale in direzione anteriore verso la capsula articolare.

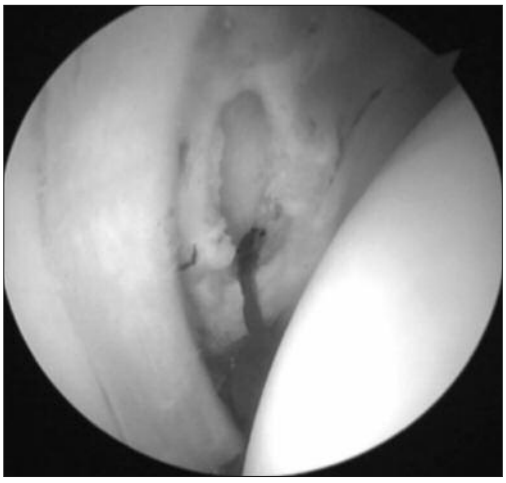

FIG. 2 - *Anca destra, ottica nel portale antero-laterale. Esposizione del tendine ileopsoas attraverso un piccolo opercolo nella capsula anteriore (ore 3).*

Il tendine dell'ileopsoas può essere identificato attraverso una piccola capsulotomia trasversa di circa 1 cm, laterale alla piega sinoviale mediale e appena prossimale alla zona orbicolare anteriormente.

Per eseguire la tenotomia a livello del piccolo trocantere, l'anca è posizionata con 30° di flessione e in rotazione esterna in modo che il piccolo trocantere sia parallelo al piano coronale del corpo. Il controllo Rx intraoperatorio è raccomandato per verificare l'esposizione del piccolo trocantere.

La posizione del portale prossimale viene identificata mediante ago da spinale introdotto con direzione antero-posteriore e perpendicolare al femore fino a raggiungere il piccolo trocantere. Un secondo portale è eseguito in modo analogo 5-7 cm distale al primo.

L'ottica a 30° viene introdotta attraverso il portale prossimale e il manipolo delle radiofrequenze attraverso il portale distale per eseguire la tenotomia.

CONCLUSIONI

La tenotomia artroscopica/endoscopica dell'ileopsoas ha dimostrato buoni risultati nel breve-medio termine in Pazienti con conflitto e/o scatto sintomatico.

Tuttavia, la procedura è indicata in casi selezionati in considerazione del rischio di instabilità post-chirurgica, secondaria alla perdita della funzione stabilizzante anteriore dell'anca che il tendine svolge.

BIBLIOGRAFIA

1. Anderson CN. Iliopsoas: Pathology, Diagnosis, and Treatment. Clin Sports Med 2016;35:419-433.
2. Domb BG, Shindle MK, McArthur B, Voos JE, Magennis EM and Kelly BT. Iliopsoas impingement: a newly identified cause of labral pathology in the hip. HSS J 2011;7:145-50.
3. Ilizaliturri VM, Jr., Buganza-Tepole M, Olivos-Meza A, Acuna M and Acosta-Rodriguez E. Central compartment release versus lesser trochanter release of the iliopsoas tendon for the treatment of internal snapping hip: a comparative study. Arthroscopy 2014;30:790-5.
4. Brandenburg JB, Kapron AL, Wylie JD, et al. The Functional and Structural Outcomes of Arthroscopic Iliopsoas Release. Am J Sports Med 2016;44:1286-91.
5. Harris JD. Editorial Commentary: Caveat Flexor-To Release or Not to Release the Iliopsoas, That Is the Question. Arthroscopy 2018;34:1851-1855.
6. Nelson IR and Keene JS. Results of labral-level arthroscopic iliopsoas tenotomies for the treatment of labral impingement. Arthroscopy 2014;30:688-94.

Patologia del capo riflesso del retto anteriore e *subspine impingement*

F. Randelli, A. Fioruzzi, D. Priano, M. Magnani

INTRODUZIONE

Sono state identificate più cause extra-articolari di conflitto femoro-acetabolare (EAHI).

Inizialmente sono state osservate in Pazienti con persistenza della sintomatologia dopo trattamento artroscopico per conflitto femoro-acetabolare (FAI) [1]. Un conflitto extra-articolare, che può coesistere con un FAI, è definito come un contatto anormale tra alcune regioni, extra-articolari, del femore prossimale e del bacino [2]. Il *subspine impingement* (SSI) è indubbiamente una delle cause più studiate di conflitto extra-articolare. Il SSI è causato da una prominenza della spina iliaca antero inferiore (SIAI) che si proietta sul collo femorale distale durante i movimenti di flessione dell'anca [3]. Si ritiene che sia causato da un'eccessiva attività muscolare del retto femorale durante la flessione del ginocchio a anca estesa con conseguente lesione da avulsione della SIAI o da lesioni calcifiche dei capi diretto o riflesso del tendine del retto anteriore. Durante la guarigione, la distalizzazione dell'apofisi o la calcificazione del tendine possono portare a una consolidazione che spesso si traduce in una formazione ossea protuberante. Le lesioni da avulsione sono comuni negli atleti adolescenti, in particolare in alcuni sport come la corsa, il salto e i "kicking" sport [4].

Le avulsioni della SIAI rappresentano la seconda più comune avulsione ossea [5]. Ciononostante, il conflitto femoro-acetabolare extra-articolare con ossificazione del retto femorale e subspine impingement è una patologia rara, con prevalenza dello 0.5% negli atleti. È inoltre una condizione spesso associata a patologie intra-articolari; in letteratura è stata anche descritta una lesione del labbro acetabolare antero-superiore con avulsione del retto femorale (HALTAR) [6], chiamata *Hip SLAP Lesion*, che può portare a ossificazioni eterotopiche e dismorfismi a livello della SIAI. De Sa [1] suggerisce che questa patologia sia più comune nei giovani maschi fisicamente attivi (età compresa tra 14 e 30 anni). Questi Pazienti, normalmente, riferiscono dolore nella regione inguinale anteriore, aggravato dalla flessione attiva dell'anca e da attività sportive ripetitive. Non sempre è riconoscibile un trauma come inizio della sintomatologia.

MATERIALI E METODI

La diagnosi morfologica per una patologia della SIAI si avvale *in primis* della radiologia tradizionale attraverso la proiezione AP standardizzata del bacino e, soprattutto, della proiezione del falso profilo che permette di visualizzare correttamente l'estensione distale della ossificazione. La tomografia computerizzata (TC) permette una valutazione più accurata dell'anomalia ossea nonché una migliore spazialità. La risonanza magnetica (RM) o la artro-RM permettono una valutazione più accurata delle strutture intra-arti-

colari. La presenza di sinovite focale anteriore e di lesione del labbro acetabolare nell'area della SIAI, oltre alla presenza di una protuberanza ossea, confermano la diagnosi di SSI [3].

Hetsroni [7] ha sviluppato un sistema di classificazione del SSI, basato su scansioni TC, con tre livelli di deformità crescente e associato a limitazione del *range* di movimento (ROM). Nel tipo 1 non è presente una prominenza ossea tra la porzione inferiore della SIAI e il bordo acetabolare. Nel tipo 2 è presente una prominenza ossea tra il bordo inferiore della SIAI e il bordo acetabolare superiore. Nel tipo 3 è presente una prominenza ossea che si estende distalmente verso, o oltre, il bordo acetabolare anteriore-superiore. Il trattamento conservativo può essere tentato come primo approccio terapeutico, attraverso modificazione delle attività, riabilitazione e infiltrazioni ecoguidate, ma la loro efficacia non è stata ancora ben studiata. In passato, la decompressione della SIAI veniva eseguita con tecnica *open* attraverso l'approccio anteriore di Smith-Petersen. Recentemente è stata descritta la decompressione artroscopica della SIAI chiamata anche *spinoplasty* [3]. Usando due portali (anterolaterale e *mid-anterior*), dopo una capsulotomia antero-superiore, la SIAI viene esposta dalle 1:30 alle 2:00. Per decomprimere l'osso si utilizza di norma una fresa da 5.5 mm. Con l'ausilio dell'amplificatore di brillanza nella proiezione in falso profilo, e con il controllo visivo artroscopico, praticando manovre dinamiche intra-operatorie si valuta la scomparsa dell'impingement e si controlla il corretto livello della resezione ossea. Nonostante i timori iniziali, studi su cadavere hanno dimostrato come una resezione estesa prossimalmente e anteriormente per 1.5 cm sia correlata ad un ridotto rischio di distacco del tendine del retto anteriore (Fig. 1). Nei casi in cui sia presente una ossificazione della SIAI particolarmente importante, sia per estensione sia per distanza dall'articolazione (normalmente in esiti meta-traumatici), può essere indicata la chirurgia aperta attraverso una via anteriore diretta. Questa consente la visualizzazione diretta dell'ossificazione e dei tessuti molli rendendone rapida l'escissione completa (Fig. 2). Una profilassi post-operatoria contro le ossificazioni eterotopiche è raccomandata per le prime 3 settimane almeno.

RISULTATI

I risultati pubblicati del trattamento del SSI 1 e della rimozione delle ossificazioni del retto sono buoni e in tutti gli studi viene documentata la conservazione della funzione del retto femorale come flessore dell'anca. Tuttavia, questi studi sono

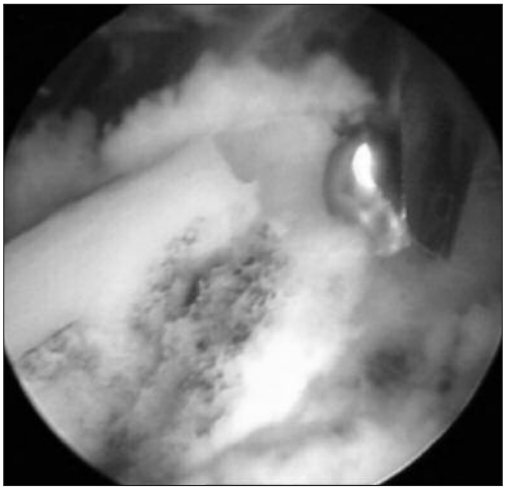

FIG. 1

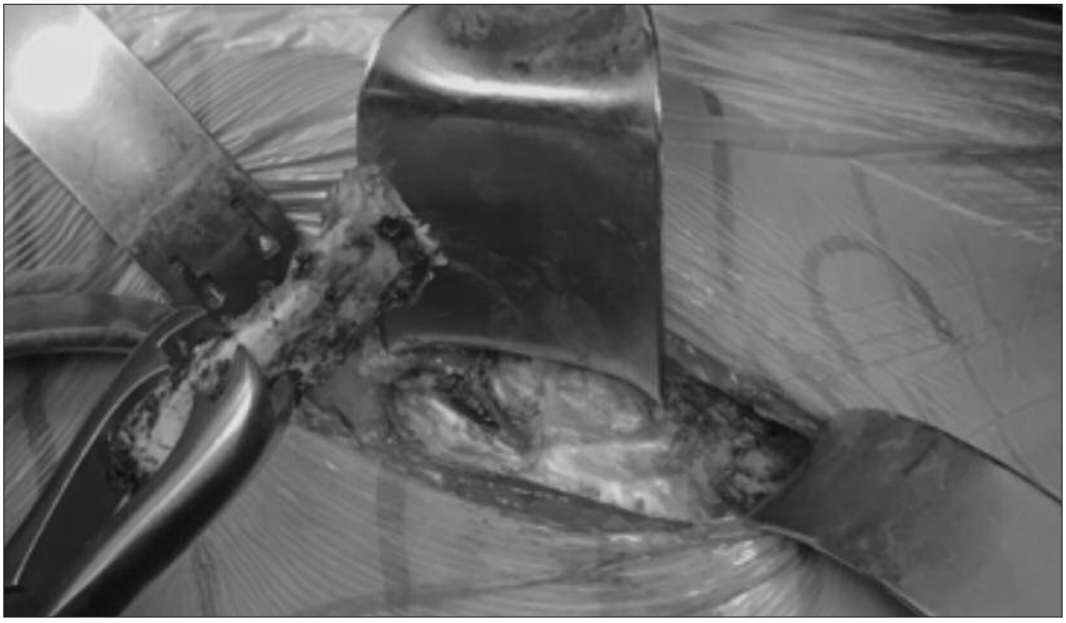

FIG. 2

limitati dal fatto che la decompressione della SIAI viene raramente eseguita come procedura isolata. Infatti, viene spesso effettuata in associazione con la sutura del labbro acetabolare, con l'osteoplastica femorale e con il trattamento di altre patologie intra-articolari. Inoltre, gli studi riportano solo i risultati di artroscopisti dell'anca a alto volume di interventi, rendendo la ripetibilità dei risultati questionabile. Nella nostra casistica abbiamo cercato di valutare eventuali differenze in termini di *outcome* funzionale e ritorno all'attività sportiva tra il trattamento chirurgico artroscopico e quello aperto senza però poter evidenziare differenze statisticamente significative. Tutti i Pazienti hanno beneficiato dalla procedura chirurgica con importante riduzione del dolore, recupero del ROM e ritorno all'attività sportiva amatoriale. In un caso operato con tecnica aperta abbiamo osservato una parziale riossificazione. Entrambe le tecniche, artroscopica ed aperta, possiedono sia pro che contro e di conseguenza la scelta di quale utilizzare deve essere soppesata per ogni singolo caso. La tecnica artroscopica è classicamente meno invasiva, consentendo tempi di recupero più rapidi e il trattamento contemporaneo di patologie intra-articolari. Si tratta però di una tecnica difficile, con tempi chirurgici lunghi e la possibilità di eseguire una resezione incompleta o risultare, alla fine, più invasiva di una chirurgia aperta. Da ricordare come il rischio di specifiche complicanze dell'artroscopia d'anca, quale la sindrome compartimentale addominale, debba essere maggiormente temuta nel trattamento di patologie extra-articolari e come sia necessario un continuo monitoraggio anestesiologico. La chirurgia aperta,

attraverso un approccio anteriore diretto, permette la visualizzazione diretta della porzione ossea da rimuovere e l'escissione di ossificazioni di notevoli dimensioni, con risparmio di tempo.
Tra i contro sono comunque da annoverare la possibilità di lesioni nervose, quali la neuroaprassia del nervo femoro cutaneo laterale, la difficoltà nel trattamento di lesioni intra-articolari e la necessità di specifica strumentazione.

CONCLUSIONI

Il conflitto femoro-acetabolare extra-articolare per ossificazione del retto femorale e/o *subspine impingement* è una patologia spesso associata al FAI. Il trattamento chirurgico, in casi selezionati, consente il ritorno alle attività sportive con recupero del ROM e un'importante riduzione del dolore.
Può essere trattato artroscopicamente, quando possibile, o con chirurgia aperta. Nonostante i dati della letteratura e i risultati siano incoraggianti, gli studi eseguiti sull'argomento hanno una bassa evidenza e brevi *follow-up*. Saranno quindi necessari ulteriori studi per poter verificare i risultati a lungo termine e definire delle linee guida univoche di trattamento.

BIBLIOGRAFIA

1. Ayeni OR. Extra-articular hip impingement: a systematic review examining operative treatment of psoas, subspine, ischiofemoral, and greater trochanteric/pelvic impingement. Arthroscopy. 2014;30(8):1026-1041. doi:10.1016/j.arthro.2014.02.042.
2. Bardakos N V. Hip impingement: beyond femoroacetabular. J Hip Preserv Surg. 2015;2(3):206-223. doi:10.1093/jhps/hnv049.
3. Larson CM, Kelly BT, Stone RM. Making a case for anterior inferior iliac spine/subspine hip impingement: Three representative case reports and proposed concept. Arthrosc - J Arthrosc Relat Surg. 2011;27(12):1732-1737. doi:10.1016/j.arthro.2011.10.004.
4. Gamradt SC, Brophy RH, Barnes R, Warren RF, Thomas Byrd JW, Kelly BT. Nonoperative treatment for proximal avulsion of the rectus femoris in professional American football. Am J Sports Med. 2009;37(7):1370-1374. doi:10.1177/0363546509333477.
5. Rossi F, Dragoni S. Acute avulsion fractures of the pelvis in adolescent competitive athletes: prevalence, location and sports distribution of 203 cases collected. Skeletal Radiol. 2001;30(3):127-131. http://www.ncbi.nlm.nih.gov/pubmed/11357449. Accessed December 3, 2017.
6. Hosalkar HS, Pennock AT, Zaps D, Schmitz MR, Bomar JD, Bittersohl B. The Hip antero-superior labral tear with avulsion of rectus femoris (HALTAR) lesion: Does the SLAP equivalent in the hip exist? HIP Int. 2012;22(4):391-396. doi:10.5301/HIP.2012.9470.
7. Hetsroni I, Poultsides L, Bedi A, Larson CM, Kelly BT. Anterior inferior iliac spine morphology correlates with hip range of motion: a classification system and dynamic model. Clin Orthop Relat Res. 2013;471(8):2497-2503. doi:10.1007/s11999-013-2847-4.

Protesi dolorose

P. Di Benedetto, MM. Buttironi

INTRODUZIONE

Il dolore inguinale dopo intervento di protesizzazione dell'anca ha un'incidenza che varia tra lo 0,4% e il 18,3%. Le cause di coxalgia sono classificate in intrinseche e estrinseche. Tra le prime ricordiamo le infezioni periprotesiche, il fallimento asettico, l'osteolisi periprotesica e la metallosi. Tra le cause estrinseche rientrano le patologie del rachide, addominali, vascolari e oncologiche.
Oltre a queste, una potenziale causa di coxalgia e limitazione funzionale dopo protesi dell'anca è l'*impingement* dell'ileopsoas che interessa fino al 4,4% degli impianti protesici dolorosi.

EPIDEMIOLOGIA ED EZIOLOGIA

In letteratura l'incidenza di dolore persistente dopo impianto di protesi totale all'anca si attesta tra lo 0,4% e il 18% a seconda degli autori [(1)]. Naturalmente le cause sono molteplici, ma in questo capitolo verranno analizzate soltanto quelle in cui l'artroscopia può avere un ruolo importante.
Verrà invece analizzata in modo più approfondito la condizione conosciuta come *impingement* dell'ileopsoas.
Usura del polietilene: in caso di protesi totali d'anca con inserto in polietilene, può verificarsi il fenomeno dell'usura dello stesso. Questa determina una progressiva alterazione della cinematica dell'articolazione che può progressivamente esitare in sintomo dolore. Il deterioramento dell'inserto, inoltre, causa l'accumularsi di detriti, che a loro volta, sia per diretta causa meccanica sia per lo stimolo infiammatorio, possono portare a coxalgia.
Metallosi: in caso di impianti che prevedono una tribologia con interfaccia metallo-metallo, l'artroscopia può indagare sulla presenza di detriti intrarticolari oppure favorirne la loro identificazione microscopica dopo un prelievo bioptico di campioni di tessuto sinoviale o intrarticolare.
Infezione peri-protesica: in questo caso il ruolo dell'artroscopia è principalmente di tipo diagnostico. In letteratura sono riportati casi dove, ad un aspirato intra-articolare negativo è seguito un isolamento di patogeno dopo la coltura di un frammento tissutale prelevato con tecnica artroscopica.
Mobilizzazione asettica: l'artroscopia dell'anca non trova indicazione in questo ambito. Alcuni Autori ne riconoscono una funzione diagnostica per documentare grossolani movimenti della componente acetabolare.
Conflitto del collo femorale: in letteratura si possono trovare casi di *impingement* del collo femorale - a livello della linea di osteotomia - con i tessuti molli peri-articolari. In questi casi l'artroscopia ha un ruolo terapeutico. L'esecuzione di una precisa osteoplastica delle porzioni ossee che collidono determina, in buona parte dei casi, la risoluzione dei sintomi.
Calcificazioni eterotopiche: il riscontro di calcificazioni dopo impianto di protesi d'anca è un reperto non infrequente. Quando queste determi-

nano una limitazione funzionale possono essere causa di dolore. L'approccio artroscopico spesso permette la loro rimozione, con il ripristino della funzionalità dell'anca pressoché completa. In letteratura resta dibattuto quale sia la tecnica (*open* o artroscopica) chirurgica migliore per asportare le ossificazioni.

IMPINGEMENT DELL'ILEOPSOAS

Per la prima volta descritto da Postel nel 1975 e successivamente da Lequesne nel 1991, la causa principale è un anomalo contatto del tendine dell'ileopsoas con il bordo della componente acetabolare.

Considerazioni anatomiche: l'ileopsoas è un complesso muscolo-tendineo formato dal grande psoas che origina superiormente al legamento inguinale e, passando anteriormente alla parete acetabolare e all'articolazione dell'anca, si unisce all'iliaco per inserirsi sul piccolo trocantere. È il principale flessore dell'anca ma agisce anche come intrarotatore del femore e stabilizzatore della cerniera spino-pelvica

Insorgenza dei sintomi: l'insorgenza dei sintomi è descritta da 1 mese post-operatorio fino a 8 anni dopo l'impianto, ma risulta più frequente nel primo periodo post-operatorio. Il dolore solitamente è persistente durante il cammino, esacerbato nel salire o scendere le scale, entrare e uscire del letto, alzarsi dalla posizione seduta e in altre attività quotidiane molto comuni.

Eziologia: la causa più comune dell'irritazione del tendine dell'Ileopsoas - fino al 4,4% delle protesi dolorose - è la presenza di una componente acetabolare mal posizionata o sovradimensionata che porta a un anomalo contatto tra il tendine stesso e il bordo antero-superiore dell'acetabolo. Altre cause possono essere legate alla presenza di cemento in eccesso oppure in caso di viti acetabolari di lunghezza eccessiva.

Diagnosi: questa condizione entra in diagnosi differenziale con molte patologie sopra descritte, le quali vanno adeguatamente escluse prima di sospettare una tendinite dell'ileopsoas da *impingement*. La radiologia convenzionale, con apposite proiezioni, mostra segni indiretti di *impingement*. Indagini radiologiche come la TC o la risonanza magnetica (RM), con particolari algoritmi di abbattimento del segnale del metallo (MARS), sono solitamente dirimenti. La protrusione della componente acetabolare superiore a 5 mm sembra essere correlata ai sintomi [2]. Anche se il *gold-standard* diagnostico rimane la tomografia computerizzata (TC), sono descritti in letteratura casi di diagnosi artroscopica. Molto utile l'iniezione eco-guidata di anestetico locale che permette una diagnosi *ex adiuvantibus*.

Indicazione al trattamento artroscopico: naturalmente l'indicazione al trattamento chirurgico artroscopico deve essere posta dopo un adeguato processo diagnostico e dopo un tentativo di trattamento conservativo - fisioterapico e farmacologico - avvenuto senza successo. Un malposizionamento della componente acetabolare con protrusione > 10 mm da indicazione alla revisione chirurgica della stessa [3].

TECNICA ARTROSCOPICA

Il *setting* del Paziente prevede il decubito supino; il letto ortopedico apposito per l'artroscopia del-

l'anca non è obbligatorio perché l'ausilio di trazione non è strettamente necessario.

L'accesso all'articolazione viene eseguito per via extra-capsulare (*out-in*) dai portali prossimale antero-laterale e anteriore [4]. L'anca flessa di 30° aiuta a aumentare il volume articolare anteriore. La sezione o l'assenza della capsula articolare - dovuta all'impianto protesico - facilita la visualizzazione delle strutture. A questo punto non resta che documentare l'*impingement* sospettato.

Nella maggior parte dei casi è possibile identificare il decubito del tendine in corrispondenza della regione antero-superiore della coppa acetabolare e i segni di irritazione del tendine stesso, come iperemia e degenerazione.

Successivamente viene eseguita la tenotomia del tendine dell'ileopsoas a livello del punto di *impingement* [5]. Dove presenti, le ossificazioni eterotopiche devono essere rimosse.

Le indicazioni post-operatorie per il Paziente sono molto semplici: carico completo e immediato a tolleranza con l'ausilio di due bastoni per qualche giorno, trattamento fisioterapico mirato e terapia profilattica per le ossificazioni periarticolari [6].

CONCLUSIONI

La tenotomia artroscopica del tendine dell'ileopsoas è una procedura semplice e sicura, soprattutto per un chirurgo che già padroneggia la tecnica artroscopica dell'anca [3]. I risultati presenti in letteratura vedono il tasso di successo di questa procedura raggiungere il 94%. Sicuramente è meno invasiva di una tenotomia *open* e meno rischiosa dal punto di vista infettivo.

L'artroscopia dell'anca, grazie all'evoluzione della tecnica, vede l'affacciarsi di nuove indicazioni: dalla protesi dolorosa per cause di *impingement* meccanico a casi dove la funzione principale è prettamente diagnostica.

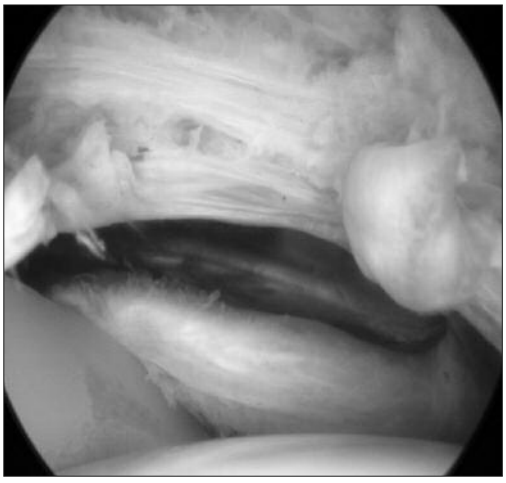

FIG. 1 - *Identificazione artroscopia dell'impingement del tendine ileopsoas con la componente acetabolare.*

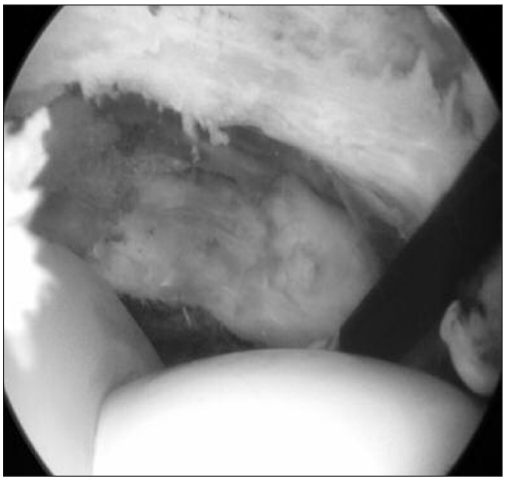

FIG. 2 - *Esecuzione della tenotomia con strumento a radiofrequenza.*

BIBLIOGRAFIA

1. Ayeni OR. Extra-articular hip impingement: a systematic review examining operative treatment of psoas, subspine, ischiofemoral, and greater trochanteric/pelvic impingement. Arthroscopy. 2014;30(8):1026-1041. doi:10.1016/j.arthro.2014.02.042.
2. Bardakos N V. Hip impingement: beyond femoroacetabular. J Hip Preserv Surg. 2015;2(3):206-223. doi:10.1093/jhps/hnv049.
3. Larson CM, Kelly BT, Stone RM. Making a case for anterior inferior iliac spine/subspine hip impingement: Three representative case reports and proposed concept. Arthrosc - J Arthrosc Relat Surg. 2011;27(12):1732-1737. doi:10.1016/j.arthro.2011.10.004.
4. Gamradt SC, Brophy RH, Barnes R, Warren RF, Thomas Byrd JW, Kelly BT. Nonoperative treatment for proximal avulsion of the rectus femoris in professional American football. Am J Sports Med. 2009;37(7):1370-1374. doi:10.1177/0363546509333477.
5. Rossi F, Dragoni S. Acute avulsion fractures of the pelvis in adolescent competitive athletes: prevalence, location and sports distribution of 203 cases collected. Skeletal Radiol. 2001;30(3):127-131. http://www.ncbi.nlm.nih.gov/pubmed/11357449. Accessed December 3, 2017.
6. Hosalkar HS, Pennock AT, Zaps D, Schmitz MR, Bomar JD, Bittersohl B. The Hip antero-superior labral tear with avulsion of rectus femoris (HALTAR) lesion: Does the SLAP equivalent in the hip exist? HIP Int. 2012;22(4):391-396. doi:10.5301/HIP.2012.9470.
7. Hetsroni I, Poultsides L, Bedi A, Larson CM, Kelly BT. Anterior inferior iliac spine morphology correlates with hip range of motion: a classification system and dynamic model. Clin Orthop Relat Res. 2013;471(8):2497-2503. doi:10.1007/s11999-013-2847-4.

Patologie peritrocanteriche ed anca a scatto laterale

M. Panascì

ANATOMIA

Lo spazio peritrocanterico dell'anca definisce due cavità virtuali: una più superficiale, compresa tra il piano sottocutaneo e la bendelletta ileo-tibiale e una più profonda compresa tra la bendelletta e lo strato muscolare dei glutei con la loro relativa borsa. La tecnica chirurgica consiste in un'endoscopia piuttosto che in una artroscopia perché questo spazio è extra-articolare. Lo spazio virtuale è dilatato dall'ingresso del fluido durante l'intervento, permettendo la visualizzazione delle strutture esistenti. Le strutture anatomiche che possono essere valutate con questa procedura includono i muscoli (i grande gluteo, medio e piccolo gluteo, vasto laterale e tensore della fascia lata), la borsa gran trocanterica, la bendelletta ileo-tibiale e il grande trocantere. Ciascuna di queste strutture può essere raggiunta tramite portali specificatamente realizzati [(1)]. I portali più comunemente utilizzati per raggiungere lo spazio peritrocanterico, oltre a quelli normalmente utilizzati per l'accesso al comparto articolare, sono visualizzati nella tabella 1.

TECNICA ARTROSCOPICA GENERALE E PORTALI ARTROSCOPICI

La tecnica chirurgica utilizzata dagli Autori prevede il posizionamento del Paziente in decubito supino. L'anca è posizionata su lettino da trazione ma libera, in modo da poter essere mobilizzata secondo le necessità durante tutto l'intervento. Un ago da 18 *gauge* viene infisso a livello dell'apice del grande trocantere per demarcarne il limite. I portali artroscopici sono quelli normalmente utilizzati per l'accesso al comparto articolare, ovvero il portale antero-laterale (AL) e il portale *Mid-anterior* (MA). Viene quindi introdotto un artroscopio da 4 mm a 70° attraverso il portale postero-laterale (PL) con successiva dilatazione dello spazio endoscopico. Tale spazio è ulteriormente delineato con l'uso di uno *shaver*, che rimuove il tessuto fino a evidenziare bene il limite tra le singole strutture. A questo punto, il trattamento delle patologie dello spazio peritrocanterico può essere eseguito in tutta sicurezza. Si rimanda ai paragrafi seguenti la descrizione dettagliata delle singole tecniche endoscopiche.

PORTALE	STRUTTURE ATTRAVERSATE	STRUTTURE A RISCHIO
PSP (*perithrocanteric-space portal*)	Fibre anteriori della fascia lata	nessuna
DALA (*distal-anterolateral accessory*)	Sottocute, margine anteriore fascia lata	Branca ascendete dell'arteria circonflessa laterale (17-40 mm)
PALA (*proximal-anterolateral acccesory*)	Fibre d'inserzione comuni del grande gluteo e del tensore della fascia lata	nessuna

TAB. 1

INDICAZIONI E TECNICHE SPECIFICHE

Lesioni del piccolo e medio gluteo

Fra le lesioni tendinee identificate a questo livello, la lesione degenerativa è la più frequente, è anche definita "lesione della cuffia dei rotatori dell'anca" [2]. Si tratta di una patologia piuttosto frequente, ma ancora poco conosciuta e quindi raramente diagnosticata. Il quadro clinico può simulare quello di una semplice borsite trocanterica, ma è generalmente resistente alla terapia medica ed infiltrativa. I sintomi consistono in dolore in corrispondenza dell'inserzione dei tendini al gran trocantere, con accentuazione del dolore e difficoltà all'abduzione dell'anca.

All'esame obiettivo vi è dolore all'extrarotazione e abduzione contro resistenza con anca flessa a 90°, algia e facile faticabilità in appoggio monopodalico. La lesione è spesso individuata a livello del gluteo medio e può essere completa, parziale o interstiziale [2]. Esistono anche lesioni associate del piccolo gluteo che configurano una lesione bitendinea. Analogamente a quello che si verifica nella spalla, le calcificazioni tendinee possono essere ritrovate anche a livello dell'anca e sono più spesso localizzate sul piccolo e medio gluteo.

L'esame radiografico è generalmente negativo, può mostrare iniziali microcalcificazioni in corrispondenza dell'inserzione tendinea dei glutei al gran trocantere.

La presenza di lesioni tendinee può essere confermata da un'ecografia o da una RMN, che consente una più accurata valutazione del danno. I portali artroscopici utilizzati sono quelli tradizionali (antero-laterale, postero-laterale, *mid-anterior*, antero-laterale prossimale accessorio, antero-laterale distale accessorio) insieme con altri portali specifici che variano a seconda della tecnica utilizzata e delle preferenze dell'Operatore. Alcuni Autori consigliano di eseguire inizialmente una valutazione intra-articolare e eventualmente trattare le patologie concomitanti [3]. L'endoscopia diagnostica dello spazio peritrocanterico è in questo caso compresa tra la bendelletta ileo-tibiale e l'area trocanterica con la sua borsa. Il primo *step* prevede la rimozione della borsa trocanterica e la visualizzazione dell'area d'inserzione dei glutei. Riconoscere queste strutture permette di delineare il campo di manovra, delimitato distalmente dal vasto laterale, prossimalmente dalle fibre muscolari del medio gluteo e inferiormente dal margine posteriore del gran trocantere. Dopo aver valutato la lesione tendinea si procede alla cruentazione con una lama *full-radius* della regione trocanterica in cui reinserire il tendine. Viene quindi inserita un'ancoretta metallica o bioriassorbibile perpendicolarmente al gran trocantere sul *footprint* ed il tendine è reinserito con tecnica analoga alla riparazione di una lesione della cuffia dei rotatori nello spazio sub-acromiale della spalla [4,5] (Fig. 1). Il protocollo riabilitativo prevede 4 settimane di carico parziale con divieto ai movimenti di abduzione. Nessuna restrizione viene data per la flessione e l'estensione dell'anca. Il potenziamento isometrico comincia dopo 6 settimane e può essere aumentato dopo 12 settimane, fino al recupero completo della forza. Esistono pochi dati nella letteratura scientifica che prendono in esame il trattamento della patologia della cuffia dei rotatori dell'anca. Tuttavia, la tecnica di riparazione en-

doscopica sembra dare un'eccellente risposta alla sintomatologia dolorosa e alla ripresa della funzione motoria [5].

Sindrome dell'anca a scatto esterna

L'anca a scatto esterna o *coxa saltans* è caratterizzata da uno scatto palpabile e molto spesso anche udibile, al passaggio dell'anca dalla posizione flessa a quella estesa. La porzione posteriore della bendelletta ileo-tibiale nel suo scorrere al di sopra del gran trocantere determina questo fenomeno. Lo scatto è causato da un ispessimento della parte posteriore della bendelletta o, in un numero minore di casi, del margine anteriore del muscolo grande gluteo, che è in contiguità con la parte posteriore della bendelletta. La flessione dell'anca fa scivolare la bendelletta al davanti del trocantere e quando la parte posteriore ispessita di questa viene a contatto con il gran trocantere scatta in avanti. Durante il movimento di estensione lo stesso meccanismo di scatto si determina in senso inverso per passaggio della bendelletta posteriormente. L'esame obiettivo, oltre all'evidenza dello scatto, che viene spesso provocato volontariamente dal Paziente, consiste in possibile dolorabilità sul gran trocantere, con saltuaria irradiazione dolorosa laterale alla coscia. La terapia conservativa è nella gran parte dei casi risolutiva, tuttavia quando la remissione dei sintomi è insoddisfacente, è indicato il trattamento chirurgico. I dati di letteratura sul trattamento endoscopico dell'anca a scatto esterna, sono incoraggianti. Il trattamento endoscopico si basa su due principali tipologie di intervento: nel primo caso si esegue il *release* della bendelletta ileo-tibiale; nel secondo si esegue un allungamento della stessa. Ilizaliturri *et al.*, in uno studio su 11 pazienti con sindrome dell'anca a scatto laterale trattati con release endoscopico ad un *follow-up* di 2 anni, hanno evidenziato la completa risoluzione dei sintomi nel 91% dei casi [6,7]. La tecnica dai noi utilizzata prevede il release endoscopico orizzontale della bendelletta con Paziente in decubito supino. I portali artroscopici utilizzati sono quello antero-laterale e quello medio-anteriore. È possibile utilizzare anche portali dedicati, localizzati a circa 2 cm. anteriormente e posteriormente rispetto al trocantere, a livello della zona dove avviene il conflitto con la bendelletta [8]. Il primo tempo chirurgico consiste nell'asportazione del tessuto sottocutaneo con *full-radius*. Viene così identificata la zona di conflitto trocanterico della bendelletta e viene eseguito il suo *release* con radiofrequenze ad uncino partendo dalla porzione posteriore con direzione anteriore. La manovra dinamica intraoperatoria al termine della procedura è utile per valutare l'adeguato release tendineo (Fig. 2).

FIG. 1 - *Visione endoscopica dopo sutura del medio gluteo.*

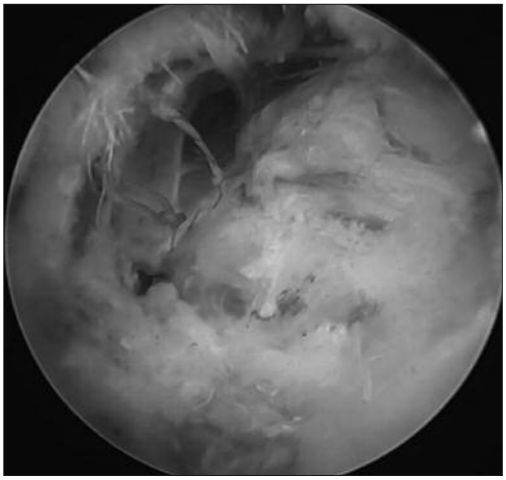

FIG. 2 - *Visione endoscopica della bendelletta ileotibiale (ITB). L'ottica è nel portale AL e la radiofrequenza nel portale MA.*

CONCLUSIONI

L'utilizzo della tecnica endoscopica nella patologia dell'anca rappresenta l'ultima frontiera delle tecniche mini-invasive in ortopedia. Il trattamento endoscopico della patologia extra-articolare è in quest'ambito un ulteriore esempio dell'ampliamento delle conoscenze e della pratica chirurgica. Riteniamo che anche le metodiche sopra descritte abbiano grandi prospettive. Sebbene sia una chirurgia impegnativa, riteniamo che il miglioramento della diagnostica strumentale e la più precisa conoscenza delle patologie interessate forniranno, nei prossimi anni, una sempre maggiore diffusione tra i chirurghi ortopedici.

BIBLIOGRAFIA

1. Byrd JTW, Pappas JN, Pedley MJ: hip arthroscopy an anatomy study of portal placement and relationship to the extraarticular structures. Arthroscopy 1995; 11: 418-423.
2. Lachiewicz PF. Abductor tendon tears of the hip: evaluation and management. J Am Acad Orthop Surg. 2011; 19: 385-91.
3. Robertson, W. J.; Gardner, M. J.; Barker, J. U.; Boraiah, S.; Lorich, D. G.; and Kelly, B.T.: Anatomy and dimensions of the gluteus medius tendon insertion. Arthroscopy 2008; 24: 130- 6.
4. Benjamin Get al: Partial-Thickness Tears of the Gluteus Medius: Rationale and Technique for Trans-Tendinous Endoscopic Repair. Arthroscopy 2010; 26:1697-1705.
5. Perets I, Mansor Y, Yuen LC, Chen AW, Chaharbakhshi EO, Domb BG.Endoscopic Gluteus Medius Repair With Concomitant Arthroscopy for Labral Tears: A Case Series With Minimum 5-Year Outcomes. Arthroscopy. 2017 Dec;33(12): 2159-2167.
6. Ilizaliturri VM Jr., Martinez-Escalante FA, Chaidez PA, Camacho-Galindo J. Endoscopic Iliotibial Band Release for External Snapping Hip Syndrome Arthroscopy 2006; 22: 505-10.
7. Ilizzaliturri Vm, Jr, Camacho-Galindo J. Endoscopic treatment of snaping hips, iliotibilal band and ileopsoas tendon. Sport Med Arthrosc. 2010; 18: 120-7.
8. Zini R, MunegatoD , De Benedetto M, Carraro A, Bigoni M. Endoscopic iliotibial band release in snapping hip. Hip Int. 2013 Mar-Apr;23(2):225-32.

Trattamento artroscopico della coxartrosi iniziale

D. Munegato, M. Regina

DESCRIZIONE

Il conflitto femoro-acetabolare (FAI) è, insieme alla displasia dell'anca, una delle principali cause di coxartrosi ed in particolare di quelle forme ad esordio precoce prima dei quaranta anni. La classificazione della coxartrosi più utilizzata in clinica e negli studi scientifici è quella secondo Tönnis:

- **Grado 0**: (T0) Normale
- **Grado 1**: (T1) Presenza di sclerosi subcondrale, con minima riduzione dell'interlinea articolare e nessuna o minima osteofitosi.
- **Grado 2**: (T2) Sclerosi osso subcondrale, moderato restringimento dell'interlinea articolare, piccole cisti subcondrali, osteofitosi con moderata perdita di sfericità della testa femorale.
- **Grado 3**: (T3) Presenza di cisti subcondrali più grandi, importante restringimento o perdita completa dell'interlinea articolare. Osteofitosi e grave deformità della testa femorale.

I segni di artrosi avanzata, quali riduzione della rima articolare, esteso danno cartilagineo e lunga durata dei sintomi prima dell'operazione, sono fattori predittivi di un risultato clinico inferiore del trattamento artroscopico e di un'aumentata percentuale di protesizzazione [1]. Il trattamento artroscopico della coxartrosi secondaria a FAI può essere preso in considerazione nelle forme degenerative iniziali. Nei Pazienti con artrosi iniziale (T1) sono stati osservati ottimi risultati clinici a medio e lungo termine, paragonabili a quelli ottenuti in Pazienti senza artrosi (T0). Al contrario, Gicquel *et al.* [2], in uno studio prospettico di confronto tra Pazienti con FAI e Tönnis 0 (T0) o Tönnis 1 (T1), hanno evidenziato migliori risultati clinici ed una minore progressione dell'artrosi nel gruppo T0. Il trattamento artroscopico della coxartrosi secondaria a displasia non è un'opzione terapeutica valida perché, già in assenza di artrosi, il trattamento artroscopico nella displasia lieve-moderata (LCEA < 20°) ha mostrato scadenti risultati.

CLINICA E DIAGNOSTICA

Dal punto di vista clinico non ci sono differenze sostanziali rispetto al conflitto femoro-acetabolare classico. Spesso i Pazienti con coxartrosi associata manifestano dolore da più tempo ed in maniera più persistente. Per ottenere buoni risultati è fondamentale un'accurata selezione dei Pazienti. È opportuno quindi che tutti i Pazienti vengano sottoposti ad una serie adeguata di radiografie (Rx bacino, DUNN, falso profilo) e almeno a una risonanza magnetica (RM) del bacino e dell'anca coinvolta. Sulle radiografie è importante valutare l'ampiezza dell'interlinea articolare perché risultati peggiori sono stati riscontrati in pazienti con interlinea inferiore ai 2 mm. Larson *et al.* [3] hanno evidenziato come oltre al grado di Tönnis anche il solo parametro dell'ampiezza articolare influenza i risultati del trattamento artroscopico. Nei Pazienti con Tönnis 0-1 e interlinea >2 mm

(o riduzione < 50%) il tasso di fallimento è stato del 12% ad un *follow-up* medio di 27 mesi. Nei Pazienti con Tönnis 2-3 e interlinea > 2 mm (o riduzione >50%) il tasso di fallimento è stato del 33%. Il tasso di fallimento è stato di ben l'82% nei Pazienti con Tonnis 2-3 ed interlinea <2mm.
La percentuale di protesizzazione nei tre gruppi è stata rispettivamente di 0,6%, 22% e 57%. Inoltre, è importante riconoscere se la riduzione dell'interlinea è asimmetrica (Fig. 1). Infatti una riduzione asimmetrica, in particolare superiore e laterale, è segno di iniziale migrazione supero laterale della testa e si correla con i risultati più scadenti. Anche una riduzione asimmetrica della rima in regione postero-inferiore, valutabile con la proiezione del "falso profilo", si correla con risultati peggiori. L'esecuzione di una RM del bacino è sicuramente raccomandabile in questi casi per escludere altre cause di dolore. Soprattutto per identificare la presenza di piccoli geodi sub condrali, edemi della spongiosa ossea che si correlano con un danno condrale più avanzato e con peggiori risultati del trattamento. L'esecuzione di una arto-RM può essere utile per identificare una lesione condrale di IV grado che secondo alcuni Autori è associata a risultati peggiori [4]. Infine, l'età del Paziente non sembrerebbe essere di per sé un fattore prognostico negativo [5].

FIG. 1 - *Riduzione asimmetrica della rima articolare.*

TECNICA ARTROSCOPICA

Nei casi di coxartrosi iniziale può essere difficoltoso ottenere un'adeguata distrazione articolare. In tali circostanze è utile quindi eseguire una infiltrazione di aria intra-articolare per annullare l'effetto *vacuum* prima di applicare la trazione. Qualora non si riesca comunque ad ottenere una distrazione articolare idonea, è necessario realizzare gli accessi con tecnica *out-in*. Nel corso dell'artroscopia d'anca, oltre alla correzione della deformità ossea alla base del conflitto, è importante il trattamento delle lesioni labrali e cartilaginee. In presenza di una lesione del labbro è preferibile conservarlo e reinserirlo piuttosto che asportarlo. Infatti, in assenza di un *labrum* competente aumentano significativamente le pressioni a livello condrale con progressivo ulteriore deterioramento. In casi molto selezionati (es.: ossificazioni labrali) può essere presa in considerazione anche l'ipotesi di realizzare un trapianto del *labrum* che è possibile attuare con diverse tecniche. Il trattamento della condropatia prevede nella maggior parte dei casi un *debridment* fino ad ottenere dei margini stabili. In caso di lesioni condrali focali di IV grado secondo la classificazione di Outerbridge si possono realizzare delle microfratture con buoni risultati. In

associazione alle microfratture può trovare indicazione l'utilizzo della tecnica AMIC (*Autologous Matrix-Induced Chondrogenesis*) secondo quanto riportato da alcuni Autori [6]. Infine, se si esegue una capsulotomia limitata come quella interportale è possibile non procede alla sutura della capsula.

CONCLUSIONI

Il trattamento artroscopico della coxartrosi iniziale può essere realizzato in associazione al trattamento di un conflitto femoroacetabolare in gradi non oltre Tonnis 1. È fondamentale una adeguata selezione del Paziente. È altresì importante verificare che la rima articolare abbia uno spessore > di 2 mm e che non sia asimmetrica. Bisogna comunque considerare che il risultato può degradare nel tempo in associazione alla progressione dell'artrosi radiografica. Il grado di infiammazione articolare e di sinovite associate possono essere fattori determinanti di questa progressione, ma ancora poco è stato studiato e riportato in letteratura a riguardo. Nei casi con Tönnis ≥ a 2 e/o con rima < 2 mm i risultati sono significativamente inferiori e con una percentuale di protesizzazione più elevata, fino all'86% dei Pazienti. Il trattamento artroscopico di una coxartrosi secondaria a displasia non ha attualmente alcuna indicazione.

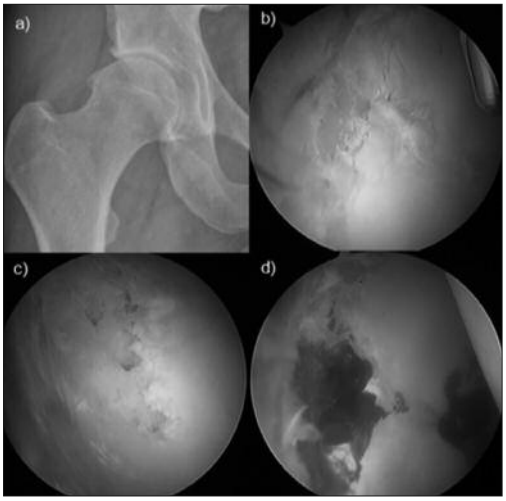

FIG. 2 - *Trattamento con microfratture in un paziente maschio di 30 anni con coxartrosi secondaria a CAM-FAI.*

BIBLIOGRAFIA

1. Pierannunzii L, Di Benedetto P, Carulli C, Fiorentino G, Munegato D, Panascì M, Potestio D, Randelli F, Della Rocca F, Rosolen V, Giangreco M, Santori N. Mid-termoutcome after arthroscopic treatment of femoroacetabularimpingement: development of a predictive score. Hip Int. 2019 May; 29(3):303-309.
2. Gicquel T, Gédouin JE, Krantz N, May O, Gicquel P, Bonin N; SoFCOT. Function and osteoarthritis progression after arthroscopic treatment of femoro-acetabular impingement: a prospective study after a mean follow-up of 4.6 (4.2-5.5) years. Orthop Traumatol Surg Res. 2014 Oct; 100(6):651-6.
3. Larson CM, Giveans MR, Taylor M. Does arthroscopic FAI correction improve function with radiographic arthritis? Clin Orthop Relat Res. 2011 Jun; 469(6):1667-76.
4. M. J. Philippon, K. K. Briggs, J. C. Carlisle, and D. C. Patterson, "Joint space predicts THA after hip arthroscopy in patients 50 years and older," (in eng), Clin Orthop Relat Res, vol. 471, no. 8, pp. 2492-6, Aug 2013.
5. Haviv B, Singh PJ, Takla A, O'Donnell J. Arthroscopic femoral osteochondroplasty for cam lesions with isolated acetabular chondral damage. J Bone Joint Surg Br. 2010 May; 92(5):629-33.
6. de Girolamo L, Jannelli E, Fioruzzi A, Fontana A. Acetabular Chondral Lesions Associated With Femoroacetabular Impingement Treated by Autologous Matrix-Induced Chondrogenesis or Microfracture: A Comparative Study at 8-Year Follow-Up. Arthroscopy. 2018 Nov;34(11):3012-3023.

Patologie del legamento rotondo

D. Potestio

CENNI ANATOMICI E DI BIOMECCANICA

Il legamento rotondo è stato per molti anni considerato una struttura anatomica con scarso significato funzionale nell'adulto. Negli ultimi anni, anche grazie al sempre maggior incremento della chirurgia artroscopica dell'anca, sono stati eseguiti numerosi studi che hanno dimostrato come questa struttura abbia un ruolo non trascurabile. Questo robusto legamento presenta 6 zone di inserzione sul versante acetabolare e un'unica sul versante femorale (Fig. 1).

La sua struttura può essere distinta in 3 strati, uno esterno di tessuto sinoviale, uno intermedio di tessuto connettivo lasso ed uno più profondo costituito di fasci densi di tessuto collagene [1]. Sia nello strato intermedio che in quello più profondo sono presenti vasi e terminazioni nervose, inclusi i corpuscoli del Pacini. La fitta presenza di vasi nella porzione foveale suggerisce un ruolo "nutritivo" del legamento rotondo anche nell'adulto [2]. Dal punto di visto biomeccanico la sua resistenza è paragonabile a quella del legamento crociato anteriore del ginocchio. È stato dimostrato che il legamento rotondo contribuisca alla stabilità dell'anca in flessione e extrarotazione, in estensione e intrarotazione e in flessione e abduzione. Questo avviene soprattutto nei casi di ridotta stabilità capsulo-legamentosa e di ridotta stabilità ossea.

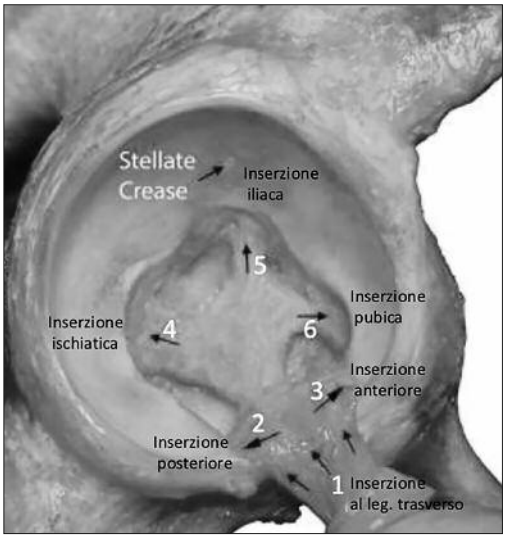

FIG. 1 - *Inserzioni del legamento rotondo.*

Oltre al ruolo di stabilizzatore, Gray e Villar hanno proposto un ruolo del legamento nella distribuzione e circolazione del liquido sinoviale nell'articolazione (*windshield effect*) [3].

LE LESIONI DEL LEGAMENTO ROTONDO

I dati della letteratura circa le lesioni del legamento rotondo sono ad oggi molto variabili, con percentuali che variano dal 8 al 51%. È certa una correlazione con la lassità legamentosa, con l'insufficiente copertura ossea acetabolare e con il conflitto femoro acetaboalre. Le lesioni, secondo la classificazione proposta da Gray e Villar, si possono definire in parziale, completa, degenerativa, frattura-avulsione ed agenesia [3] (Fig. 2).

La principale causa di rottura del legamento rotondo è certamente la lussazione dell'anca. Altre cause di rottura o lesione possono essere confi-

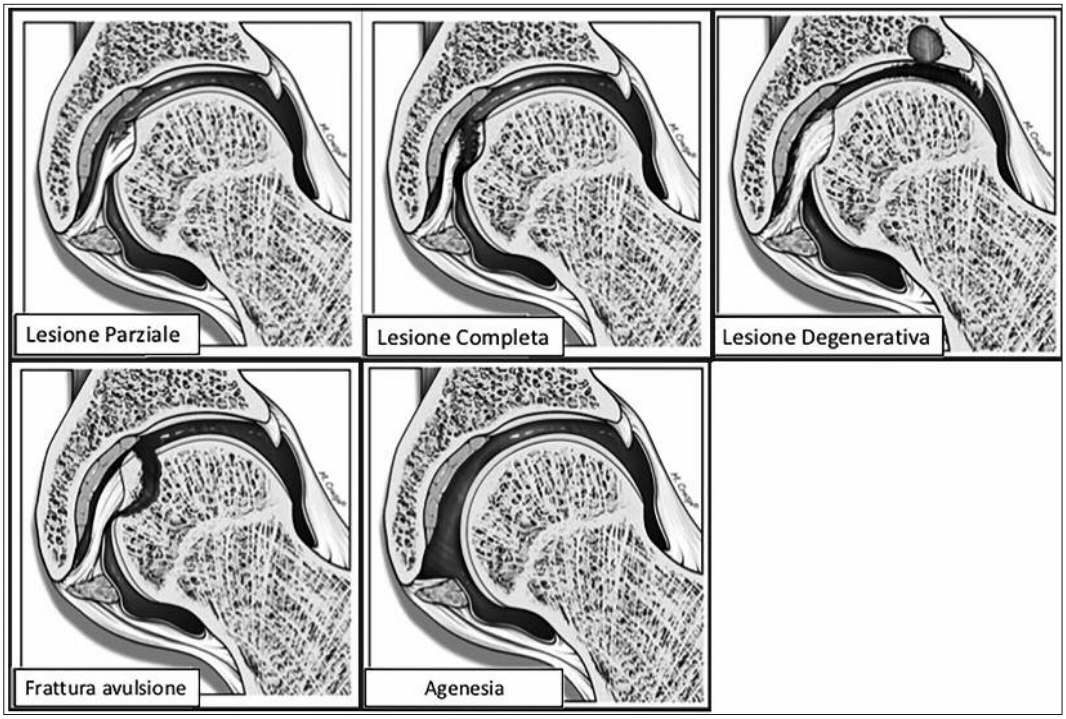

FIG. 2 - *Le lesioni del legamento rotondo secondo la classificazione proposta da Gray e Villar.*

gurate in stress ad alta energia in flessione e adduzione, torsione improvvisa e violenta dell'anca (soprattutto in extrarotazione), torsioni e trazioni ripetute (arti marziali, ballerini, ginnasti). A questi tipi di lesione va aggiunta la rara possibilità di localizzazione di patologie tumorali del legamento rotondo.

LA DIAGNOSTICA

La diagnostica per immagini nella patologia del legamento rotondo si avvale della RMN e dell'ARTRO-RMN. Nonostante il miglioramento delle tecniche diagnostiche e delle apparecchiature, la sensibilità e la specificità di questi esami non hanno ancora raggiunto risultati ottimali. Con i nuovi magneti da 3 Tesla sono riportati incoraggianti miglioramenti nella diagnostica delle lesioni del legamento rotondo. Alcuni autori hanno proposto l'utilizzo della RMN in trazione per poter meglio visualizzare il legamento rotondo, ma tale metodica non ha trovato al momento ampia diffusione.

L'ESAME OBIETTIVO

Difficilmente l'esame obiettivo si dimostra dirimente in quanto non esistono manovre semeiologiche specifiche per la valutazione delle lesioni del legamento rotondo. Il *log roll test* è spesso positivo in questa patologia così come il FADDIR test.

IL TRATTAMENTO

Il trattamento consigliato per le lesioni del legamento rotondo è rappresentato dal *debridement*

artroscopico con strumenti motorizzati o con radiofrequenze. Questa strategia terapeutica risulta essere valida sia per le lesioni complete che per lesioni parziali e/o degenerative. Nei casi in cui sia possibile identificare una specifica causa della lesione del legamento, questa dovrebbe essere trattata (ritensionamento capsulare nei casi di lassità; osteotomia periacetabolare nei casi di displasia). Nei casi di lesioni del legamento rotondo in pazienti con un voluminoso CAM, l'articolazione, in alcuni punti dell'arco di movimento, può andare incontro a sublussazione posteriore. Il perpetuarsi di questa sublussazione può causare, oltre a danni condrali e/o labrali, una lesione del legamento rotondo. In questo gruppo di pazienti un'adeguata osteocondroplastica del CAM può proteggere il legamento rotondo. I recenti miglioramenti nella comprensione del ruolo del legamento rotondo hanno portato ad un interesse crescente nello sviluppo di tecniche di ricostruzione. Descritta da Philippon *et al.* nel 2012 per la prima volta, la ricostruzione del legamento rotondo rimane oggi una procedura con indicazioni non completamente definite e con risultati non documentati [4]. Dopo Philippon altri Autori hanno descritto tecniche per la ricostruzione del legamento rotondo. Tra questi c'è accordo sia per quanto riguarda le controindicazioni a tale procedura (displasia, degenerazione artrosica) sia per le indicazioni (rottura del legamento rotondo associata ad instabilità articolare).

Tutte le tecniche prevedono l'uso di viti ad interferenza per la fissazione femorale. Alcuni Autori utilizzano una o due ancore sul versante acetabolare mentre altri utilizzano sistemi di fissazione a sospensione derivati dalla chirurgia del ginocchio (*endobutton*, *retrobutton*). Per quanto riguarda la scelta del *graft*, ne sono stati proposti sia di tipo omologo (bendelletta ileotibiale), autologo (*hamstring*) che sintetico.

I RISULTATI

Non sono molti ad oggi i dati della letteratura circa i risultati del trattamento del legamento rotondo. Inoltre in molti casi la patologia del legamento rotondo si trova associata ad altre patologie. Pertanto non è possibile definire quanto della risoluzione del quadro clinico possa dipendere esclusivamente dal trattamento del legamento rotondo. Nel 2010 O'Donnel ha pubblicato una serie di 29 pazienti con patologia isolata del legamento rotondo trattata con *debridement* e con *follow-up* medio di 2,5 anni riscontrando un miglioramento significativo sia del mHHs che del NAHS. Cinque di questi pazienti hanno riportato una recidiva della lesione e sono stati sottoposti a nuovo *debridement* e a ritensionamento della capsula [5]. Amber ed O'Donnel in una serie di 27 pazienti con lesione parziale isolata trattata con radiofrequenze e con capsulorrafia anteriore non hanno riportato nessun caso di recidiva ad una media di 32 mesi di *follow-up*.

Gli Autori concludono che la diminuzione di 10 – 15° di extrarotazione ottenuta con la capsulorrafia può aver portato a un aumento della stabilità articolare e a un conseguente ridotto rischio di recidiva [6]. Per quanto concerne i risultati delle ricostruzioni, queste presentano coorti esigue e brevi *follow-up* e per tale motivo non ci sono ad oggi dati disponibili.

CONCLUSIONI

I dati che emergono dalla letteratura conferiscono un ruolo funzionale del legamento rotondo anche nell'adulto. Le lesioni di questa struttura anatomica, che ad oggi rimangono prevalentemente un riscontro intra operatorio data la scarsa sensibilità e specificità degli esami diagnostici e dei test clinici, siano esse parziali o complete possono essere causa di dolore.

Il trattamento con *debridement* associato in casi di lassità a capsulorrafia sembra presentare risultati incoraggiati mentre le tecniche di ricostruzione rimangono al momento esclusivamente sperimentali.

BIBLIOGRAFIA

1. Orthopaedic J. of Sport Med. Feb. 2017. Quantitative Anatomic Analysis of the Native Ligamentum Teres Jacob D. Mikula, BS, Erik L. Slette, BA, [...], and Marc J. Philippon, MD.
2. J Anat. Mar 2019. Neurovascular structures of the ligament of the head of femur. Peruma V, Woodley SJ, Nicholson HD.
3. Arthroscopy 1997. The ligamentum teres of the hip: an arthroscopic classification of its pathology. Gray AJ, Villar RN.
4. JBJS (Br) 2012. Arthroscopic reconstruction of the ligamentum teres. Technique and early outcome. Philippon MJ, Pennock A, Gaskill TR.
5. Knee Surg Sports Traumatol Arthrosc 2011. Arthroscopic debridement of the isolated ligamentum teres rupture. Haviv B, O'Donnell J.; 19: 1510–3.
6. Arthrosc Tech 2012. Arthroscopic ligamentum teres reconstruction using semitendinosus tendon: surgical technique and an unusual outcome. Amenabar T, O'Donnell J.

La displalsia *borderline*

G. Fiorentino, S. Giambartino

DESCRIZIONE

Un'anca viene considerata displasica quando c'è un'insufficiente copertura della testa femorale da parte del tetto acetabolare. Il disallineamento anterolaterale che si crea tra femore e acetabolo (*Chronic shear stress*) modifica il centro di rotazione conferendo all'articolazione un'instabilità e quindi un sovraccarico del labbro acetabolare e delle cartilagini articolari. Wiberg [1] fu il primo a descrivere questa patologia considerando displasiche le anche con il *Lateral Center Edge Angle* (LCEA) <20° e normali quelle con LCEA > 25°, lasciando nel mezzo una zona d'ombra definita displasia *Borderline* o *mild*.

Attualmente, sono stati proposti nuovi parametri classificativi.

Secondo alcuni Autori [2-3] un'anca è *borderline* quando il suo LCEA è compreso tra 18° e 25°, secondo altri quando è compreso tra 20° e 25°[1, 4-5].

Il semplice LCEA non è sufficiente per definire la displasia perché si basa sulla singola proiezione radiografica in AP che non permette di documentare compiutamente la morfologia tridimensionale del cotile. Secondo lo studio condotto da M.P McClincy *et al.* [3], devono essere considerati anche altri parametri radiografici oltre all'angolo LCEA. Questi sono: l'angolo di Tönnis, l'angolo centro-anteriore di Lequesne (VCA), gli indici del muro anteriore (*Anterior Wall Sign*, AWI) e posteriore (*Posterior Wall Sign*, PWI) e l'indice di copertura della testa femorale (*Extrusion Index*). Ciò significa che Pazienti con LCEA compreso tra 18° e 25° possono avere diverse morfologie acetabolari.

Nello stesso studio emerge che la metà dei Pazienti con anche displasiche sintomatiche analizzati, mostra più di 3 parametri radiografici alterati, oltre allo LCEA. Viene segnalato inoltre che, nel 80%-90% dei casi, alla displasia acetabolare si associa la deformità femorale tipo CAM.

Alla luce di questi rilievi, gli Autori descrivono 3 differenti tipi di morfologia acetabolare più frequenti nel sesso femminile e altrettanti nel sesso maschile.

Caratteristici del sesso femminile sono:

a) copertura acetabolare insufficiente con deformità femorale tipo CAM;
b) insufficiente copertura acetabolare laterale;
c) insufficiente copertura acetabolare antero-laterale.

Le tre morfologie acetabolari prevalenti nel sesso maschile sono:

a) insufficiente copertura acetabolare postero-laterale associata a CAM completo;
b) insufficiente copertura acetabolare postero-laterale con CAM focale;
c) insufficiente copertura acetabolare laterale senza CAM.

Secondo Matthew J.Krautler [4], un ulteriore parametro da valutare è la linea ileo femorale che, in aggiunta al LCEA, è fortemente indicativa di displasia *borderline* con una specificità del 62% *vs*

il 3,7% della linea di Shenton. M. Wyatt *et al.* [5] hanno dimostrato di poter predire nell'80% dei casi che un'anca displasica *borderline* sia instabile quando l'indice FEAR (*Femoral Epiphyseal Acetabular Roof*) è <5°. Tale angolo è compreso tra la linea della fisi della testa femorale e la linea del tetto acetabolare.

Questo studio conferma che l'instabilità in un'anca displasica è influenzata dalle caratteristiche morfologiche sia del femore sia dell'acetabolo e dal loro orientamento spaziale reciproco. Tali aspetti non devono essere trascurati ai fini di un accurato programma terapeutico.

EPIDEMIOLOGIA

La displasia dell'anca ha un'incidenza che varia tra 0,7 e 2,5 % con prevalenza nella razza caucasica. Nel 20-45% dei casi è bilaterale ed è più diffusa nel sesso femminile. L'incidenza della sua variante *mild*, quella *borderline*, secondo alcuni studi probabilmente più diffusa, non è ancora nota. Il 70% delle anche displasiche risulterebbe asintomatica fino all'età adulta.

CLINICA E DIAGNOSTICA

I segni e i sintomi possono essere insidiosi. Il disturbo articolare rimane silente fino a quando non si manifestano i danni labrali e cartilaginei.

Questo in genere accade quando il labbro, che in tale deformità appare ipertrofico nel tentativo di contenere la testa femorale instabile, per lo stress subito all'interno di dell'acetabolo sfuggente finisce per lacerarsi.

I segni clinici della displasia *borderline* non differiscono molto da un FAI o da una coxartrosi rendendo difficile la diagnosi differenziale. Il *C sign*, l'algia durante l'attività fisica al gluteo e all'inguine possono essere comuni. FADIR e FABER test sono spesso segni positivi. Lo studio radiologico di primo livello si basa su RX del bacino in proiezione AP senza vizi di rotazione né di inclinazione, Dunn a 45°, falso profilo di Lequesne. Indagini di secondo livello sono la TAC con ricostruzione 3D, la RMN a alta risoluzione (3 tesla), la ARTRORMN con gadolinio.

TECNICA ARTROSCOPIA

Il trattamento artroscopico della displasia *borderline* sintomatica consiste nella riparazione del labbro acetabolare e nel trattamento della lesione cartilaginea dell'acetabolo, eventualmente con microfratture. Qualora coesista deformità tipo CAM dell'epifisi femorale, è indicata l'osteocondroplastica. Al termine dell'intervento è assolutamente raccomandata la meticolosa sutura della capsula per evitare l'instabilità iatrogena. Molti studi affermano che il solo trattamento artroscopico della displasia *borderline* sia insufficiente se non associato a una osteotomia periacetabolare [6]. Ai fini della previsione del risultato del trattamento artroscopico della displasia *borderline*, i fattori negativi sono: l'età > 42 anni , l'interruzione della linea di Shenton, l'artrosi tipo Tönnis 1, l'angolo di Tönnis >15° e l'angolo VCA < 17° [7]. Il danno condrale di medio-grave entità è il principale fattore intraoperatorio negativo.

CONCLUSIONI

La displasia *borderline* incontra pareri discordanti e risultati poco chiari, anche se spesso promet-

tenti, riguardo la chirurgia artroscopica. La displasia dell'anca è sicuramente un fattore di rischio ma non vi è certezza della sua evoluzione artrosica [8]. Ancora più incerta è l'evoluzione artrosica della displasia *borderline*, soprattutto nella popolazione di Pazienti con angolo LCEA vicino ai 25°. Tali elementi devono guidare la scelta del trattamento chirurgico dei casi sintomatici unitamente all'età anagrafica dei Pazienti.

Noi riteniamo che una insufficiente copertura acetabolare dell'epifisi femorale richieda una PAO eventualmente associata a osteotomia del femore prossimale. Tale chirurgia conservativa è molto complessa, con risultati non univoci sul lungo periodo e con cicatrici non gradevoli soprattutto per il sesso femminile. Quindi, in accordo con alcuni Autori [9] riteniamo che esista uno spazio per la chirurgia artroscopica nelle displasie *borderline* sintomatiche con LCEA compreso tra 20° e 25°. Le indicazioni sono: lesione accertata del labbro acetabolare, specialmente se associata a deformità tipo CAM, pazienti non giovanissimi (>30), assenza di segni artrosici, BMI <25, assenza di lassità dei tessuti molli e correttamente informati sulla procedura da eseguire e le alternative terapeutiche.

L'intervento artroscopico prevede la riparazione del labbro acetabolare (Fig. 1-2), la correzione dell'eventuale CAM e la rigorosa chiusura capsulare per evitare disastrose instabilità. Al Paziente va consigliato di abbandonare gli sport che sollecitano molto l'articolazione dell'anca.

FIG. 1 - *A) Paziente di 40 anni. LCEA 22°. B) L'ARTRORMN documenta la lesione del labbro acetabolare destro (gentile concessione Dr Paulo Rego).*

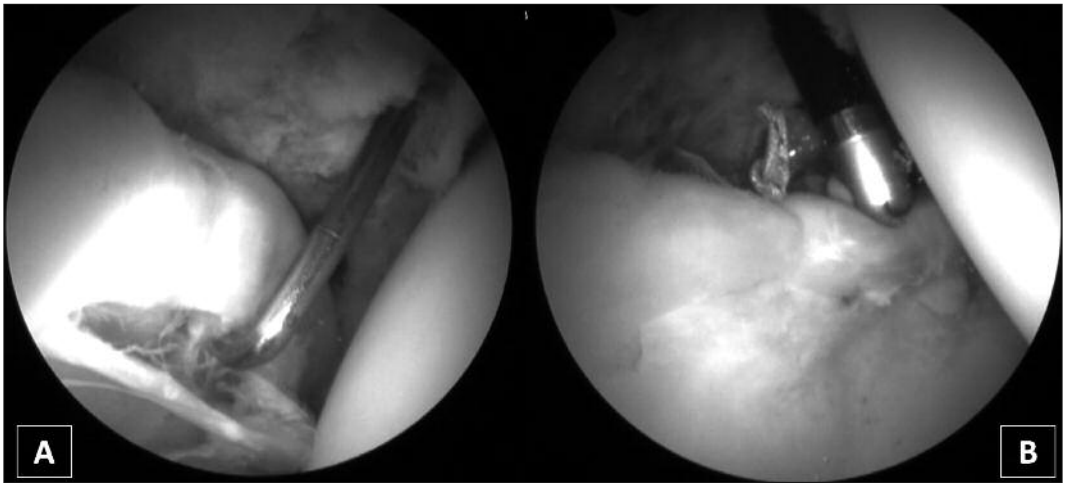

FIG. 2 - *A) Anca destra, ottica nel portale antero-laterale, uncino palpatore nel portale mid-anterior. Lesione del labbro acetabolare. B) Sutura artroscopica del labbro (gentile concessione Dr Paulo Rego).*

BIBLIOGRAFIA

1. Wiberg G. A measuring method for distinguishing between a normal and a maldeveloped acetabulum. Acta Chir Scand 1939; 83:28-38.
2. Gregory L. Cvetanovich et al. Do Patients With Borderline Dysplasia Have Inferior Outcomes After Hip Arthroscopic Surgery for Femoroacetabular Impingement Compared With Patients With Normal Acetabular Coverage? Am J Sports Med. 2017 Jul;45(9):2116.2124.
3. McClincy MP, Wylie JD, Yen YM, Novais EN. Mild or Borderline Hip Dysplasia: Are We Characterizing Hips With a Lateral Center-Edge Angle Between 18° and 25° Appropriately? Am J Sports Med 2019 Jan;47(1):112-122.
4. Kraeutler MJ, Ashwell ZR, Garabekyan T, Goodrich JA, Welton KL, Flug JA, O'Hara JN, Mei-Dan O. The Iliofemoral Line: A Radiographic Sign of Acetabular Dysplasia in the Adult Hip. Am J Sports Med. 2017 Sep;45(11):2493-2500.
5. Wyatt M, Weidner J, Pfluger D, Beck M. The Femoro-Epiphyseal Acetabular Roof (FEAR) Index: A New Measurement Associated With Instability in Borderline Hip Dysplasia? Clin Orthop Research 2017 Mar; 475(3): 861-869.
6. Ding Z, Sun Y, Liu S, Chen J. Hip Arthroscopic Surgery in Borderline Developmental Dysplastic Hips A Systematic Review. Am J Sports Med. 2018 Nov 27:1-7.
7. Hatakeyama A, Utsunomiya H, Nishikino S, Kanezaki S, Matsuda DK, Sakai A, Uchida S. Predictors of Poor Clinical Outcome After Arthroscopic Labral Preservation, Capsular Plication, and Cam Osteoplasty in the Setting of Borderline Hip Dysplasia. Am Journal of Sports Medicine. 2018; 46(1): 135-143.
8. Lievense A, Bierma-Zeinstra S, Verhagen A, Verhaar J, Koeas B. Influence of hip dysplasia on the development of osteoarthritis of the hip. Ann Rheum Dis 2004 Jun; 63(6):621-626.
9. Fukui K, Briggs KK, Trindade CA, Philippon MJ. Outcomes After Labral Repair in Patients With Femoroacetabular Impingement and Borderline Dysplasia. Arthroscopy 2015 Dec;31(12):2371-9.

Il dolore posteriore dell'anca

M. Conati

INTRODUZIONE

Il dolore posteriore dell'anca è caratterizzato dalla compressione extra-pelvica del nervo sciatico che si manifesta con dolore al gluteo, all'anca o alla parte posteriore della coscia. Nel passato, per definire tale tipo di dolore, è stato utilizzato il termine "sindrome del piriforme" poiché si pensava che tale struttura muscolare fosse l'unica responsabile della compressione del nervo sciatico all'interno dello spazio gluteo profondo. In realtà, il miglioramento delle conoscenze anatomiche, cliniche e strumentali, ha dimostrato che esistono numerose altre cause di intrappolamento del nervo sciatico.

ANATOMIA

Lo spazio gluteo profondo è delimitato posteriormente dal muscolo grande gluteo; anteriormente dalla colonna posteriore acetabolare, dalla capsula articolare e dal collo femorale; lateralmente dalla linea aspra del femore; medialmente dal legamento sacro-tuberoso; superiormente dal margine inferiore del grande forame ischiatico e inferiormente dal bordo distale della tuberosità ischiatica. Il muscolo piriforme occupa la parte centrale dello spazio gluteo.

Distalmente al piriforme si trova il complesso dei muscoli extra-rotatori (gemello superiore, otturatore interno, gemello inferiore e quadrato del femore). A livello della tuberosità ischiatica si inseriscono: lateralmente il tendine comune del capo lungo del bicipite femorale e del semitendinoso, medialmente il tendine del semimembranoso. Il nervo sciatico emerge anteriormente al muscolo piriforme per decorrere posteriormente al complesso gemelli-otturatore interno e quadrato del femore a circa 1 cm dal bordo laterale della tuberosità ischiatica, in stretto contatto con l'inserzione degli *hamstrings*. In condizioni di normalità, il nervo sciatico può scivolare e/o subire piccoli "allungamenti" durante i movimenti articolari. La riduzione o la mancanza di mobilità del nervo durante i movimenti del ginocchio e dell'anca, a causa della presenza di tessuto fibroso, rappresenta una possibile causa di neuropatia sciatica.

EZIOLOGIA

Il muscolo piriforme ed il suo tendine rappresentano la causa più frequente di compressione extra-pelvica del nervo sciatico. Il nervo sciatico emerge, normalmente, al di sotto del muscolo piriforme. In studi eseguiti su cadavere sono state osservate nel 16,9% dei preparati variazioni anatomiche riguardanti la relazione tra piriforme e nervo sciatico [(1)]. Il nervo si può dividere in due fasci di cui uno passa sotto e l'altro attraverso il ventre muscolare (Fig. 1), oppure un fascio può passare sopra e l'altro sotto il muscolo stesso. In altri casi il nervo può attraversare il ventre muscolare. Anche l'ispessimento del tendine del piriforme, localizzato profondamente nel ventre muscolare, può causare la compressione del nervo sciatico (osservazione personale). In alcuni Pa-

zienti è stato osservato, durante endoscopia dello spazio peritrocanterico, l'intrappolamento del nervo sciatico causato dalla presenza di abbondante tessuto fibroso accompagnato da ipertrofia della borsa trocanterica [2]. All'anamnesi tutti questi pazienti riferivano precedenti traumi contusivi in regione glutea. Il nervo sciatico decorre in stretta connessione all'inserzione degli *hamstrings* a livello della tuberosità ischiatica. L'avulsione post-traumatica dei tendini e la susseguente produzione di tessuto cicatriziale possono coinvolgere anche il nervo sciatico con conseguente effetto compressivo [3]. Il conflitto ischiofemorale (IFI) rappresenta una delle più frequenti cause di dolore posteriore all'anca [4]. Tale condizione è causata dal restringimento dello spazio ischio-femorale (IFS), definito come la minima distanza tra la corticale laterale della tuberosità ischiatica e la corticale mediale del piccolo trocantere. All'interno dello spazio ischio-femorale il muscolo quadrato del femore si interpone tra il nervo sciatico e il piccolo trocantere.

La riduzione dello IFS (<17mm) può determinare lo sfregamento tra il piccolo trocantere e la tuberosità ischiatica che può a sua volta provocare edema del muscolo quadrato del femore, tendinopatia o lesione degli hamstrings con coinvolgimento del nervo sciatico (Fig. 2).

Una patologia che interessa il complesso gemelli-otturatore interno viene spesso sottovalutata in pazienti con dolore posteriore dell'anca. In endoscopia si può osservare come il nervo sciatico possa essere compresso, durante le manovre dinamiche, dal complesso gemelli-otturatore interno. In altri casi si può osservare un effetto "forbice" sul nervo sciatico nel suo decorso che si snoda sotto il piriforme e sopra il complesso gemelli-otturatore interno [5].

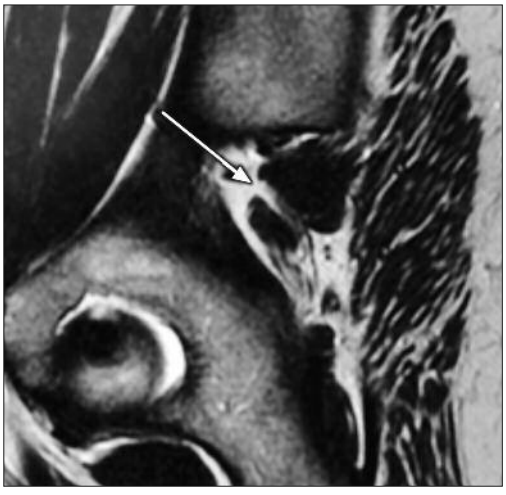

FIG. 1 - *Un fascio del nervo sciatico attraversa il ventre muscolare del piriforme (freccia). (Per gentile concessione del Dr.Gallo).*

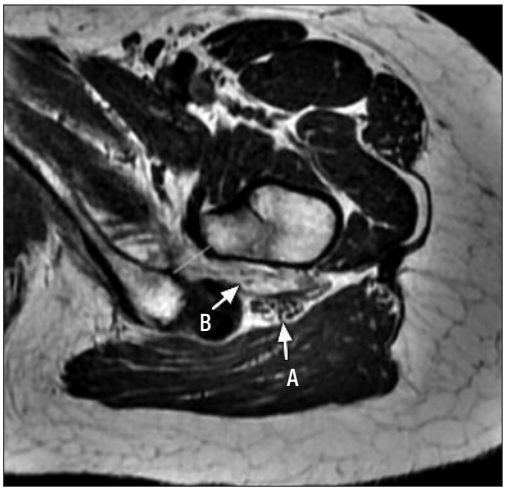

FIG. 2 - *Riduzione dello spazio ischio femorale (linea verde), edema e degenerazione grassosa del muscolo quadrato del femore (freccia A) e nervo sciatico (freccia B).*

ESAME CLINICO

I Pazienti con dolore posteriore all'anca riferiscono spesso un episodio traumatico in regione glutea. Tali Pazienti lamentano dolore in regione glutea con possibile irradiazione all'anca o lungo l'arto inferiore. Frequentemente i Pazienti non sono in grado di rimanere in posizione seduta per più di 15-30 minuti. Qualche volta i sintomi possono indirizzare a lesione degli *hamstrings* o a patologie intra-articolari dell'anca. Esistono numerosi test che vengono utilizzati per identificare l'origine del dolore posteriore.

- *Seated piriformis stretch test*: il Paziente si siede sul bordo del letto mentre l'esaminatore muove passivamente l'arto inferiore, esteso, in adduzione e rotazione interna. Con l'indice dell'altra mano palpa la zona glutea a livello del grande forame ischiatico e un cm. lateralmente alla tuberosità ischiatica.
- *Active piriformis test*: si esegue chiedendo al Paziente, che giace sul lettino in decubito laterale, di eseguire una manovra di abduzione contro-resistenza mantenendo il piede appoggiato al lettino con l'anca ed il ginocchio flessi a 45°. I test sono positivi se riproducono il dolore posteriore a livello del piriforme e degli extra-rotatori.
- *Ischial femoral impingement test*: si esegue con il Paziente in decubito laterale. L'Esaminatore muove passivamente l'anca in estensione ed adduzione. Tale manovra riproduce il dolore lamentato dal Paziente. L'estensione dell'anca in abduzione elimina la sintomatologia dolorosa.
- *Long stride walking test*: la deambulazione a lunghe falcate può creare dolore posteriore lateralmente all'ischio. Il dolore scompare se il Paziente procede a piccoli passi [6].

DIAGNOSTICA PER IMMAGINI

La MRI rappresenta la metodica ideale per identificare patologie che possono comprimere il nervo sciatico. Essa consente di valutare la morfologia del piriforme, la presenza di tessuto cicatriziale associata ad avulsione degli hamstrings, lo spazio ischio-femorale, anomalie endo-pelviche, patologie spinali. Permette infine di identificare segnali, diretti o indiretti di lesione nervosa.

TRATTAMENTO

La terapia del dolore posteriore dell'anca si avvale di cicli di fisioterapia, di terapia infiltrativa eco o tac guidata e, nei casi ribelli al trattamento conservativo, della chirurgia endoscopica o a cielo aperto.

BIBLIOGRAFIA

1. Smoll NR. Variations of the piriformis and sciatic nerve with clinical consequence: a clinical review. Clin. Anat. 2010; 23:8-17.
2. Martin HD, Shears SA, Johnson JC, Smathers AM, Palmer IJ. The endoscopic treatment of sciatic nerve entrapment/deep gluteal syndrome. Arthroscopy. 2011;27:172-81.
3. Puranen J, Orava S. The hamstrings syndrome. A new diagnosis of gluteal sciatic pain. Am J Sports Med. 1988; 16:517-21.
4. Johnson KA. Impingement of the lesser trochanter on the ischial ramus after total hip arthroplasty. Report of three cases. J BoneJoint Surg Am. 1977;59:268-69.
5. Cox JM, Bakkum BW. Possible generators of retrotrochanter gluteal and thigh pain: the gemelli-obturator internus complex. J Manip Physiol There. 2005;28:534-8.
6. Martin H. Clinical examination and imaging of the hip. In: Byrd J, Guanche C, editors. AANA advanced arthroscopy; the hip. Philadelphia: Saunders; 2010.

Riabilitazione post artroscopia d'anca

G. Addessi, S. Cerulli

Seppure a passi più lenti rispetto all'area chirurgica, possiamo affermare che nell'ultimo decennio abbiamo assistito ad un aumento della produzione scientifica in ambito riabilitativo a seguito di intervento artroscopico. A fronte di ciò, però, si ritrovano relativamente pochi studi che impostino linee guida, o evidenzino dati sugli *outcome*, o indicazioni sul RTP (*return to play*). Nessuno studio riporta dati basati su evidenza clinica. Ritroviamo prevalentemente *review*, studi retrospettivi e soprattutto consigli di esperti.

Possiamo individuare questa scarsità di elementi nella complessità dell'approccio riabilitativo, dovuta senza dubbio al tipo di intervento chirurgico: osteoplastica (femore ed acetabolo), riparazione o sutura del labbro acetabolare, microfratture, *release* dello psoas.

Pochissimi studi distinguono interventi di *debridment* del labbro dalla sua sutura, oppure variazioni del protocollo nel caso di tenotomia del ileopsoas, piuttosto che di riparazione della capsula articolare.

Indipendente da tutto ciò, le fasi riabilitative sono principalmente 4, a partire dalla prima giornata post operatoria fino al ritorno all'attività fisica prechirurgica, con variazioni a seconda del tipo di intervento effettuato.

La prima fase post chirurgica è quella che presenta le maggiori variabilità in base all'intervento eseguito. Più o meno concordi gli studi, questa fase è definita in assoluto la più delicata ed importante di tutto il processo riabilitativo. Inizia subito dopo l'intervento chirurgico e si protrae per le prime 4-6 settimane. In questa fase si hanno degli obiettivi specifici:

- il recupero del ROM articolare tramite caute mobilizzazioni da parte dell'operatore, nel rispetto delle restrizioni dettate dalla patologia e dal tipo di chirurgia (si può iniziare già l'uso della cyclette senza resistenza e a sellino alto sin dai primi giorni);
- protezione dei tessuti in via di riparazione, tramite massaggi drenanti, e terapia fisica adeguata a ridurre l'ematoma e stimolare i tessuti alla guarigione;
- riduzione del dolore e l'infiammazione propria del post intervento, utilizzando terapia fisica, manuale e farmacologica;
- prevenzione dell'inibizione muscolare: le posture antalgiche e le restrizioni al carico comportano delle importanti retrazioni muscolari a livello dei muscoli adduttori e flessori dell'anca, nonché una perdita del trofismo muscolare di glutei e quadricipite; sarà dunque fondamentale iniziare un lavoro isometrico e parzialmente propriocettivo per stimolare la loro funzione neuro muscolare.

Il passaggio alla fase successiva avviene quando il dolore sarà ridotto drasticamente nella deambulazione e durante gli esercizi. L'articolarità deve essere pari ad almeno il 75% dell'anca controlaterale e lo schema del passo deve essere ese-

guito senza zoppia. La seconda fase, l'intermedia, va dalla IV settimana alla VIII settimana e prevede il recupero completo del carico, della deambulazione, una autonomia del paziente più alta anche nell'esecuzione degli esercizi ed un lavoro riabilitativo selettivo di recupero muscolare. Si prosegue con la protezione dei tessuti in via di riparazione, con il recupero completo articolare anche con esercizi attivi, si continuerà con l'uso della cyclette a resistenze progressive, *tapie roulant* per lo schema del passo, *glydex* per la fluidità ed incremento degli esercizi propriocettivi.

In questa fase si procede ad un incremento progressivo della forza muscolare, con lavori isotonici sotto soglia ed esercizi a catena cinetica chiusa, sempre con attenzione a non sovraccaricare l'arto operato. Importante modulare gli esercizi e le attività al fine di non infiammare l'articolazione ed i muscoli flessori dell'anca (in particolare lo psoas).

Raggiunti gli obiettivi di pieno recupero articolare su tutti gli assi, corretto schema del passo e con valori di recupero muscolare tra il 60% ed il 70% rispetto al controlaterale, si può passare alla terza fase.

Un altro mezzo fondamentale per la fase immediata ed intermedia è l'idrochinesiterapia, con la quale il paziente può recuperare in modo attivo i movimenti, lavorare sulla riattivazione muscolare, sul corretto schema del passo e sulle retrazioni muscolari, il tutto in completa protezione ed in assenza di carico, preparandolo così alla attività di palestra.

La terza fase, ovvero l'avanzata, va dalla VIII fino alla XII settimana dopo l'intervento. Qui il lavoro è pienamente attivo. Si potenzia il recupero della forza e della resistenza muscolare, incrementando gli esercizi a corpo libero con i pesi, diversificando sia con catena cinetica aperta che chiusa. Si lavora sulla resistenza cardiovascolare, aumentando i carichi sia in cyclette che in ellittica.

Il lavoro propriocettivo, in questa fase, ha un ruolo cruciale per riattivare la capacità del corpo a reagire agli stimoli esterni, aumentando la percezione dello spazio e la prontezza muscolare. A questo si integra il *core stability*, per rinforzare in modo globale il punto di congiunzione tra il tronco e arti inferiori, ovvero il bacino ed i muscoli delle anche.

Anche in questo momento della riabilitazione si deve fare attenzione a non forzare l'articolazione tramite stretching, prevenire sempre possibile infiammazione sull'anca ed i muscoli circostanti, ed infine evitare attività di contatto.

Per poter passare alla quarta fase della riabilitazione, è necessario raggiungere un livello di forza pari all'80% circa del controlaterale ed il livello di cardio fitness quasi pari a quello pre-operatorio.

La quarta fase è la fase di allenamento specifico allo sport (*return to play*, RTP) ed ha inizio dalla XII settimana. A questo punto abbiamo il completo raggiungimento dell'articolarità e carico senza dolore; l'attività muscolare ha raggiunto elasticità e forza tale da poter gestire gli esercizi pliometrici ed il rientro all'attività pre intervento. La rieducazione funzionale è il cardine per il rientro allo sport: l'esercizio svolto secondo le priorità e gli schemi della propria attività sportiva permette un rientro completo. Esistono in questa fase test

FIG. 1

FIG. 2

specifici che danno indicazioni sui valori minimi che permettono il rientro allo sport: *Y balance Test*, *Star Excursion Balance*, *Single Hop* e *Triple Hop*, *et al*. Il protocollo presentato è ovviamente una sintesi estrema del progetto riabilitativo post chirurgico e, senza dubbio, un'ottima base cui riferirsi nell'attesa di Linee Guida Adeguate che delineino i campi di azione.

BIBLIOGRAFIA

- Domb BG, Sgroi TA, VanDevender JC, Physical Therapy Protocol after Hip Arthroscopy: Clinical Guidelines supported by 2- year outcomes. Sport Health, 2016 Jul; 8(4): 347-54.
- Stalzer S, Wahoff M, Scanlan M. Rehabilitation following hip arthroscopy. Clin Sport Med 2006 Apr; 25 (2): 337-57.
- Cheatham SW, Kolber MJ. Rehabilitation after hip arthroscopy and labral repair in a high school footbal athlete: a 3.6 year follow up with insight into potential risk factors. Int J Sports Phy Ther 2015 Aug; 10(4) : 530-539.
- Spencer-Gardner L, Eischen JJ., Levy BA. Sierra RJ, Engasser WM, Kyrc AJ. A comprehensive five-phase rehabilitation programe after hip arthroscopy for femoroacetabular impingement. Knee Surg Sports Traumatol Arthrosc 2014 Apr; 22(4): 848-59.
- Bennel KL. Spiers L., Takla A., O'Donnel J., Kaszka J. Hunter DJ. Hinman RS. Efficacy of adding a physiotherapy rehabiliation programme to arthroscopic management of femoroacetabular impingement syndrome: a randomised controlled trial (FAIR). BMJOpen 2017 Jun 23; 7 (6): 1-11.
- Whaoff M. , Dischiavi S., Hodge J. Pharez JD. Rehabilitation after labral reapair and femoroacetabular decompression: criteria based progression through the return to sport phase. Int J Sport Phy Ther. 2014 Nov; 9(6): 813-26.

Società Italiana di Artroscopia

FACULTY GINOCCHIO

LEADER FACULTY
Roberto Simonetta

FACULTY
Flavio Azzola
Marco Conte
Filippo Familiari
Marco Fravisini
Edoardo Monaco
Federico Ranchetti
Emanuele Rodà
Federica Rosso
Giorgio Zappalà

ALGORITMO DI TRATTAMENTO DELLE LESIONI MENISCALI

Anatomia e biomeccanica dei menischi

E. Monaco

INTRODUZIONE

I menischi umani sono composti dal 65-75% di acqua; 22% di collagene; 0.8% di glucosaminoglicani e 0.12% di DNA[1].

Racchiudono un'intricata connessione di fibre collagene, prevalentemente di tipo I, interposte a fibrocondrociti, immersi nella matrice extracellulare, composta da proteoglicani e glicoproteine[2].

Le fibre sono orientate in maniera circonferenziale, intervallate da fibre a raggiera.

I proteoglicani, trattenendo acqua, permettendo ai menischi di avere buone capacità viscoelastiche[3,4].

ANATOMIA

Menisco mediale

Il menisco mediale ha una forma semilunare e copre fino al 50-60% del piatto tibiale mediale.

Smigielski *et al.* Propongono la suddivisione del menisco mediale in 5 zone anatomiche (Fig. 1)[4], che differiscono per struttura, connessioni e necessitano di differenti tecniche chirurgiche.

Zona 1

La zona 1 corrisponde alla radice anteriore del menisco mediale.

Punti di repere artroscopici

La radice anteriore del menisco interno si trova anteriormente rispetto all'apice del tubercolo intercondiloideo mediale e anterolaterale al margine della cartilagine articolare del condilo tibiale mediale (Fig. 2)[5].

Zona 2

La zona 2 corrisponde alla parte anteromediale del menisco interno. Può essere ulteriormente suddivisa in due zone: 2A, dalla radice anteriore all'origine del legamento trasverso, e 2B dall'origine del legamento trasverso al bordo anteriore del legamento collaterale mediale (LCM).

Una caratteristica è che questa zona è collegata all'osso solo attraverso il legamento menisco tibiale (LMT, Fig. 3).

Si dovrebbe prendere in considerazione la ricostruzione di questo legamento in caso di suture

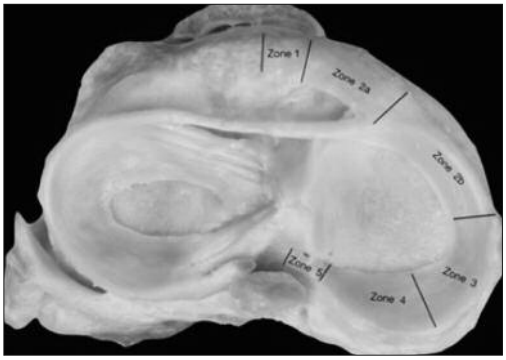

FIG. 1 - *Preparato Anatomico tibia sinistra che dimostra la suddivisione proposta da Smigielski del menisco mediale.*



FIG. 3 - *Sezione del menisco alla zona 2B. Le frecce indicano il legamento menisco tibiale.*

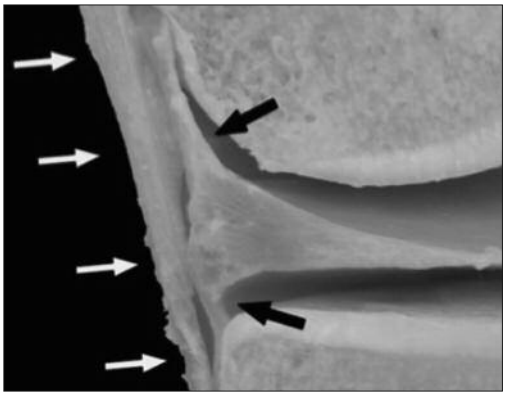

FIG. 4 - *Sezione coronale del compartimento mediale a livello del LCM (frecce bianche). Le frecce nere identificano l'adesione del MM ai tessuti circostanti.*

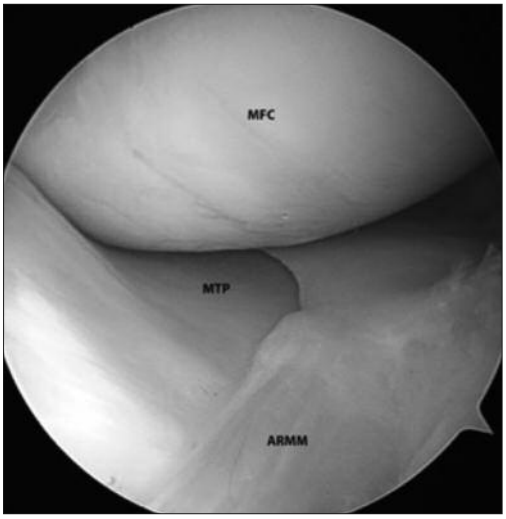

FIG. 2 - *Radice anteriore del menisco interno (ARMM) vista da un accesso antero-laterale l ginocchio destro (MFC: condilo femorale mediale, MTP: piatto tibiale mediale).*

meniscali. Il margine superiore del menisco mediale nella zona 2B è collegato al tessuto sinoviale[5,4,6].

Zona 3

La zona 3 include la parte del menisco mediale a livello del LCM. È l'unica zona dove per tutta la sua interezza il menisco è collegato alla capsula articolare. Alcuni studi definiscono questo collegamento come un fascio profondo del LCM, altri come un rinforzo della capsula articolare. (Fig. 4) [4,6]

Zona 4

La zona 4 corrisponde al corno posteriore del menisco mediale. Questa zona ha collegamenti solo con la tibia, tramite il LMT. Questo legamento, insieme alla capsula articolare posteriore, forma il recesso femorale postero mediale [7].

La Zona 4 è quella in corrispondenza della qua-

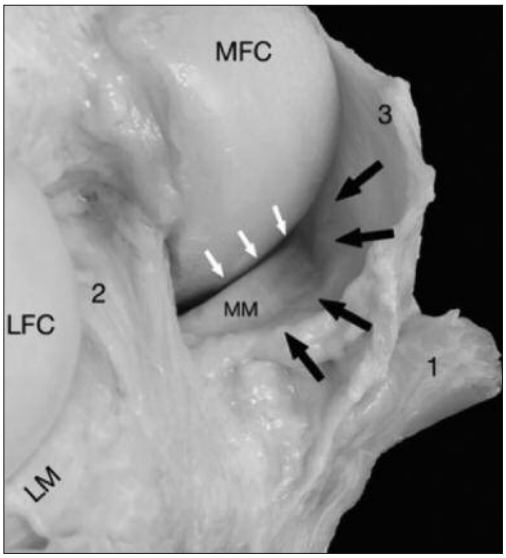

FIG. 5 - *Preparato anatomico del ginocchio sinistro (MFC condilo femorale mediale, LFC condilo femorale laterale, ML menisco laterale, MM menisco mediale) dove si identificano: 1) inserzione distale del m semimembranoso, 2) legamento crociato posteriore, 3) capsula posteriore. Le frecce nere identificano il recesso posteriore. Le frecce bianche indicano la parte superiore del menisco in zona 4, libera d vincoli.*

le si verificano più frequentemente lesioni. Data la complessità tecnica di effettuare una sutura in questa zona, molti chirurghi solidarizzano il menisco alla capsula posteriore, andando però a influenzare la biomeccanica del menisco mediale. Ciò può portare, a lungo termine, una scarsa risposta clinica ai *follow-up*.

Va quindi considerato di effettuare una ricostruzione strettamente anatomica, quindi solo del legamento menisco tibiale [4].

Zona 5

La zona 5 corrisponde alla radice posteriore del menisco mediale. L'inserzione della radice posteriore del menisco mediale è localizzata posteriormente e lateralmente all'apice mediale della spina tibiale mediale [8]. Connessioni tra menisco mediale e laterale. I menischi mediale e laterale sono interconnessi da 4 distinte strutture legamentose [9]:

- Legamento intermeniscale anteriore (legamento trasverso), repertato nel 60-94% dei casi;
- Legamento intermeniscale posteriore (1-4%);
- Legamento intermeniscale obliquo laterale (4%);
- Legamento intermeniscale obliquo mediale (1%).

Menisco laterale

Il menisco laterale ha una forma maggiormente circolare rispetto al mediale.

Radice anteriore

La radice anteriore del menisco laterale si inserisce in profondità, sotto l'inserzione tibiale del legamento crociato anteriore (LCA, Fig. 6).

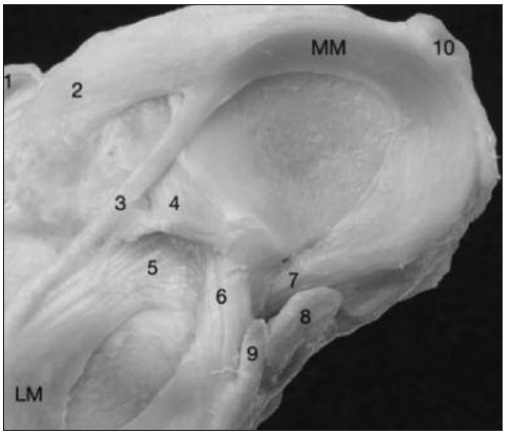

FIG. 6 - *Preparato anatomico ginocchio sinistro (MM menisco mediale, ML menisco laterale, LCA legamento crociato anteriore, LCP legamento crociato posteriore); 1) tendine rotuleo, 2) radice anteriore MM, 3) legamento trasverso, 4) LCA, 5) radice anteriore ML, 6) radice posteriore ML, 7) radice posteriore MM, 8) LCP, 9) legamento menisco femorale anteriore, 10) LCM).*

Il centro del sito di inserzione si reperta anteromedialmente all'apice tubercolo intercondiloideo laterale [5,10], perciò può essere lesionata durante la ricostruzione del LCA.

Lato popliteo

Il legamento menisco fibulare è un legamento capsulare che origina dalla parte posterolaterale del menisco laterale, anteriormente al tendine del muscolo popliteo [11]. Questo relativamente voluminoso legamento è utile al mantenimento della posizione del menisco laterale, quindi ha un forte impatto sulla sua biomeccanica. Un fallimento nella ricostruzione del legamento menisco fibulare può portare a lesioni meniscali secondarie dovute a squilibri biomeccanici. Esistono altre strutture atte a dare stabilità sono il fascicolo popliteo-meniscale, che connette il menisco laterale al tendine popliteo, e la capsula articolare [12].

Legamenti menisco femorali

Ci sono due legamenti menisco femorali: l'anteriore (legamento di Humphry) e il posteriore (legamento di Wrisberg) [13]. Questi legamenti contribuiscono alla riduzione della pressione del contatto tibio femorale sul menisco laterale [14,15].
Una loro mancata ricostruzione durante una sutura meniscale o un trapianto di menisco può portare a deficit di risultati funzionali a lungo termine.

Radice posteriore

La radice posteriore del menisco laterale è localizzata anteriormente alla inserzione del corno posteriore del menisco mediale, medialmente al margine articolare del piatto tibiale laterale (Fig. 7)[16].



FIG. 7 - *Preparato natomico ginocchio sinistro (MM menisco mediale, ML menisco laterale, LCP legamento crociato posteriore, prMM radice posteriore MM, prML radice posteriore ML aML legamento menisco-femorale anteriore.*

Vascolarizzazione

Il supporto vascolare maggiore al menisco deriva dalle branche delle arterie genicolate superiore e inferiore, che formano una rete capillare subsinoviale e perimeniscale che infiltrano la periferia del menisco. Le fibre nervose decorrono lungo i vasi sanguigni. I corni anteriori e posteriori dei menischi sono le zone maggiormente perfuse e innervate [17]. Il terzo centrale del menisco è spesso chiamato la *white zone*, in contrasto con la zona vascolarizzata periferica *red zone*. La Fig. 8 dimostra la vascolarizzazione da una visuale artroscopica.

BIOMECCANICA

Distribuzione del carico

Durante le attività quotidiane, l'articolazione del ginocchio è soggetta a compressione assiale, che si scarica sulla cartilagine articolare. Un importante ruolo dei menischi è quello di modulare la trasmissione della forza: questi aiutano a rendere più congruente la superficie di raffronto fe-

moro-tibiale, aumentando l'area del contatto e quindi riducendo la pressione esercitata.
Il compartimento mediale è più congruente del laterale, essendo il piatto tibiale interno concavo, mentre il piatto tibiale laterale è più piatto.
In assenza di menischi l'area di contatto diminuisce in maniera significativa, quindi aumenta la pressione nei punti di contatto, e ciò spiega l'aumento del danno cartilagineo che si riscontra in ginocchia meniscectomizzate (Fig. 9).
Partendo da questo principio si può in parte spiegare l'aumento di incidenza dell'artrosi in persone che hanno subito intervento di meniscectomia parziale o totale [18].
Il menisco laterale copre una percentuale di superficie articolare maggiore rispetto alla controparte mediale e questo, unito al fatto che il compartimento laterale è meno congruente con il condilo femorale, rende chiaro come la meniscectomia laterale porti a un rischio maggiore di causare

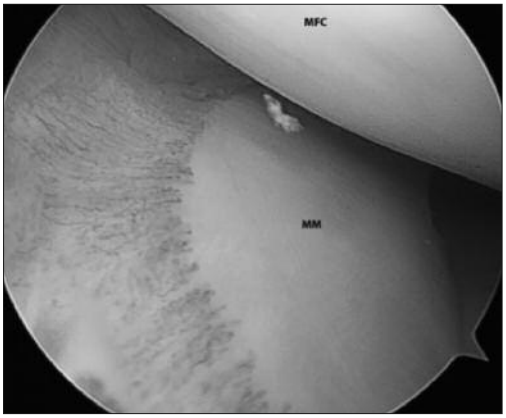

FIG. 8 - *Le arterie genicolate forniscono sangue ai menischi tramite una rete vascolare sinoviale. Vista artroscopica della rete vascolare periferica del menisco mediale (MM); MFC - condilo femorale mediale.*

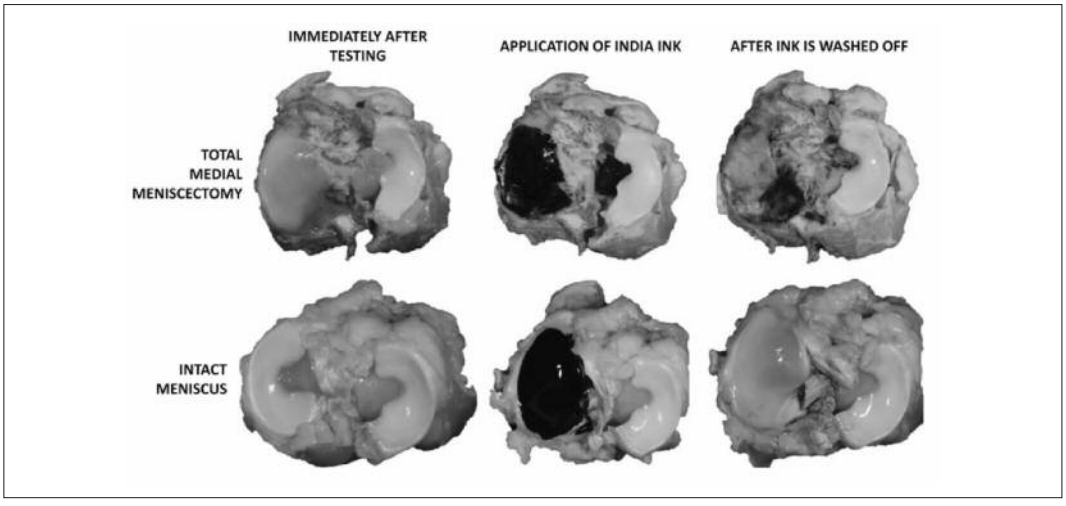

FIG. 9 - *Immagini che mostrano gli esiti di meniscectomia, su un modello bovino. Le articolazioni sono state lasciate intatte o hanno subito una meniscectomia mediale. Successivamente sono stati effettuati 500'000 cicli di flesso estensione con carico simulanti il passo. Dopo la simulazione, i segmenti sono stati disarticolati e il compartimento mediale è stato colorato con inschiostro di china e poi lavato. L'articolazione con menisco mostrava la mancanza di danno mentre quella meniscectomizzata mostrava un importante danno a carico della superficie articolare, evidenziata con la presa di china permanente a carico della componente lesa [19].*

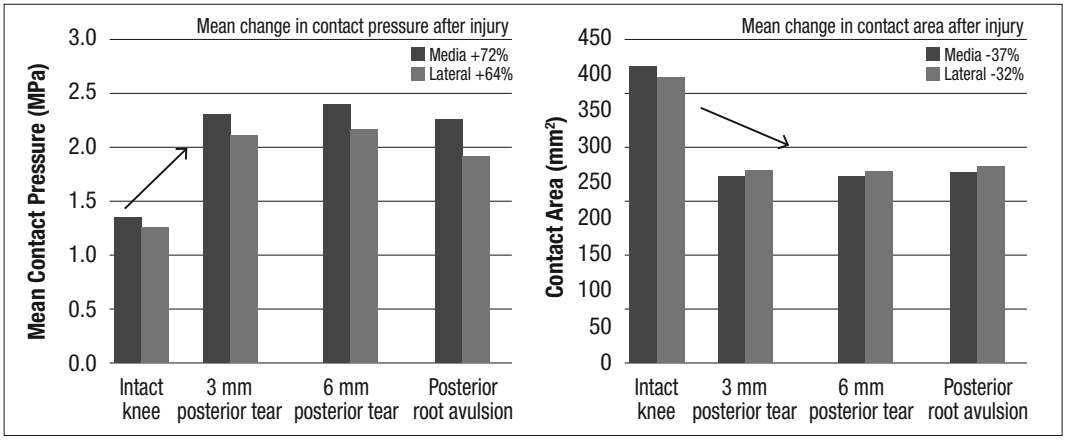

FIG. 10 - *Diagramma a barre che mostra le conseguenze di lesioni meniscali attraverso le differenze medie di: pressione nel punto di contatto (sinistra); area di contatto (destra) per i compartimenti mediale e laterale* [9,10].

artrosi rispetto alla mediale. In letteratura alcuni studi riportano una maggiore incidenza di degenerazione artrosica a seguito di meniscectomia laterale rispetto alla mediale [20-22], mentre altri non trovano differenze statisticamente significative tra le due [23-25].

In esperimenti su cadavere, le aree di contatto e le pressioni cambiano in maniera simile sul compartimento mediale e su quello laterale dopo aver creato insulti meniscali (Fig. 10)[26,27]. Bisogna però prendere in considerazione che, sebbene il compartimento laterale sia meno congruente rispetto al mediale, le forze durante il passo sono maggiori sul compartimento mediale.

STABILITÀ DEL CARICO

I menischi sono collegati sia alla tibia che al femore e hanno un effetto stabilizzante sull'articolazione: si oppongono alla rotazione della tibia e al *Pivot shift* [28]. Inoltre, in particolare il menisco mediale, limitano la traslazione anteriore della tibia [29,30].

Il movimento della tibia durante la flesso-estensione

I menischi sono in grado di avere un ruolo nella distribuzione del carico per tutto il range di flessione del ginocchio (fino a 160 gradi). Vedi *et. al* [31] hanno descritto la traslazione meniscale in ginocchia sane (Fig 11). Gli Autori hanno osservato che durante la flessione del ginocchio entrambi i menischi si muovevano posteriormente. I corni anteriori erano più mobili dei posteriori e il menisco laterale era più mobile rispetto al mediale. Il corno posteriore del menisco mediale è la componente meno mobile. Il menisco laterale si è dimostrato il più mobile in toto, dato che il compartimento mediale è concavo e possiede dei collegamenti saldi alla capsula, che non permettono al corno posteriore del menisco mediale di spostarsi posteriormente durante la flessione profonda; il piatto tibiale laterale invece, con la sua morfologia a tratti convessa, garantisce un maggior movimento meniscale. Ciò può spiegare il motivo della maggior frequenza, fino al doppio, delle lesioni meniscali mediali rispetto alle laterali [32], in particolare a livello del corno posteriore [33].

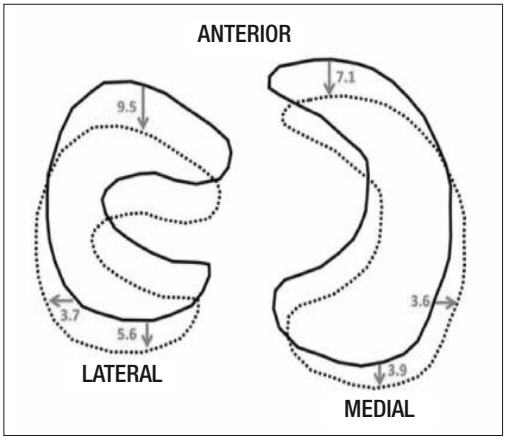

FIG. 11 - *Immagine raffigurante il movimento dei menischi durante la flessione del ginocchio, ricavata dall'analisi del movimento 0-90° con carico utilizzando RM dinamica. I due menischi si muovono in maniera simile, ma il menisco laterale trasla maggiormente posteriormente e i corni anteriori sono più mobili rispetto ai posteriori.*

CONCLUSIONI

La biomeccanica meniscale e l'associazione delle loro lesioni a quelle legamentose sono concetti molto complessi. La funzione meniscale è inestricabilmente collegata alla loro morfologia e alle loro interazioni legamentose.

L'importanza dei menischi è oramai ben dimostrata e la necessità di una preservazione dei menischi in caso di lesione è sempre più ricercata chirurgicamente mediante le suture meniscali. Inoltre, anche l'integrità delle radici meniscali gioca un ruolo fondamentale per la stabilizzazione rotatoria del ginocchio e per evitare possibili estrusioni meniscali.

BIBLIOGRAFIA

1. Herwig J, Egner E, Buddecke E. Chemical changes of human knee joint menisci in various stages of degeneration. Ann Rheum Dis. 1984;43(4):635–640. doi:10.1136/ard.43.4.635
2. Ingman AM, Ghosh P, Taylor TK (1974) Variation of collagenous and non-collagenous proteins of human knee joint menisci with age and degeneration. Gerontologia 20(4):212–223
3. Clark CR, Ogden JA (1983) Development of the menisci of the human knee joint. Morphological changes and their potential role in childhood meniscal injury. J Bone Joint Surg Am 65(4):538–547
4. Śmigielski R, Becker R, Zdanowicz U, Ciszek B (2015) Medial meniscus anatomy-from basic science to treatment. Knee surg sports traumatol arthrosc 23(1):8–14
5. LaPrade CM, Ellman MB, Rasmussen MT, James EW, Wijdicks CA, Engebretsen L, LaPrade RF (2014) Anatomy of the anterior root attachments of the medial and lateral menisci: a quantitative analysis. Am J Sports Med 42(10):2386–2392
6. Wymenga AB, Kats JJ, Kooloos J, Hillen B (2006) Surgical anatomy of the medial collateral ligament and the posteromedial capsule of the knee. Knee surg sports traumatol arthrosc 14(3):229–234
7. Feucht MJ, Salzmann GM, Bode G, Pestka JM, Kühle J, Südkamp NP, Niemeyer P (2014) Posterior root tears of the lateral meniscus, Knee surgery, sports traumatology, arthroscopy: official journal of the ESSKA
8. Johannsen AM, Civitarese DM, Padalecki JR, Goldsmith MT, Wijdicks CA, LaPrade RF (2012) Qualitative and quantitative anatomic analysis of the posterior root attachments of the medial and lateral menisci. Am J Sports Med 40(10):2342–2347
9. Zivanović S (1974) Menisco-meniscal ligaments of the human knee joint. Anat Anz 135(1–2):35–42
10. Siebold R, Schuhmacher P, Fernandez F, Śmigielski R, Fink C, Brehmer A, Kirsch J (2015) Flat midsubstance of the anterior cruciate ligament with tibial "C"-shaped insertion site. Knee surg sports traumatol arthrosc 23(11):3136–3142
11. Johannsen AM, Civitarese DM, Padalecki JR, Goldsmith MT, Wijdicks CA, LaPrade RF (2012) Qualitative and quantitative anatomic analysis of the posterior root attachments of the medial and lateral menisci. Am J Sports Med 40(10):2342–2347

12. Bozkurt M, Elhan A, Tekdemir I, Tonuk E (2004) An anatomical study of the meniscofibular ligament. Knee surg sports traumatol arthrosc 12(5): 429–433
13. Masouros SD, McDermott ID, Amis AA, Bull AM (2008) Biomechanics of the meniscus-meniscal ligament construct of the knee. Knee surg sports traumatol arthrosc 16(12):1121–1132
14. Gupte CM, Bull AMJ, Atkinson HD, Thomas RD, Strachan RK, Amis AA (2006) Arthroscopic appearances of the meniscofemoral ligaments: introducing the "meniscal tug test". Knee surg sports traumatol arthrosc 14(12):1259–1265
15. Wan ACT, Felle PK (1995) The menisco-femoral ligaments. Clin Anat 8(5):323–326
16. Starke C, Kopf S, Grobel KH, Becker R (2010) The effect of a nonanatomic repair of the meniscal horn attachment on meniscal tension: a biomechanical study. Arthroscopy 26(3):358–365
17. Benedetto KP, Gloetzer W, Kunzel KH, Gaber O (1985) The vascularization of the menisci. Morphological basis for the repair. Acta Anat (Basel) 124(1–2):88–92
18. Claes S, Hermie L, Verdonk R, Bellemans J, Verdonk P (2012) Is osteoarthritis an inevitable consequence of anterior cruciate ligament reconstruction? A meta- analysis. Knee Surg Sports Traumatol Arthrosc 21(9):1967–1976. doi:10.1007/ s00167-012-2251-8
19. Halewood C, Nawabi DH, AmisAA (2012) Development of a novel test method for intra-articular fatigue and wear testing of meniscal reconstructions. In: 15th ESSKA Congress, Geneva, May 2012
20. Hede A, Larsen E, Sandberg H (1992) The long term outcome of open total and partial meniscectomy related to the quantity and site of the meniscus removed. Int Orthop 16(2):122–125
21. JorgensenU,Sonne-HolmS,LauridsenF,Rosenklint A (1987) Long-term follow-up of meniscectomy in athletes. A prospective longitudinal study. J Bone Joint Surg Br 69(1):80–83
22. McNicholas M, Rowley D, McGurty D, Adalberth T, Abdon P, Lindstrand A, Lohmander L (2000) Total meniscectomy in adolescence a thirty-year follow-up. J Bone Joint Surg Br 82(2):217–221
23. Burks RT, Metcalf MH, Metcalf RW (1997) Fifteen- year follow-up of arthroscopic partial meniscectomy. Arthroscopy 13(6):673–679
24. Maletius W, Messner K (1996) The effect of partial meniscectomy on the long-term prognosis of knees with localized, severe chondral damage a twelve-to fif- teen-year followup. Am J Sports Med 24(3):258–262
25. Pengas IP, Assiotis A, Nash W, Hatcher J, Banks J, McNicholas MJ (2012) Total meniscectomy in adolescents: a 40-year follow-up. J Bone Joint Surg Br 94-B(12):1649–1654. doi:10.1302/0301-620x. 94b12.30562
26. LaPrade CM, Jansson KS, Dornan G, Smith SD, Wijdicks CA, LaPrade RF (2014) Altered tibiofemo- ral contact mechanics due to lateral meniscus poste- rior horn root avulsions and radial tears can be restored with in situ pull-out suture repairs. J Bone Joint Surg Am 96(6):471–479. doi:10.2106/ JBJS.L.01252
27. Padalecki JR, Jansson KS, Smith SD, Dornan GJ, Pierce CM, Wijdicks CA, LaPrade RF (2014) Biomechanical consequences of a complete radial tear adjacent to the medial meniscus posterior root attachment site: in situ pull-out repair restores derangement of joint mechanics. Am J Sports Med 42(3):699–707. doi:10.1177/036354 6513499314
28. Arno S, Hadley S, Campbell KA, Bell CP, Hall M, Beltran LS, Recht MP, Sherman OH, Walker PS (2013) The effect of arthroscopic partial medial men- iscectomy on tibiofemoral stability. Am J Sports Med 41(1):73–79. doi:10.1177/03 63546512464482
29. Chen L, Linde-Rosen M, Hwang S, Zhou J, Xie Q, Smolinski P, Fu F (2015) The effect of medial meniscal horn injury on knee stability. Knee Surg Sports Traumatol Arthrosc 23(1):126–131. doi:10.1007/ s00167-014-3241-9
30. Petrigliano F, Musahl V, Suero E, Citak M, Pearle A (2011) Effect of meniscal loss on knee stability after single-bundle anterior cruciate ligament reconstruc- tion. Knee Surg Sports Traumatol Arthrosc 19(1): 86–93. doi:10.1007/ s00167-011-1537-6
31. Vedi V, Spouse E, Williams A, Tennant SJ, Hunt DM, Gedroyc WMW (1999) Meniscal movement: an in- vivo study using dynamic MRI. J Bone Joint Surg Br 81-B(1):37–41
32. Campbell SE, Sanders TG, Morrison WB (2001) MR imaging of meniscal cysts. Am J Roentgenol 177(2):409–413. doi:10.2214/ajr.177.2.1770409
33. Drosos G, Pozo J (2004) The causes and mechanisms of meniscal injuries in the sporting and non-sporting environment in an unselected population. Knee 11(2):143–149

Lesione degenerativa del menisco. Quando non operare

M. Conte, S. Vassallo, V. Verderosa, B. Melis

INTRODUZIONE

Le lesioni meniscali sono una delle patologie più frequenti del ginocchio: si stima una incidenza di 66/100.000. La maggior parte delle lesioni meniscali sono di origine non traumatica ed hanno una prevalenza di circa il 31% [(1)]. La meniscectomia parziale artroscopica rimane ancora oggi una delle procedure chirurgiche ortopediche più diffuse al mondo e dagli anni '90 ad oggi ha avuto un costante incremento. Negli Stati Uniti si stimano circa 700.000 meniscectomie parziali all'anno con un *trend* in aumento ed incremento dei costi. Queste lesioni possono causare dolore e blocchi articolari, limitando l'attività sportiva e lavorativa. Tuttavia, le indicazioni per la meniscectomia parziale artroscopica in questo tipo di lesioni rimangono tuttora controverse in letteratura.

LA LETTERATURA

In un recente *cross sectional study* S.G.F. Abram *et al* hanno analizzato il *trend* delle principali procedure artroscopiche eseguite dal 1997 al 2017 (circa 1.700.000): le artroscopie diagnostiche (326.600) ed il lavaggio artroscopico (308.618) si sono ridotti di circa il 90%. Le meniscectomie parziali artroscopiche (1.088.872) sono aumentate del 130% anche se negli ultimi anni hanno un trend in riduzione [(2)]. Questo ci dice che forse diverse artroscopie erano non necessarie e che forse le meniscectomie parziali artroscopiche del ginocchio eseguite sono state troppe.

Sebbene il tasso di lavaggio articolare e di meniscectomia parziale artroscopica siano in riduzione con la nuova letteratura emergente ad alta evidenza, persistono comunque ampie variazioni nella pratica tra i chirurghi. Altro dato che dobbiamo considerare è il tipo di lesione degenerativa: se orizzontale non beneficia della meniscectomia parziale artroscopica come invece la lesione a *flap*. Lo scopo dell'intervento chirurgico è di alleviare i sintomi legati alle lesioni meniscali rimuovendo la parte del menisco lesionato e lasciando solamente il residuo meniscale stabile [(1)].

Mentre per le lesioni traumatiche le indicazioni sono abbastanza precise con la chirurgia riparativa o ablativa, per le lesioni degenerative vi è una mancanza di evidenza in letteratura sulla corretta indicazione. Lo sforzo dei vari autori e ricercatori si è rivolto negli ultimi anni a questa tipologia di lesioni, alla luce anche delle numerose procedure artroscopiche a volte evitabili.

Herrlin S. *et al* nel 2007 in uno studio randomizzato su 90 pazienti hanno trattato le lesioni degenerative del menisco mediale con meniscectomia parziale artroscopica seguita da esercizi supervisionati *vs* questi ultimi da soli. Sono stati valutati i seguenti *score*: *Knee Injury* e *Osteoarthritis Outcome Score*, il *Lysholm Knee Scoring Scale*, il *Tegner Activity Scale* e il *Visual Analogue Scale* per dolore al ginocchio prima e dopo l'intervento, dopo 8 settimane di esercizi e dopo 6 mesi. Gli Autori hanno concluso come la meniscectomia artrosco-

pica associata a esercizi non risulti superiore rispetto all'esercizio fisico da solo [3].

Nel 2013 J.N. Katz *et al* in un *trial* randomizzato, hanno dimostrato che la meniscectomia parziale artroscopica combinata con terapia fisica non fornisce risultati superiori alla terapia fisica da sola nei pazienti con lesione degenerativa meniscale ed osteoartrosi del ginocchio. L'intervento non mostra risultati superiori a 6 mesi sul dolore al ginocchio, ripresa del ginocchio e della qualità della vita rispetto ai soli esercizi supervisionati. 41% dei pazienti ritornarono al loro livello di attività dopo 6 mesi [4].

R. Shivonen *et al* nel 2013 hanno condotto uno studio multicentrico, randomizzato ed in doppio cieco su 146 pazienti (età 35-65 aa) con sintomi di lesione non traumatica degenerativa del menisco mediale senza osteoartrosi del ginocchio. I pazienti sono stati randomizzati ed assegnati alla meniscectomia parziale artroscopica (70) o alla *sham surgery* (76) (nella *sham surgery* veniva simulato l'intervento con le stesse procedure e strumentari). I risultati sono stati valutati su alterazioni del *Lysholm score* e *Western Ontario Meniscal Evaluation Tool* (WOMET) *score* (da 0 a 100) e nel dolore al ginocchio (0-10) dopo gli esercizi a 12 mesi dalla procedura chirurgica. La degenza e le prescrizioni post-operatorie erano identiche. Sebbene entrambi i gruppi abbiano avuto dei miglioramenti, non vi erano differenze significative tra i due gruppi. Gli Autori hanno concluso che nei pazienti senza osteoartrosi del ginocchio ma con sintomi da lesione degenerativa meniscale mediale, i risultati dopo meniscectomia parziale artroscopica non sono migliori rispetto a quelli della *sham surgery* [5]. J.A. Krich *et al* nel 2014 hanno criticato questo lavoro su alcuni punti di vista. In *primis* il campione di 146 pazienti era ritenuto dagli Autori troppo piccolo e non rappresentativo delle 700.000 artroscopie che vengono eseguite ogni anno. Inoltre, i pazienti sono stati selezionati per lesione degenerativa del menisco mediale e assenza di osteoartrosi ma il bilancio articolare evidenziava spesso degenerazioni articolari. Infine, il fatto di eseguire un'artroscopia senza meniscectomia non può essere considerato a tutti gli effetti un placebo, perché il lavaggio articolare potrebbe aver portato dei vantaggi all'ambiente articolare [6].

N.J. Kise *et al* nel 2016 in uno studio randomizzato in doppio cieco hanno analizzato a due anni le differenze nei risultati tra la meniscectomia parziale artroscopica vs la fisioterapia dedicata con esercizi. 140 adulti di età media pari a 49,5 aa con lesione degenerativa del menisco mediale e senza segni radiografici di osteoartrosi sono stati randomizzati, creando due gruppi omogenei. Il gruppo con fisioterapia ha avuto un incremento del trofismo del quadricipite nel breve periodo. Questi risultati dovrebbero incoraggiare i chirurghi per i pazienti di media età, con lesione degenerativa del menisco mediale e senza osteoartrosi, a prendere in considerazione il programma di esercizi come opzione di scelta senza effettuare l'intervento chirurgico. Il 90% dei pazienti sottoposti a sola terapia che entro due anni hanno effettuato l'artroscopia non hanno migliorato i loro risultati. Studi a breve e lungo *follow-up* hanno mostrato che il programma di esercizi migliora la funzione ed il livello di attività nei pazienti con lesioni meni-

scali degenerative a prescindere dal fatto se abbiano fatto o meno artroscopia [7].

In una meta-analisi del 2015 Petersen *et al* si evince come nei pazienti in cui è fallito il trattamento conservativo con fisioterapia, il 21-30% dei pazienti migliora con il trattamento chirurgico specie se trattasi di sintomi meccanici [1]. Sihvonen R *et al* attraverso uno studio randomizzato controllato sottolineano la mancanza di evidenza dell'efficacia di un trattamento artroscopico nel caso di fallimento di un trattamento conservativo. Gli Autori hanno confermato i risultati già pubblicati da differenti colleghi circa la non superiorità del trattamento artroscopico nei confronti del solo esercizio fisico per il trattamento delle meniscectomie degenerative [8].

Le linee guida attuali, gli algoritmi e le opinioni di esperti non indicano la meniscectomia parziale artroscopica come trattamento di prima linea per le lesioni meniscali dgenerative, ma ancora la indicano nel caso di fallimento del trattamento conservativo (specie nel caso di lesioni meniscali instabili o sintomi meccanici).

Tra gli algoritmi pubblicati uno dei più seguiti in ambito europeo è quello dell'ESSKA del 2016 che, con il *Consensus Meniscus Project*, ha stabilito un algoritmo di trattamento per le lesioni meniscali ti tipo degenerativo dove il trattamento artroscopico è riservato a casi selezionati. La figura 1 riporta lo schema proposto dall'ESSKA [9].

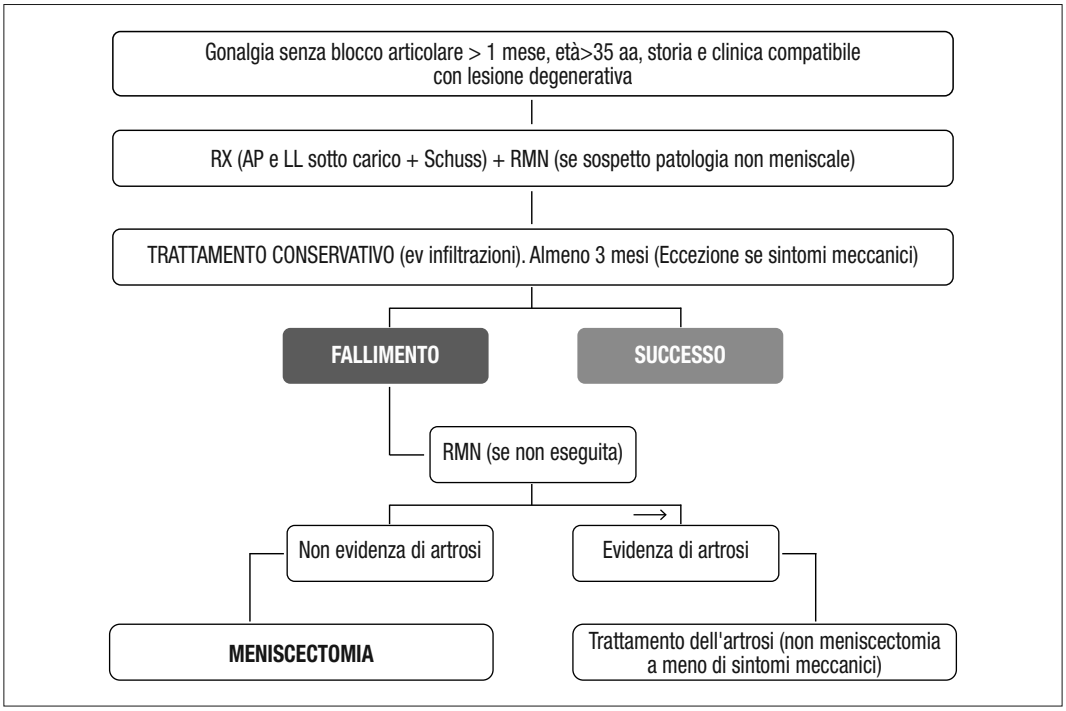

FIG. 1 - *Algoritmo proposto dall'ESSKA (Rx=radiografia, AP=antero-posteriore, LL=latero-laterale, RMN= Risonanza Magnetica Nucleare).*

In un commento dell'editore di *Arthroscopy* dell'Aprile 2019 viene sottolineato come le recenti evidenze abbiano ridotto l'incidenza degli interventi di meniscectomia artroscopica per questo tipo di lesioni e si ricorra più frequentemente a trattamenti conservativi come prima linea. Ma rimane non chiaro quale sia il miglior trattamento nel caso questi falliscano. È chiaro che ciò che deve guidare il trattamento è la natura della lesione e non l'età dell'individuo. Spesso il confine tra le lesioni traumatiche e quelle degenerative non è così preciso nell'ambito della patologia meniscale [10].

CONCLUSIONE

Una attenta valutazione della storia e della sintomatologia del paziente, un rigoroso esame obiettivo, dovrebbero guidar le nostre scelte. Dobbiamo capire ad esempio se i sintomi sono prevalentemente meccanici o infiammatori perché diverso sarà il *management*. Spesso non è facile in questo tipo di pazienti stabilire se la genesi del dolore è meniscale o cartilaginea. Fondamentale è valutare altri parametri del paziente come l'allineamento dell'arto, il BMI, le lesioni concomitanti e le aspettative del paziente. Vanno seriamente analizzati inoltre tutti i parametri del trattamento conservativo: cosa è stato fatto e per quanto tempo, quali terapie basate sulle evidenze ha seguito il paziente e quale è la compliance del paziente ai trattamenti.

Il paziente ed il chirurgo non devono avere fretta di decretare fallito il trattamento conservativo e sottoporsi o eseguire una meniscectomia parziale artroscopica basandosi sulla semplice Risonanza Magnetica. Dobbiamo operare sulla base dei sintomi riferiti dal paziente non sull'esito di una RMN o radiografia.

La discussione critica con il paziente e l'educazione sanitaria ci devono portare a scegliere il miglior management per quel tipo di lesione, in quel tipo di paziente e nelle mani di quel chirurgo.

Con l'evoluzione della tecnica chirurgica artroscopica e dello strumentario, per anni siamo stati bravissimi ad imparare sempre nuove tecniche chirurgiche e a superare le continue nuove sfide. Forse però molti interventi non andavano fatti e con le nuove evidenze abbiamo invertito il *trend*.

Come ultima fonte, come il più basso livello di evidenza, vorrei citare la mia esperienza di circa 20 anni di artroscopie del ginocchio con migliaia e migliaia di interventi eseguiti. Oltre la lettura critica degli articoli anche queste considerazioni mi hanno portato a cambiare alcuni atteggiamenti:

1) I pazienti con lesioni degenerative con sintomi non meccanici rispondono bene al trattamento conservativo. Dobbiamo sono contrastare i pazienti meno complianti che vogliono essere subito operati
2) I pazienti con le suddette caratteristiche al controllo a tre mesi stanno meglio nella maggior parte dei casi. Gli stessi pazienti in lista di attesa spesso richiamano per dire che sono migliorati e chiedono di uscire dalla lista.
3) I pazienti con lesioni degenerative non traumatiche e sintomi meccanici con lesioni a *flap*, manico di secchia o altro beneficiano dell'intervento artroscopico a qualsiasi età (ho operato anche pazienti attivi di 75-78 aa)
4) Nei pazienti con lesioni degenerative del menisco oltre i 50 anni spesso è presente una com-

promissione cartilaginea di diverso grado (spesso non visibile sulle rx o RM) e oltre il 50% dei casi beneficiano del trattamento. Quando il grado di *Kellgren-Lawrence* è superiore al 2, il beneficio è ridotto nel tempo o assente e spesso necessitano di ulteriori trattamenti. Sta a noi spiegare loro l'eventuale ruolo palliativo dell'artroscopia

5) I pazienti con cui ho avuto più rogne (anche medico-legali) sono stati quelli con associate lesioni cartilaginee che ho voluto trattare, in tre giovani attivi 45-55 aa con alte aspettative. Ed in questi tre casi forse ho dedicato poco tempo alla educazione del paziente ed al corretto *management* in quanto tutti e tre mi sono stati inviati da colleghi

Tutte queste considerazioni forse devono farci tornare un po' indietro al nostro lavoro di medico ed alla gestione del paziente e della patologia.

Concludo con un aforisma della Scuola Francese che dovrebbe farci riflettere:
"Occorrono 5 anni per imparare ad operare e 10 anni per imparare a non operare".

BIBLIOGRAFIA

1. Petersen W et al . The Treatment of Non-Traumatic Meniscus Lesions - A Systematic Review Comparing Arthroscopic Partial Meniscectomy With Non-Surgical Treatment - Deutsches Ärzteblatt International | Dtsch Arztebl Int 2015; 112: 705–13
2. Abram S . G . F., Judge, A., Beard, D. J., Wilson, H. A., & Price, A. J. (2018). Temporal trends and regional variation in the rate of arthroscopic knee surgery in England: analysis of over 1.7 million procedures between 1997 and 2017. Has practice changed in response to new evidence? British Journal of Sports Medicine. https://doi.org/10.1136/bjsports-2018-099414
3. Herrlin S. et al - Arthroscopic or conservative treatment of degenerative medial meniscal tears: a prospective randomised trial - Knee Surg Sports Traumatol Arthrosc – April 2007: DOI: 10.1007/s00167-006-0243-2 · Source: PubMed
4. Katz JN, Brophy RH, Chaisson CE, et al. Surgery versus physical therapy for a meniscal tear and osteoarthritis. - N Engl J Med 2013; 368:1675-84
5. Sihvonen R. et al – Arthroscopic partial meniscectomy versus placebo surgery for a degenerative meniscus tear: a 2-year follow-up of the randomised controlled trial - Ann Rheum Dis 2018;77:188–195. doi:10.1136/annrheumdis-2017-211172
6. Krych A.J. - Does Arthroscopic Knee Surgery Work? - Arthroscopy: The Journal of Arthroscopic and Related Surgery, Vol 30, No 5 (May), 2014: pp 544-545
7. Kise N.J. et al. Exercise therapy versus arthroscopic partial meniscectomy for degenerative meniscal tear in middle aged patients: randomised controlled trial with two year follow-up - Br J Sports Med 2016;50:1473–1480. doi:10.1136/bjsports-2016-i3740rep
8. Sihvonen R. et al – Arthroscopic Partial Meniscectomy versus sham surgery for a degenerative meniscal tear – N. Engl J Med 2013, 369; 26 December : 2515-24
9. ESSKA Consensus Meniscal Project 2016
10. Cole B.J. Editorial Commentary: Meniscal Tears or Meniscal Aging: That Is the Question - Arthroscopy: The Journal of Arthroscopic and Related Surgery, Vol 35, No 4 (April), 2019: pp 1160-1162

Lesioni meniscali traumatiche comuni: indicazioni al trattamento

E. Rodà, M. Fravisini

INTRODUZIONE

L'incidenza annuale media delle lesioni meniscali è di circa 60 – 70 / 100.000 , con un rapporto tra maschio e femmina di 2,5 - 4 : 1 [1,2].

La patologia meniscale nei pazienti più giovani è più frequentemente conseguenza di un evento traumatico acuto, e oltre un terzo di tutte le lesioni meniscali è associato ad una lesione del legamento crociato anteriore (LCA), con un picco incidenza negli uomini di età compresa tra 21 e 30 anni e nelle donne tra 11 e 20 anni.

Le lesioni degenerative si verificano invece in soggetti di età compresa tra i 40 anni e 60 anni [3].

Storicamente la meniscectomia è una delle procedure ortopediche più eseguite per il trattamento delle lesioni meniscali, sebbene già nel 1948 Fairbanks ipotizzò che predisponesse a precoci fenomeni degenerativi [4], teoria dimostrata in seguito da numerosi studi che hanno messo in evidenza come i risultati a lungo termine non siano soddisfacenti [5].

Il concetto di conservazione del menisco è progredito nel corso degli anni, ed è oggi chiaro come le le riparazione meniscali comportino tassi di incidenza di alterazioni degenerative a lungo termine più bassi rispetto a procedure di meniscectomia, e pertanto vadano eseguite laddove possibile.

Nel 2013 in una *review* di Abraham *et al* [6] è stato messo in luce dall'analisi di un *database* nazionale, come nei 5 anni precedenti il numero di riparazioni meniscali siano raddoppiate senza concomitante aumento delle meniscectomie.

Wyatt *et al.* [7] in una *review* con una corte di oltre 5.700 pazienti con lesioni meniscali riscontrate durante ricostruzione di LCA, hanno evidenziato come il tasso di riparazione sia altamente variabile ed influenzato da diversi fattori tra cui soprattutto basso indice BMI e l'età: pazienti di età compresa tra 14 e 17 anni hanno le maggiori probabilità che venga eseguita una riparazione meniscale, e per ogni anno di aumento d'età, si registra un calo del 4% della possibilità che la lesione venga riparata. C'è ancora controversia e incertezza sull'ideale gestione delle lesioni meniscali, incluso quali lesioni siano suscettibili di riparazione, quali sia l'influenza di lesioni associate come quella del LCA e quali metodi di valutazione utilizzare nel *follow up*.

CLASSIFICAZIONE

Le lesioni meniscali traumatiche si presentano artroscopicamente come lesioni causate da uno specifico e noto trauma su un tessuto meniscale sano. Diverse classificazioni sono state proposte negli anni, e ciascun sistema di classificazione suddivide le lesioni in rapporto ad una specifica cratteristica della lesione: sito anatomico interessato, vicinanza alla zona vascolarizzata, e morfologia della lesione [8,9].

La classificazione delle lesioni meniscali ci consente di suddividere i vari *pattern* di lesione e delineare un trattamento adeguato sulla base dei risultati riportati in letteratura riguardo il trattamento di quella specifica lesione.
La classificazione proposta da Trillat nel 1962 [10], originariamente descritta per lesioni del menisco mediale ma applicabile anche in caso di lesioni del menisco laterale, prende invece in considerazione le diverse fasi evolutive di una lesione meniscale traumatica.
Nello stadio I un trauma può causare una rottura a *flap* del corno posteriore. Lo stadio II, caratterizzato da una lesione longitudinale, viene suddivisa in tre sottotipi: anteriore (IIa), al corpo (IIb), e posteriore (IIc). Il terzo stadio invece è caratterizzato dalla presenza di un *flap* dislocato nella gola intercondilica (lesione a manico di secchio). Fu proprio da questa classificazione, ripresa da Dejour nel 1968 [11] che nacque il suggerimento di mantenere il bordo capsulare meniscale periferico, gettando così le basi del concetto di conservazione nella chirurgia del menisco.
Le lesioni meniscali vengono comunemente suddivise in base al loro orientamento in:
- radiali
- verticali/longitudinali
- orizzontali
- complesse (multiplanari)

INDICAZIONI AL TRATTAMENTO

Il corretto inquadramento di una lesione meniscale traumatica deve sempre partire da una attenta anamnesi ed esame obiettivo: meccanismi traumatici comuni nello sport sono traumi in assenza di contatto, procurati ad esempio da un atterraggio dopo un salto, da traumi in decellarazione o da bruschi cambio di direzione [12].
Spesso sono presenti sintomi meccanici come sensazioni di cedimento, blocco o instabilità con dolore alla rima articolare talvolta accompagnati da sinoviti lievi, con gonfiore presente per diversi giorni dopo l'infortunio. Poiché con l'età il tessuto meniscale degenera, anche traumi di modesta entità possono essere causa di lesioni meniscali e spesso i pazienti non sono in grado di ricordare un trauma specifico o l'esatto momento in cui è iniziata la sintomatologia.
L'esame radiologico *standard* (anteriore-posteriore e laterale in carico, assiale di rotula a 30° e comparativa di Rosemberg dall'età di 40 anni) dovrebbe sempre essere effettuato per valutare la presenza di segni di osteoartrosi e variazioni dell'asse meccanico [13].
La risonanza magnetica (RM) rimane il principale strumento diagnostico per verificare lo stato del LCA, diagnosticare un eventuale *bone* edema e soprattutto tipizzare una lesione meniscale in termini di lunghezza, morfologia, profondità e sede della lesione [14].
La sensibilità e la specificità della RM sono differenti tra menisco mediale e laterale: per le lesioni meniscali mediali sono rispettivamente del 93% e 88%, contro il 79% e 95% per quanto riguarda le lesioni del menisco laterale [15].
Sequenze *spin-echo* o *fast spin-echo* (FSE) con o senza soppressione del segnalo del grasso T1, e *gradient echo* (GRE) sono le sequenze più utilizzate [16]. Il piano di *imaging* coronale permette di rilevare lesioni radiali, a manico di secchio, lesioni

orizzontali o la presenza di *flap* dislocati, mentre il piano assiale aiuta a diagnosticare lesioni verticali, complesse e lesioni del menisco laterale [17].

TRATTAMENTO NON CHIRURGICO

Il trattamento non chirurgico delle lesioni meniscali trova indicazione e buona documentazione per quanto riguarda le lesioni degenerative, mentre poco spazio viene riservato alle lesioni traumatiche acute. La kinesiterapia migliora la funzionalità del ginocchio e riduce il dolore articolare [18,19]. Gli scopi dell'esercizio fisico sono il miglioramento della forza muscolare, la flessibilità articolare e la propriocezione per un periodo di almeno 8 settimane. In caso di lesioni degenerative, diversi studi evidenziano non differenze significative tra i pazienti sottoposti a meniscectomia e successiva terapia fisica e il gruppo sottoposto a sola fisioterapia [20,21].

Pujol e Beaufils evidenziano i risultati di guarigione di lesioni meniscali non trattate durante la ricostruzione di ACL. Una guarigione completa nel 50-61% dei casi per il menisco mediale e 55-74% dei casi per il menisco laterale. L'approccio conservativo risultava più efficace per il menisco laterale [22]. Alcuni studi evidenziano come le progressioni degenerative siano più comuni dopo meniscectomia rispetto a ad un trattamento non chirurgico [23]. Tuttavia, dopo un iniziale beneficio, se i sintomi e le limitazioni persistono, i pazienti possono comunque essere sottoposti a trattamento chirurgico. Non vi sono studi che riportano trattamento non chirurgico in lesioni acute in giovani pazienti sportivi.

MENISCECTOMIA

Storicamente la meniscectomia rappresenta una delle procedure ortopediche più eseguite e per questo più studiate e analizzate.

Baractz *et al* evidenziarono in studi su cadavere come la meniscectomia totale mediale determina una riduzione del 75% dell'area di contatto intra-articolare con un picco di contatto quasi del 235% [24]. Risultati comparabili sono stati ottenuti anche in uno studio Di Ahmed e Burke, con pressioni sul menisco incrementate del 85% durante la flessione e pressione di contatto del 100-200% dopo meniscectomia [25].

Il trattamento chirurgico è idealmente riservato a quei pazienti con dolore persistente e sintomi meccanici, in cui sono state escluse altre cause di dolore [26]. Importante inoltre considerare le richieste funzionali soprattutto in caso di pazienti sportivi giovani [27].

Don Johnson, in una *update* sul menisco, sottolinea l'attenzione dei chirurghi sulla importanza della corretta indicazione per la meniscectomia e come molti fattori influiscano sulla decisione del chirurgo, sia relativi alla lesione come la localizzazione, la morfologia e le dimensioni, sia relativi al paziente con età, BMI, livello funzionale, lesioni associate e reabilitazione [28].

Molti studi evidenziano incoraggianti risultati dopo meniscectomia selettiva con oltre il 90% di soddisfazione, ma l'evoluzione verso l'osteoartrosi è significativa [29].

Dopo meniscectomia selettiva per lesioni isolate, ad un *follow up* di 8,5 anni si evidenzia un tasso di reintervento del 22,8% con un tasso di pazienti con modificazioni radiologiche di OA del 53%, con-

tro il 22% di un gruppo di controllo [30].

Determinare quali pazienti avranno migliori risultati dopo meniscectomia è sicuramente una sfida importante e molti fattori devono essere considerati. Katz *et al*, revisionando 105 pazienti sottoposti a meniscectomia mediale selettiva, identificarono che sebbene la meniscectomia parziale avesse generalmente risultati favorevoli, l'estensione del danno cartilagineo e la funzionalità fisica pre-operatoria predisponevano a scarsi risultati. Fattori predisponenti a buoni risultati nella meniscectomia mediale selettiva sono età inferiore a 40, sintomi presenti da meno di un anno, assenza di sintomi rotulei, non evidenza radiologica di degenerazione e assenza di lesioni legamentose associate [31].

In conclusione, la meniscectomia è una procedura che nel tempo ha subito cambiamenti e restrizioni, ed oggi è sempre piu di assoluta importanza una accaurata conoscenza della struttura anatomica, della vascolarizzazione e della biomeccanica meniscale. La meniscectomia parziale può preservare alcune delle funzioni del menisco e dare beneficio nelle lesioni entro la zona bianca-bianca. In pazienti attivi, con sintomi meccanici, dolore funzionale che richiedono un rapido recupero, rappresenta ancora una buona scelta.

RIPARAZIONE MENISCALE

Considerando i risultati a lungo termine della meniscectomia in termini di progressione artrosica, sì è sviluppato un forte interesse per la conservazione del menisco e per lo sviluppo di tecniche di riparazione meniscale

La prima sutura meniscale fu eseguita nel 1883 da Tomas Annandale [32] e la prima sutura artroscopica da Hiroshi Ikeuchi [33] nel 1969. Tuttavia i benefici della riparazione meniscali sono stati dimostrati solo alla fine degli anni 70 e inizio '80 [34].

Anche se la meniscectomia rappresenta la procedura chirurgica più comune, la vasta maggioranza dei chirurghi del ginocchio sta adottando il concetto di preservare il menisco e alcuni autori hanno riportato che il numero di suture meniscali sta aumentando mentre il numero delle meniscectomia è stabile [35].

Il supporto vascolare è fondamentale per il successo della riparazione. Solamente le lesioni in zona rossa-rossa e possibilmente rossa-bianca sono potenzialmente in grado di guarire. L'assenza di vascolarizzazione nelle restanti zone si associa ad alto tasso di insuccesso.

Numerosi fattori hanno diretta influenza sulla decisione di riparare una lesione meniscale come la localizzazione, la tipologia, le dimensioni, la qualità tissutale, la stabilità, insieme alle aspettative del paziente e le sue richieste. L'orientamento delle suture meniscali ha importanti implicazioni sulla qualità della riparazione [36].

Analisi biomeccaniche dimostrano che le suture meniscali verticali resistono al più alto carico suggerendo che l'orientamento circonferenziale delle fibre collagene è meglio ripristinato dalla sutura e rappresenta la chiave per il successo della riparazione [37].

Differenti tecniche di sutura meniscale sono stati descritti, suddivisibili in:

- *outside-in*
- *inside-out*
- *all inside*

L'interesse per la conservazione meniscale è in constante aumento, con sviluppo di nuovi materiali e tecniche. Di seguito, riportiamo le principali lesioni meniscali e il loro trattamento.

Lesioni radiali

Le lesioni radiali sono lesioni verticali, orientate perpendicolarmente alle fibre circonferenziali che si estendono dal bordo libero del menisco verso la periferia.

L'incidenza delle lesioni radiali è pari al 14-15% di tutte le lesioni meniscali, e la maggior parte coinvolge la giunzione tra il terzo medio e posteriore del menisco mediale e soprattutto del menisco laterale in associazione con lesioni acute del LCA [38].

Le lesioni radiali possono essere parziali o complete: le lesioni parziali interessano il bordo libero meniscale ma non raggiungono le fibre di collagene circonferenziali e quindi non hanno conseguenza sulla stabilità e sulle proprietà biomeccaniche del menisco.

Lesioni complete invece interrompono la continuità delle fibre periferiche e riducono nettamente la capacità del menisco di ridistribuire le sollecitazioni meccaniche e assorbire le forze di carico: tanto maggiore è il coinvolgimento della periferia quanto maggiore è l'aumento del rischio di estrusione meniscale, lesioni delle radice o progressiva osteoartrosi [39].

Ode *et al.* [40] in uno studio su cadavere hanno riportato un aumento delle pressioni di contatto con valori simili a quelli osservati a seguito di meniscectomia totale in lesioni radiale complete del menisco laterale.

Nessuna differenza rispetto a un menisco intatto è stata osservata invece in lesioni radiali che coinvolgono fino a meno del 75% della profondità meniscale, mentre una riparazione della lesione ha dimostrato un miglioramento della biomeccanica con valori che rimangono comunque alterati [41,42], in accordo con quanto dimostrato da Bedi *et al.* [43] per riparazioni di ampie lesioni radiali del menisco mediale.

Lesioni radiali, comprese quelle che si estendono nella zona periferica vascolarizzata, hanno mostrato bassi tassi di guarigione spontanea e spesso progrediscono in lesioni complete [44].

È possibile prendere in considerazione un trattamento conservativo per lesioni radiali parziali asintomatiche quali reperti accidentali in esami artroscopici eseguiti per il trattamento di altre lesioni.

Il *debridment* della lesione è invece in genere sufficiente per ridurre i sintomi meccanici in modo semplice: lesioni radiali parziali situate al corpo meniscale in zona avasoclarizzata possono essere delimitate asportando soltanto l'area lesionata sino ad ottenere un bordo stabile limitando l'eventualità che lesione si approfondisca e al tempo stesso preservando il più possibile il tessuto sano [45].

L'obiettivo di riparare le lesioni radiali, indipendentemente dalla tecnica, consiste nel ripristinare l'integrità delle fibre circonferenziali, fondamentali nella trasmissione e nell'assorbimento delle forze di carico [42].

Nel complesso l'attuale livello di evidenza clinica mostra come i risultati della riparazione di queste lesioni siano scarsi e accompagnati da un alto tasso di fallimento e reintervento per meni-

scectomia. Recentemente, una varietà di tecniche di riparazione delle lesioni radiali sono emerse come alternative praticabili rispetto alla meniscectomia [46-49] ma le due tecniche di riparazione artroscopica maggiormente descritte sono due [50]:
- *all inside* con punti da materassaio orizzontali
- *in-out* con punti da materassaio orizzontali singoli, doppi o incrociati

Una recente *review* [51] di sei studi con livello IV di evidenza ha dimostrato che la riparazione di queste lesioni porta ad un miglioramento degli score soggettivi a un *follow up* a medio termine (38.4 mesi) con risultati sovrapponibili in termini di efficacia e tasso di complicanze per entrambe le tecniche.

Lesioni verticali longitudinali

Le lesioni verticali longitudinali sono lesioni a tutto spessore orientate secondo l'asse lungo meniscale e perpendicolari al piatto tibiale che interrompono la continuità delle fibre circonferenziali di collagene [8]. Sono lesioni tipicamente traumatiche, associate solitamente alla rottura del LCA e sono piu frequentemente localizzate tra il terzo posteriore e il terzo medio del menisco mediale o vicino all'inserzione posteriore del menisco laterale [9-10].

Possono essere complete o incomplete. Lesioni incomplete interessano la superficie superiore e inferiore del menisco e possono essere asintomatiche in quanto la biomeccanica del ginocchio può non essere alterata.

Lesioni complete originano invece tipicamente dal corno posteriore del menisco e possono avere estensione variabile, fino ad interessare anche i due terzi della superficie meniscale. Sono lesioni spesso instabili, con il frammento che può dislocarsi nella gola intercondilica e dare origine a lesioni "a manico di secchio", causando sintomi meccanici e blocchi articolari [52].

Le lesioni verticali longitudinali possono essere riparabili. Essendo lesioni spesso estese anche fino a due terzi del menisco, la loro resezione equivarrebbe ad un'asportazione subtotale. Se non ci troviamo di fronte a lesioni croniche o il frammento dislocato non è degenerato ed è riducibile, la possibilità di riparare la lesione deve essere presa in considerazione.

Sono descritte diverse tecniche di riparazione in letteratura: verticali, oblique, orizzontali con tecnica *all inside*, *inside out* o ibrida con risultati clinici sovrapponibili a breve e medio termine [53].

Il tasso di fallimento riportato in letteratura per questo genere di lesioni è del 6-28% [54] con ottimi risultati clinici a medio termine per riparazioni di lesioni situate in zona rossa/rossa o rossa/bianca senza differenza riguardo alla localizzazione tra corno anteriore, corpo o corno posteriore [55]. Non vi sono invece dati univoci sulla relativa influenza della lunghezza della lesione sul successo della riparazione [56], pertanto, la lunghezza della lesione non dovrebbe essere considerata una controindicazione alla riparazione.

Lesioni orizzontali

Le lesioni orizzontali sono caratterizzate dalla separazione tra il bordo superiore ed inferiore del menisco: la lesione ha inizio dal bordo libero del menisco e si approfondisce verso la capsula in ma-

niera variabile [57, 58]. Si tratta di lesioni molto comuni, la cui frequenza in studi su ampie coorti di pazienti varia dal 12% al 35% di tutte le lesioni meniscali [59], e più frequentemente di natura degenerativa. Sono infatti diagnosticate solitamente in pazenti *over* 40 anni o più anziani, sebbene possano anche essere anche di natura traumatica, con una frequenza nei giovani atleti (con età media di 22,3 anni) pari al 22,5 % [60].

Storicamente queste lesioni sono state classificate come lesioni con scarso potere di guarigione in quanto sono situate spesso in zona bianca/bianca e diversi autori raccomandano la meniscectomia selettiva come trattamento più indicato [61,62]. Kim *et al.* [63] in uno studio retrospettivo ha evidenziando come le localizzazioni più frequenti per queste lesioni sia per degenerative che traumatiche siano il corno anteriore e il corpo del menisco mediale ($p < 0,01$) e la meniscectomia selettiva a medio e lungo termine nei due gruppi porti a risultati clinici analoghi.

In uno studio prospettico randomizzato [64] sono state valutate diverse opzioni di trattamento per questo genere di lesioni: (1) trattamento conservativo (2) minima regolarizzazione della lesione + riparazione della lesione + colla di fibrina e (4) meniscectomia parziale, con risultati clinici migliori nel gruppo di pazienti sottoposti a meniscectomia parziale artroscopica rispetto agli altri trattamenti. Candidati per la riparazione sono giovani adulti in assenza di lesione legamentose associate, senza segni radiografici di osteoartrite con dolore persistente resistente al trattamento conservativo. Controindicazioni per la riparazione sono età avanzata, segni radiologici da artrosi o instabilità. Il tipo di lesione incide sulla possibilità di riparare o meno la lesione: lesioni multiplanari o con *flap* avascolari richiedono generalmente una meniscectomia selettiva, che può essere limitata al solo bordo superiore o inferiore della lesione o entrambi.

Il *debridment* di un singolo foglietto è raccomandato per alleviare i sintomi, preservare tessuto meniscale e ripristinare un tessuto stabile [65], tuttavia i *tests* hanno dimostrato un beneficio biomeccanico minimo in quanto l'area di contatto totale diminuisce dell'82% e la pressione di contatto mostra valori simili a quello della resezione di entrambi i bordi della lesione [66]. Al contrario, la riparazione della lesione può ripristinare la pressione di contatto a livelli quasi normali con buoni risultati clinici.

Una recentissima *review* [67] invece ha dimostrato come il tasso di complicazioni dopo riparazione, rappresentato principalmente dal fallimento della riparazione e successivo intervento di meniscectomia, è significativamente più alto (12,9%) rispetto alla meniscectomia selettiva (1,3%), sebbene i due trattamenti hanno dato risultati clinici a medio e lungo termine analoghi.

BIBLIOGRAFIA

1. Hede A, Jensen DB, Blyme P, Sonne-Holm S. Epidemiology of Meniscal lesions in the knee. 1,215 open operations in Copenhagen 1982–84. Acta Orthop Scand. 1990;61 (5):435–437.
2. Nielsen AB, Yde J. Epidemiology of acute knee injuries: a prospective hospital investigation. J Trauma. 1991;31(12): 1644–1648
3. Poehling GG, Ruch DS, Chabon SJ. The landscape of meniscal injuries. Clin Sports Med. 1990;9(3):539–549.
4. Fairbank TJ (1948) Knee joint changes after meniscectomy. J Bone Jt Surg Br 30B(4):664–670
5. McDermott ID, Amis AA (2006) The consequence of meniscectomy. J Bone Jt Surg Br 88-B:1549–1556
6. Abrams GD, Frank RM, Gupta AK, Harris JD, McCormick FM, Cole BJ (2013) Trends in meniscus repair and menisectomy in the United States, 2005–2011. Am J Sports Med 41(10):2333–2339
7. Wyatt RW, Inacio MC, Liddle KD, Maletis GB (2013) Factors associated with meniscus repair in patients undergoing anterior cruciate ligament reconstruction. Am J Sports Med 41:2766–2771
8. Binfield PM, Maffulli N, King JB. Patterns of meniscal tears associated with anterior cruciate ligament lesions in athletes. Injury. 1993;24:557–561.
9. LaPrade CM, James EW, Cram TR, Feagin JA, Engebretsen L, LaPrade RF. Meniscal tears: a classification system based on tear morphology. Am J Sports Med. 2015; 43(2):363
10. Trillat A. Traumatic lesions of the internal meniscus of the knee. Anatomical classification and clinical diagnosis. Rev Chir Othop Reparatrice Appar Mot. 1962;48:551–60.
11. Trillat A, Dejour H. Considérations sur la chirurgie des ménisques du genou. Lyon Chir. 168 64(3):440–53.
12. Rath E, Richmond JC. The menisci: basic science and advances in treatment. Br J Sports Med. 2000;34(4):252–257.
13. McDermott I, Meniscal tears, repairs and replacement: their relevance to osteoarthritis of the knee British Journal of Sports Medicine 2011;45:292-297.
14. Bridgman S, Richards PJ, Walley G, MacKenzie G, Clement D, McCall I, Griffiths D, Maffulli N. The effect of magnetic resonance imaging scans on knee arthroscopy: randomized controlled trial. Arthroscopy. 2007;23(11):1167–1173, e1161.
15. Crawford R, Walley G, Bridgman S, Maffulli N. Magnetic resonance imaging versus arthroscopy in the diagnosis of knee pathology, concentrating on meniscal lesions and ACL tears: a systematic review. Br Med Bull. 2007;84:5–23.
16. Helms CA. The meniscus: recent advances in MR imaging of the knee. AJR Am J Roentgenol. 2002;179(5):1115–1122
17. Bridgman S, Richards PJ, Walley G, MacKenzie G, Clement D, McCall I, Griffiths D, Maffulli N. The effect of magnetic resonance imaging scans on knee arthroscopy: randomized controlled trial. Arthroscopy. 2007;23(11):1167–1173, e1161.
18. Bo̲rjesson M, Robertson E, Weidenhielm L, Mattsson E, Olsson E. Physiotherapy in knee osteoarthrosis: effect on pain and walking. Physiother Res Int 1996; 1: 89-97
19. Matthews P, St-Pierre DM. Recovery of muscle strength following arthroscopic meniscectomy. J Orthop Sports Phys Ther 1996; 23: 18-26
20. Mangione KK, McCully K, Gloviak A, Lefebvre I, Hofmann M, Craik R. The effects of high-intensity and low-intensity cycle ergometry in older adults with knee osteoarthritis. J Gerontol A Biol Sci Med Sci 1999; 54: M184-M190
21. Herrlin S, Hållander M, Wange P, Weidenhielm L, Werner S. Arthroscopic or conservative treatment of degenerative medial meniscal tears: a prospective randomised trial. Knee Surg Sports Traumatol Arthrosc 2007; 15: 393-401
22. Pujol N, Beau Is P. Healing results of meniscal tears left in situ during anterior cruciate ligament recon- struction: a review of clinical studies. Knee Surg Sports Traumatol Arthrosc. 2009;17(4):396–401.
23. Lohmander LS, Roos H. Knee ligament injury, surgery and osteoarthrosis. Truth or consequences? Acta Orthop Scand 1994; 65: 605-609
24. Baratz ME, Fu FH, Mengato R. Meniscal tears: the effect of meniscectomy and of repair on intraarticular contact areas and stress in the human knee. A preliminary report. Am J Sports Med 1986; 14: 270-275
25. Ahmed AM, Burke DL. In-vitro measurement of static pressure distribution in synovial joints--Part I: Tibial surface of the knee. J Biomech Eng 1983; 105: 216-225
26. Suter LG, Fraenkel L, Losina E, Katz JN, Gomoll AH, Paltiel AD. Medical decision making in patients with knee pain, meniscal tear, and osteoarthritis. Arthritis Rheum. 2009;61(11):1531–8.
27. El Ghazaly SA, Rahman AA, Yusry AH, Fathalla MM. Ar-

throscopic partial meniscectomy is supe- rior to physical rehabilitation in the manage- ment of symptomatic unstable meniscal tears. Int Orthop. 2015;39(4):769–75.

28. Weiss WM, Johnson D. Update on meniscus debride- ment and resection. J Knee Surg. 2014;27(6):413–22
29. Jørgensen U, Sonne-Holm S, Lauridsen F, Rosenklint A. Long-term follow-up of meniscectomy in athletes. A prospective longitudinal study. J Bone Joint Surg Br 1987; 69:
30. Faunø P, Nielsen AB.. Arthroscopic partial meniscectomy: a long-term follow-up. Arthroscopy 1992; 8: 345-349
31. Katz JN, Harris TM, Larson MG, Krushell RJ, Brown CH, Fossel AH, Liang MH. Predictors of functional outcomes af- ter arthroscopic partial meniscectomy. J Rheumatol 1992; 19: 1938-1942
32. Annandale T. An operation for displaced semilunar cartilage. Br J Med. 1885;18:779.
33. Ikeuchi H. Surgery under arthroscopic control 1975. In: Proceedings of the Société Internationale d'Arthroscopie. Rheumatology. 57–62
34. DeHaven KE. Peripheral meniscus repair: an alterna- tive to meniscectomy. Orthop Trans. 1981;5:399–400.
35. Tuckman DV, Bravman JT, Lee SS, Rosen JE, Sherman OH. Outcomes of meniscal repair: mini- mum of 2-year follow-up. Bull Hosp Joint Dis. 2006;63(3–4):100–4.
36. Tiftikci U, Serbest S. The optimal placement of sutures in the all-inside repair of meniscocapsular separation. Open Orthop J. 2016;10:89–93.
37. Beamer BS, Masoudi A, Walley KC, Harlow ER, Manoukian OS, Hertz B, Haeussler C, Olson JJ, Deangelis JP, Nazarian A, Ramappa AJ. Analysis of a new all-inside versus inside-out technique for repairing radial meniscal tears. Arthroscopy. 2015;31(2):293–8.
38. Binfield PM, Maffulli N, King JB. Patterns of meniscal tears associated with anterior cruciate ligament lesions in athletes. Injury 1993; 24: 557-561
39. Pujol N, Lorbach O. Meniscal repair: Results. In: C Hulet, Pereira H, Peretti G, Denti M, eds. Surgery of the Meniscus. Berlin, Heidelberg: Springer Verlag, 2016:
40. Ode GE, Van Thiel GS, McArthur SA, Dishkin-Paset J, Leurgans SE, Shewman EF, Wang VM, Cole BJ (2012) Effects of serial sectioning and repair of radial tears in the lateral meniscus. Am J Sports Med 40(8):1863–1870 12. Bedi A, Kelly NH, Baad M,
41. Mononen ME, Jurvelin JS, Korhonen RK. Effects of radial tears and partial meniscectomy of lateral meniscus on the knee joint mechanics during the stance phase of the gait cycle-A 3D finite element study. J Orthop Res. 2013;31(8):1208-17
42. Saliman JD, Bolano LE, Grana WA, et al. The circumferential compression stitch for meniscus repair. Arthrosc Tech. 2013;2(3):e257-64.
43. Bedi A, Kelly NH, Baad M, et al. Dynamic contact mechanics of the medial meniscus as a function of radial tear, repair, and partial meniscectomy. J Bone Joint Surg Am. 2010;92(6):1398–408.
44. Foad A. Self-limited healing of a radial tear of the lateral meniscus. Knee Surg Sports Traumatol Arthrosc. 2012; 20(5):933–6
45. Badlani JT, Borrero C, Golla S, Harner CD, Irrgang JJ. The effects of meniscus injury on the development of knee osteoarthritis: data from the osteoarthritis initiative. Am J Sports Med. 2013;41(6):1238–44.
46. Nakata K, Shino K, Kanamoto T, et al. New technique of arthroscopic meniscus repair in radial tears. In: Sports injuries. Berlin/Heidelberg: Springer; 2012. p. 305–11
47. James EW, LaPrade CM, Feagin JA, LaPrade RF. Repair of a complete radial tear in the midbody of the medial meniscus using a novel crisscross suture transtibial tunnel surgical technique: a case report. Knee Surg Sports Traumatol Arthrosc. 2014;23(9):2750–5.
48. Ra HJ, Ha JK, Jang SH, Lee DW, Kim JG. Arthroscopic inside-out repair of complete radial tears of the meniscus with a fibrin clot. Knee Surg Sports Traumatol Arthrosc. 2013;21(9):2126–30.
49. Song H-S, Bae T-Y, Park B-Y, Shim J, In Y. Repair of a radial tear in the posterior horn of the lateral meniscus. Knee. 2014;21(6):1185–90.
50. Grant JA, Wilde J, Miller BS, Bedi A. Comparison of inside-out and all-inside techniques for the repair of isolated meniscal tears: a systematic review. Am J Sports Med. 2012;40(2):459–68.
51. Moulton SG, Bhatia S, Civitarese DM, Frank RM, Dean CS, LaPrade RF. Surgical techniques and outcomes of repairing meniscal radial tears: a systematic review. Arthrosc J Arthrosc Relat Surg. 2016;32:1–7.
52. Nguyen JC, De Smet AA, Graf BK, Rosas HG. MR imaging-based diagnosis and classification of meniscal tears. Radiographics. 2014; 34(4):981-999.
53. Moatshe G, Cinque ME, Godin JA, Vap Ar, Chahla J, LaPrade RF Comparable Outcomes After Bucket-Handle Meniscal Repair and Vertical Meniscal Repair Can Be Achie-

ved at a Minimum 2 Years' Follow-up.Am Am J Sports Med 2017; 45(13):3104-3110.

54. Brian T. Samuelsen, Nicholas R. Johnson,Mario Hevesi, Bruce A. Levy, Diane L. Dahm, Michael J. Stuart, and Aaron J. Krych, Comparative Outcomes of All-Inside Versus Inside-Out Repair of Bucket-Handle Meniscal Tears Orthop J Sport Med 201815;6(6):2325967118779045
55. Westermann RW, Wright RW, Spindler KP, Huston LJ, Wolf BR; MOON Knee Group. Meniscal repair with concurrent anterior cruciate ligament reconstruction: operative success and patient outcomes at 6-year follow-up. Am J Sports Med 2014;42:2184- 2192.
56. S pindler KP, Huston LJ, Wright RW, et al; MOON Group. The prognosis and predictors of sports function and activity at minimum 6 years after anterior cruciate ligament reconstruction: a population cohort study. Am J Sports Med 2011;39:348-359.
57. Englund M (2004) Meniscal tear a feature of osteoarthritis. Acta Orthop 75:1–45
58. Poehling GG, Ruch DS, Chabon SJ (1990) The landscape of meniscal injuries. Clin Sport Med 9:539–549
59. Metcalf MH, Barrett GR (2004) Prospective evaluation of 1485 meniscal tear patterns in patients with stable knees. Am J Sports Med 32:675–68
60. Terzidis IP, Christodoulou A, Ploumis A, Givissis P, Natsis K, Koimtzis M (2006) Meniscal tear characteristics in young atlete with a stable knee: arthroscopic evaluation. Am J Sports Med 34:1170–1175
61. Beamer BS, Walley KC, Okajima S, Manoukian OS, Perez-Viloria M, DeAngelis JP, Ramappa AJ, Nazarian A (2017) Changes in contact area in meniscus horizontal cleavage tears subjected to repair and resection. Arthroscopy
62. Yim J-HH, Seon J-KK, Song E-KK, Choi J-Il, Kim M-CC, Lee K-BB, Seo H-YY (2013) A comparative study of meniscectomy and nonoperative treatment for degenerative horizontal tears of the medial meniscus. Am J Sports Med 41:1565–1570
63. Kim JR, Kim BG, Kim JW, Lee JH, Kim JH (2013) Traumatic and non-traumatic isolated horizontal meniscal tears of the knee in patients less than 40 years of age. Eur J Orthop Surg Traumatol 23:589–593
64. Biedert RM (2000) Treatment of intrasubstance meniscal lesions: a randomized prospective study of four different methods. Knee Surg Sport Traumatol Arthrosc 8:104–10
65. Haemer JM, Wang MJ, Carter DR, Giori NJ. Benefit of single-leaf resection for horizontal meniscus tear. Clin Orthop Relat Res 2007;457:194-202.
66. Koh JL, Yi SJ, Ren Y, Zimmerman TA, Zhang LQ. Tibiofemoral contact mechanics with horizontal cleavage tear and resection of the medial meniscus in the human knee. J Bone Joint Surg Am 2016;98:1829-1836. 9
67. Shanmugaraj A, Tejpal T, Ekhtiari S, Gohal C, Horner N, Hanson B, Khan M, Bhandari M1.The repair of horizontal cleavage tears yields higher complication rates compared to meniscectomy: a systematic review. Knee Surgery, Sports Traumatology, Arthroscopy

Le *ramp lesion:* dalla diagnosi al trattamento

F. Rosso

INTRODUZIONE

Le lesioni del menisco mediale sono frequentemente associate alle lesioni del Legamento Crociato Anteriore (LCA). In letteratura fino al 40-60% dei pazienti affetti da lesione del LCA ha una lesione del menisco mediale associata [1]. Tra le lesioni del menisco mediale, quelle del corno posteriore sono le più comuni in associazione a lesioni del LCA [2]. Nel 1988 Strobel fu il primo a descrivere un particolare tipo di lesione meniscale associato a rottura del LCA. Tale lesione coinvolge la porzione più periferica del corno posteriore del menisco mediale [3]. Questa zona del menisco mediale è definita, in lingua anglofona *ramp*, pertanto tali lesioni, localizzate alla giunzione menisco-capsulare del corno posteriore del menisco mediale, sono definite *ramp lesion* [4]. In virtù della localizzazione della lesione, questa è stata spesso misconosciuta, in quanto di difficile visualizzazione attraverso un comune portale antero-laterale. Comunque attualmente non vi è ancora uniformità nella definizione di *ramp lesion*. Se inizialmente era definita come una lesione longitudinale del corno posteriore del menisco mediale alla sua giunzione menisco-capsulare di meno di 2,5 cm in lunghezza, attualmente altri studi hanno suggerito che tale lesione sia più associata ad una lesione del legamento menisco-tibiale [5].

In sostanza è possibile definire *ramp lesion* sia una lesione meniscocapsulare del corno posteriore, sia una lesione del legamento menisco tibiale che una lesione longitudinale in regione rossa-rossa della periferia del corno posteriore del MM [6].

Anatomia e biomeccanica della ramp area

Nonostante l'anatomia del menisco mediale sia studiata e nota da tempo, recenti studi hanno posto l'attenzione sulle caratteristiche della regione posteriore, in particolare della *ramp area*. Smigielski ha descritto come la parte superiore del corno posteriore del menisco mediale non abbia inserzioni capsulari, mentre la porzione inferiore risulti inserita alla tibia attraverso il legamento menisco-tibiale [7]. Queste inserzioni riducono di molto la mobilità meniscale, rendendo il menisco mediale suscettibile di lesioni in massima flessione e rotazione, situazione in cui aumenta la pressione sul corno posteriore aumenta. Tale regione può essere definita come *ramp area*, e la figura 1 ne schematizza la composizione.

Il meccanismo eziopatogenetico con cui si genera una *ramp lesion* non è ancora chiaro. Alcuni Autori hanno ipotizzato come una contrazione improvvisa del semimembranoso, in considerazione della sua inserzione lungo il versante posteromediale della capsula articolare, possa generare un importante stress alla giunzione meniscocapsulare, con conseguente sviluppo di una *ramp lesion* [8]. Altri Autori hanno invece ipotizzato che tale lesione si generi durante il "contraccolpo" mediale legato all'iniziale sublussazione antero-la-

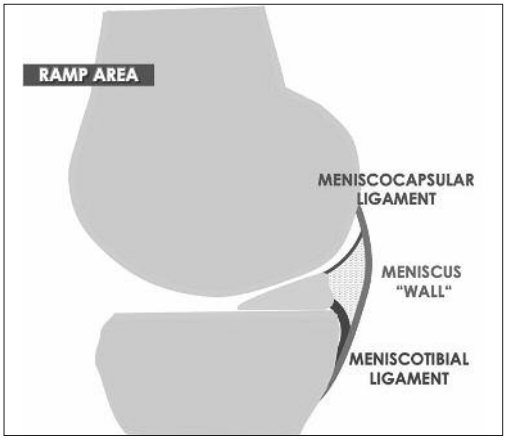

FIG. 1 - *Schematizzazione della "ramp area" composta dal legamento menisco-capsulare superiormente, il menisco-tibiale inferiormente e il corpo meniscale. Tali strutture delimitano quello che si può definire "meniscus wall".*

terale della tibia [9]. Hughston e Eilers hanno descritto la relazione tra il menisco, la capsula posteriore, il legamento posteriore obliquo e il tendine del semimembranoso e come il braccio capsulare del semimembranoso trasli il corno posteriore del menisco posteriormente in flessione. Inoltre, gli stessi autori hanno suggerito come la contrazione del semimembranoso con il menisco mediale incarcerato tra femore e tibia esponga il menisco a forze di stress alla giunzione meniscocapsulare che potrebbero originare una lesione periferica [5]. Diversi Autori hanno dimostrato l'importanza biomeccanica del corno posteriore del menisco esterno, anche se il ruolo di una *ramp lesion* nel generare instabilità resta ancora controverso. In un recente studio, Stephen *et al* hanno cercato di chiarire quale sia il ruolo in termini biomeccanici di tale lesione. In 9 ginocchia di cadavere, gli Autori hanno prodotto differenti situazioni:1) ginocchio sano, 2) rottura del LCA, 3) rottura del LCA e *ramp lesion*, 4) rottura del LCA e riparazione della *ramp lesion*, 5) ricostruzione del LCA e riparazione della *ramp lesion* e 6) ricostruzione del LCA e della *ramp lesion*. Gli Autori hanno concluso come l'unica situazione in grado di riprodurre la cinematica del ginocchio sano in termini di traslazione anteriore ed extrarotazione sia la ricostruzione del LCA associata alla riparazione della lesione meniscale, mentre la sola ricostruzione del LCA non permetta di ristabilire una fisiologica traslazione in antero-posteriore [8].

DePhilippo *et al* hanno dimostrato come tagliare le inserzioni meniscali dei legamenti menisco femorale e menisco tibiale aumentino la traslazione anteriore in presenza di una lesione del Legamento Crociato Anteriore (LCA) a 30° e 90°. Inoltre, tagliare entrambi i legamenti la rotazione interna ed interna a tutti i gradi di flessione in ginocchia con LCA ricostruito. Inoltre, gli stessi Autori hanno dimostrato come la ricostruzione del LCA ripristini la traslazione anteriore, ma non la rotazione e il *pivot shift*, che viene adeguatamente ripristinato solo se vengono ricostruiti i legamenti menisco capsulari e menisco-tibiali, a 30°[6].

Altri Autori hanno dimostrato come la presenza di una *ramp lesion* aumenti la lassità in anteroposteriore in un ginocchio con lesione del LCA e aumenti al contempo l'instabilità rotazionale generando un aumento del *pivot shift*.

In particolare, studi più recenti hanno dimostrato come l'aumento della traslazione anteriore e dell'instabilità rotazionale e tanto più massivo in presenza di una lesione del legamento menisco tibiale [8,10].

EPIDEMIOLOGIA

Ci sono pochi studi in letteratura che descrivano la prevalenza delle ramp lesion, e tutti gli studi si focalizzano comunque sulla prevalenza di tali lesioni in associazione a rottura del LCA. La maggior parte di questi studi riporta un'incidenza tra il 9 e il 17% in associazione a lesione del LCA, ma alcuni studi riportano picchi anche del 40% [5,11,12].

Bollen fu tra i primi a descrivere la prevalenza delle *ramp lesion* in una popolazione composta da 183 pazienti sottoposti a ricostruzione del LCA, concludendo circa una prevalenza pari al 9.3%. In tutti i 17 casi riscontrati, la lesione meniscale era associata ad un'instabilità antero-mediale rotatoria moderata [13]. Liu *et al*, hanno descritto la prevalenza delle *ramp lesion* in una popolazione di 868 pazienti sottoposti a ricostruzione del LCA con visualizzazione sistematica del compartimento postero-mediale attraverso la *trans-notch view*. Gli Autori riportano un'incidenza di *ramp lesion* pari a 16.6% (144 casi), e che nel 74% di questi casi la lesione meniscale era l'unica presente oltre alla rottura del LCA [4]. I medesimi Autori hanno anche eseguito un'analisi dei possibili fattori di rischio associati a tali lesioni meniscali, identificando il sesso maschile, la giovane età e la presenza di una rottura del LCA cronica (> 6 settimane) come fattori di rischio associati allo sviluppo di una *ramp lesion* ($p<0.05$). In particolar modo, per quanto concerne la cronicità della lesione del LCA, il rischio di presentare una *ramp lesion* è aumentato fino a 24 mesi dalla rottura del LCA, per poi raggiungere una sorta di *plateau* [4]. Anche DePhilippo *et al* hanno riportato un'incidenza simile nella loro casistica di 301 pazienti sottoposti a ricostruzione del LCA [14]. Nel soggetto adolescente l'incidenza non varia. Malatray *et al* hanno riportato un'incidenza del 25% in 56 soggetti adolescenti sottoposti a ricostruzione del LCA [15]. Seil *et al* hanno analizzato ulteriori possibili fattori di rischio associati alla presenza di una *ramp lesion* in 53 casi su 224 ricostruzioni del LCA, concludendo come tale lesione sia più frequente nei pazienti con infortuni da contatto o con lesioni complete del LCA rispetto alle lesioni parziali [16].

Differenti studi hanno valutato l'associazione tra lo *slope* posteriore del piatto tibiale mediale (MPTS) e le lesioni del menisco mediale (MM) [17,18]. Tuttavia, lo *slope* proprio del menisco mediale (MMS) sarebbe da considerare una misura più realistica del reale *slope* e, in conseguenza, alcuni Autori ne hanno valutato la possibile associazione con lo sviluppo delle *ramp lesion*, confermando come siano maggiormente a rischio i pazienti con un MMS aumentato [19].

Recentemente è stato pubblicato lo studio con la casistica più ampia (3214 ginocchia dal gruppo SANTI), che riporta un'incidenza pari al 23,9%. Inoltre, gli Autori descrivono il sesso maschile, l'età< 30 anni, una revisione di ricostruzione del LCA, una lesione cronica (normalmente definita come > 6 settimane, una lassità preoperatoria maggiore di 6 mm rispetto al controlaterale e una concomitante lesione del menisco laterale come fattori di rischio per la presenza di una *ramp lesion*. Inoltre, gli Autori riportano un tasso di fallimento nel trattamento di una *ramp lesion* pari al 10,8% a 45 mesi circa, e descrivono come i pa-

zienti che hanno subito una concomita ricostruzione del Legamento Antero-Laterale (ALL) abbiano una riduzione di 2 volte del rischio di fallimento di una *ramp* [20].

Balazsc *et al* hanno descritto l'incidenza maggiore (40%) e hanno riportato come fattori di rischio la presenza di infortunio da contatto, la presenza di edema della tibia postero-mediale e una lesione concomita al menisco laterale. Inoltre, la presenza di una lesione instabile è risultata maggiormente associata ad edema della tibia postero-mediale [12]. Anche Ahn *et al* hanno dimostrato come la presenza di un edema del piatto tibiale postero-mediale sia significativamente più associato a lesioni della *ramp* area rispetto a lesioni del corpo centrale del menisco mediale [21].

DIAGNOSI

Non sono descritti in letteratura test specifici per la diagnosi delle *ramp lesion*. Pertanto, si consiglia una valutazione standard del ginocchio con attenta valutazione dei classici test meniscale, e della stabilità legamentosa, nonché dell'allineamento [22]. Comunque, differenti Autori hanno riportato come la presenza di una marcata instabilità antero-posteriore (*Lachman test* +++) e una marcata instabilità rotazionale (*explosive pivot shift test*) siano suggestive della presenza di una *ramp lesion* [6,10,11].

Nel sospetto di una lesione meniscale è necessario eseguire una Risonanza Magnetica Nucleare (RMN). La *ramp lesion* è identificata alla RMN dalla presenza di una sottile falda fluida interposta tra il corno posteriore del MM e la capsula postero-mediale, visualizzabile nei tagli sagittali. Tale definizione pone però queste lesioni già in diagnosi differenziale con le lesioni verticali del corno posteriore del MM [23]. Per questa ragione diversi Autori si sono chiesti quale sia la sensibilità della RMN nel diagnosticare queste lesioni. Bollen *et al* hanno riportato come nessuna delle *ramp lesion* diagnosticate artroscopicamente fosse stata diagnosticata anche alla RMN. Gli Autori hanno ipotizzato come il problema possa essere nella posizione in cui l'esame viene effettuato: essendo il ginocchio in estensione, è possibile che la lesione menisco-capsulare collabisca sotto la pressione della capsula posteriore, impendendo la visualizzazione della lesione [13]. Arner *et al* hanno descritto i loro dati si 90 pazienti con 13 *ramp lesion* confermate artroscopicamente. Gli Autori hanno concluso come la RMN abbia una sensibilità variabile tra il 53.9 e il 84.6% e una specificità variabile tra il 92.3 e il 98.7% [24].

Riassumendo, la sensibilità della RMN varia dal 48% al 86%, mentre la sua specificità varia dal 79% al 99% [12,14,18,24].

Inoltre, come già precedentemente descritto, la presenza di un edema della regione postero-mediale del piatto tibiale è suggestiva per la presenza di una lesone della *ramp* area [25,26].

Considerando I risultati controversi circa l'affidabilità della RMN nella diagnosi di tali lesioni, la Letteratura è concorde nell'affermare che il *gold standard* per la diagnosi delle *ramp lesion* sia l'artroscopia, ma tali lesioni non sono sempre visualizzabili attraverso un portale anteriore *standard* [13,24].

Sonnery-Cottet *et al*, nella loro revisione di 125 *ramp lesion* hanno riportato come solo il 60% sia

stato diagnosticato attraverso i portali *standard*, mentre un ulteriore 23.3% è stato aggiunto visualizzazione il compartimento postero-mediale attraverso una *trans-notch view* (*modified Gilchrist*). Le restanti lesioni sono diagnosticate attraverso un portale accessorio postero-mediale, previo *debridement* della sinovia sovrastante il corno posteriore del MM; tali lesioni sono state definite dagli Autori *hidden lesion* [27]. In conseguenza di tali dati, gli Autori consigliano di effettuare sistematicamente la visualizzazione del compartimento postero-mediale attraverso la *trans-notch view*, mentre la creazione di un portale postero-mediale dovrebbe essere riservato nei casi in cui si sospetti una *hidden lesion* [27].

Più recentemente differenti autori hanno confermato come la *Gilchrist view* (o *transnotch view*) sia mandatoria per diagnosticare una *ramp lesion*, e debba essere eseguita sempre in presenza di una lesione del LCA. Inoltre, in presenza di un corno posteriore instabile alla palpazione e una *Gilchrist view* negativa, aggiungere una visualizzazione dal portale postero-mediale può rivelarsi estremamente utile per diagnosticare le *hidden lesion*, ovvero quelle lesioni del legamento menisco tibiale coperte da tessuto sinoviale [4,5,18,27].

CLASSIFICAZIONE

Non esiste ancora una classificazione univoca ed universalmente riconosciuta delle *ramp lesion*. La prima classificazione proposta è quella del gruppo di Sonnery Cottet, che propone 5 tipi di lesioni: 1) alla giunzione menisco capsulare, 2) in zona rossa rossa al tessuto meniscale parziale superiore, 3) in zona rossa rossa al tessuto meniscale parziale inferiore, 4) in regione rossa rossa, al tessuto meniscale e completa e 5) in regione rossa rossa, al tessuto meniscale completa e doppia [28].

Una seconda classificazione è stata proposta da Seil *et al*, ponendo maggior attenzione all'estensione in senso medio-laterale della lesione stessa [29]. Secondo i più recenti studi di anatomia e biomeccanica, una classificazione più semplice ed efficace potrebbe suddividere le lesioni in 3 gruppi: 1) lesioni menisco-capsulari, 2) lesioni del legamento menisco-tibiale, 3) lesioni di entrambi i legamenti e 4) lesioni periferiche del corno posteriore del menisco mediale. La figura 2 schematizza tale classificazione.

TRATTAMENTO

Non esiste ancora un reale accordo in letteratura circa il trattamento delle *ramp lesion* [5]. Alcuni Autori hanno ipotizzato come, considerata la localizzazione della lesione, questa debba essere considerata una lesione meniscale stabile in una zona molto vascolarizzata, con un potenziale di guarigione spontanea, e che quindi non debba essere trattata [4]. Questo è vero soprattutto se viene trattata adeguatamente l'instabilità anteriore e rotatoria associata alla lesione [11]. Altri Autori sostengono invece come tali lesioni siano sottoposti a stress importanti durante la flesso-estensione del ginocchio, riducendo le probabilità di una loro guarigione spontanea [21].

Liu *et al* hanno pubblicato i loro risultati su 73 *ramp lesion* stabili (scarsa mobilità del corno posteriore e lesione <1.5 cm), randomizzate al trat-

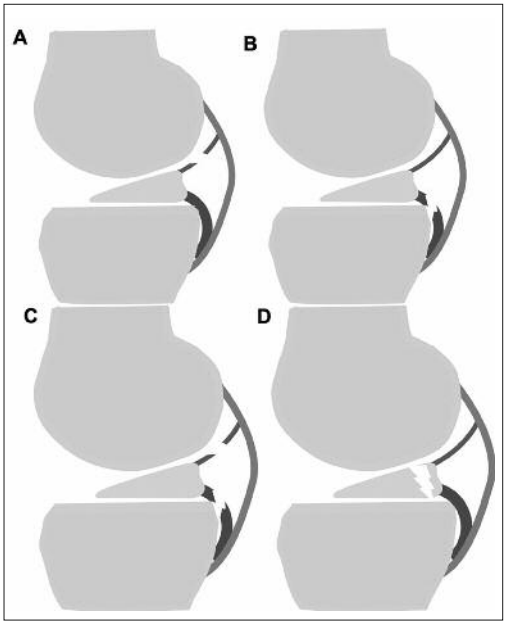

FIG. 2 - *Schematizzazione di una possibile classificazione delle "ramp lesion" A) lesione menisco capsulare, B) lesione legamento menisco-tibiale, C) lesione menisco capsulare e del legamento meniscotibiale, D) lesione del corpo meniscale in zona rossa-rossa.*

tamento con riparazione o solo *debridement*. Gli autori hanno concluso come non vi siano differenze statisticamente significative tra i due gruppi in termini di *outcome* o tasso di guarigione della lesione [30]. Anche Yang *et al* hanno riportato conclusioni simili su 68 *ramp lesion* stabili. Gli Autori concludono come una lesione stabile, caratterizzata da scarsa mobilità del corno posteriore e dimensioni <1.5 cm possano essere trattate con il solo *debridement* [31]. In presenza di una lesione instabile, la riparazione chirurgica è indicata in considerazione del ruolo del corno posteriore del MM come stabilizzatore secondario. La riparazione deve essere associata a ricostruzione del LCA se esso è leso, ed eventualmente a un tempo accessorio al *ALL* nel caso di instabilità rotazionale marcata. Inoltre, differenti Autori hanno dimostrato come, per ottenere una riduzione efficace della traslazione e dell'instabilità rotazionale, la riparazione della *ramp lesion*, in particolare a livello menisco-capsulare, debba essere eseguita in estensione [6].

Considerando la localizzazione anatomica di tali lesioni, il fascio vasculo-nervoso del safeno è a rischio durante tale procedura [32]. Per questa ragione alcuni Autori sconsigliano di utilizzare una tecnica *outside-in* [5]. La maggior parte degli Autori consiglia l'utilizzo di una tecnica di riparazione *all-inside* o *inside-out*. La tecnica *inside-out* permette sicuramente una buona visualizzazione della lesione e del posizionamento delle suture, con conseguente creazione di un buon costrutto. Tra gli svantaggi principali di tale tecnica la necessità di creare un vero e proprio accesso postero-mediale con conseguente rischio sul fascio vasculo-nervoso [5].

La riparazione *all'inside* può essere a sua volta eseguita in due modalità: 1) utilizzando un device per suture meniscali oppure 2) attraverso un portale postero-mediale e con l'utilizzo di appositi "uncini".

Differenti Autori sostengono come la sola riparazione efficace sia quella eseguita attraverso il portale postero-mediale con "uncini", anche perché questo portale permette un'adeguata visualizzazione anche delle *hidden lesion* [20,28,33].

Normalmente queste tecniche prevedono l'utilizzo di un uncino angolato (circa 25°) e di un filo assorbibile n° 0 [34]. Alcuni autori hanno anche descritto l'utilizzo di un portale trans-settale per per-

mettere una miglior visualizzazione della *ramp area* [35]. La figura 3 riporta un esempio di riparazione con questa tecnica.

Altri Autori hanno invece descritto ottimi risultati utilizzando device *all-inside* ed eseguendo la riparazione attraverso i soli portali anteriori standard [5]. In questo caso è mandatorio tentare di riparare sia la giunzione menisco-capsulare che il legamento menisco tibiale nel caso siano lesionate entrambe. Risulta quindi fondamentale un'accurata diagnosi della sede della lesione [11,36].

Chen *et al* hanno ben descritto la tecnica di riparazione utilizzando un device *all-inside*. Con un diverso posizionamento dello stesso a seconda della sede della lesione [37]. Negrin *et al* hanno anche pubblicato una tecnica alternativa che prevede l'esecuzione di un portale postero-mediale utilizzato sia per la diagnosi che per il trattamento. Attraverso questo portale viene inserita una pinza da presa artroscopica, utilizzata per sollevare il legamento menisco-tibiale e permettere quindi una sua riparazione con il *device* più anatomica [34].

Non esiste alcun consenso in letteratura circa il protocollo riabilitativo da adottare nel post-operatorio. I principi generali applicati alle suture meniscali dovrebbero essere tenuti in considerazione in seguito ad una riparazione di *ramp lesion*.

Il carico sull'arto operato va limitato nel primo periodo, in considerazione delle forze compressive che si generano. È descritto un aumento di 10 volte delle forze compressive durante i primi 90° di flessione del ginocchio.

Per questa ragione, la flessione andrebbe limitata per le prime 2 settimane almeno [5,38]. Le attività torsionali e lo sport da contatto, così come l'accovacciamento e gli esercizi con flessione del ginocchio sotto carico dovrebbero essere evitati per I primi 4-6 mesi [5].

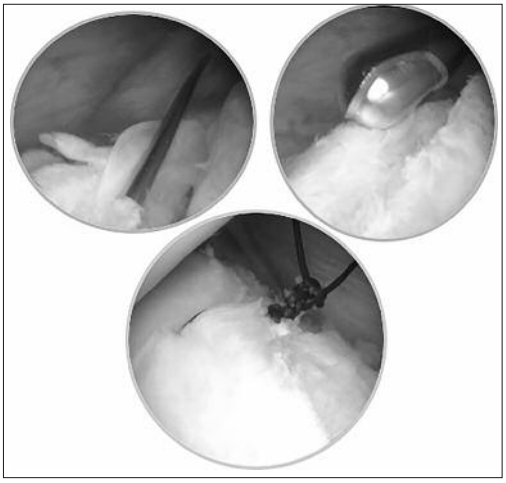

FIG. 3 - *Esempio di riparazione attraverso il portale postero-mediale.*

CONCLUSIONE

Le *ramp lesion* sono frequentemente associate a rottura del LCA. Studi di biomeccanica hanno confermato come queste lesioni possano incrementare la traslazione anteriore del ginocchio in presenza di una rottura del LCA, e generare un'instabilità rotazionale marcata. La RMN non è sempre affidabile nel diagnosticare questo tipo di lesioni, soprattutto se eseguita con il ginocchio in estensione. Il *gold standard* per la diagnosi è tuttora l'artroscopia. Un'attenta valutazione del compartimento postero-mediale attraverso una *trans-notch view* (*Gilchrist modified view*) dovrebbe essere effettuata sempre nel sospetto di una *ramp lesion*. La creazione di un portale accessorio postero-mediale è il metodo di visualizzazione più efficce, ma può essere riservato ai ca-

si di una sospetta *hidden lesion*. Le *ramp lesion* stabili (scarsa mobilità del corno posteriore e dimensioni < 1.5 cm) possono essere trattate con il solo *debridement*. Le lesioni instabili necessitano invece di una riparazione, che può essere effettuata con tecnica *all-inside* o *inside-out* a seconda della preferenza del chirurgo.

In considerazione del potenziale rischio di danno al fascio vasculo-nervoso mediale, diversi Autori sconsigliano l'utilizzo di una tecnica *outside-in*, nonostante questa sia tecnicamente possibile per riparare queste lesioni. In letteratura, se pur in pochi studi, sono riportati buoni risultati con la riparazione di queste lesioni meniscali. L'algoritmo in figura 4 riassume i principi di trattamento di queste lesioni.

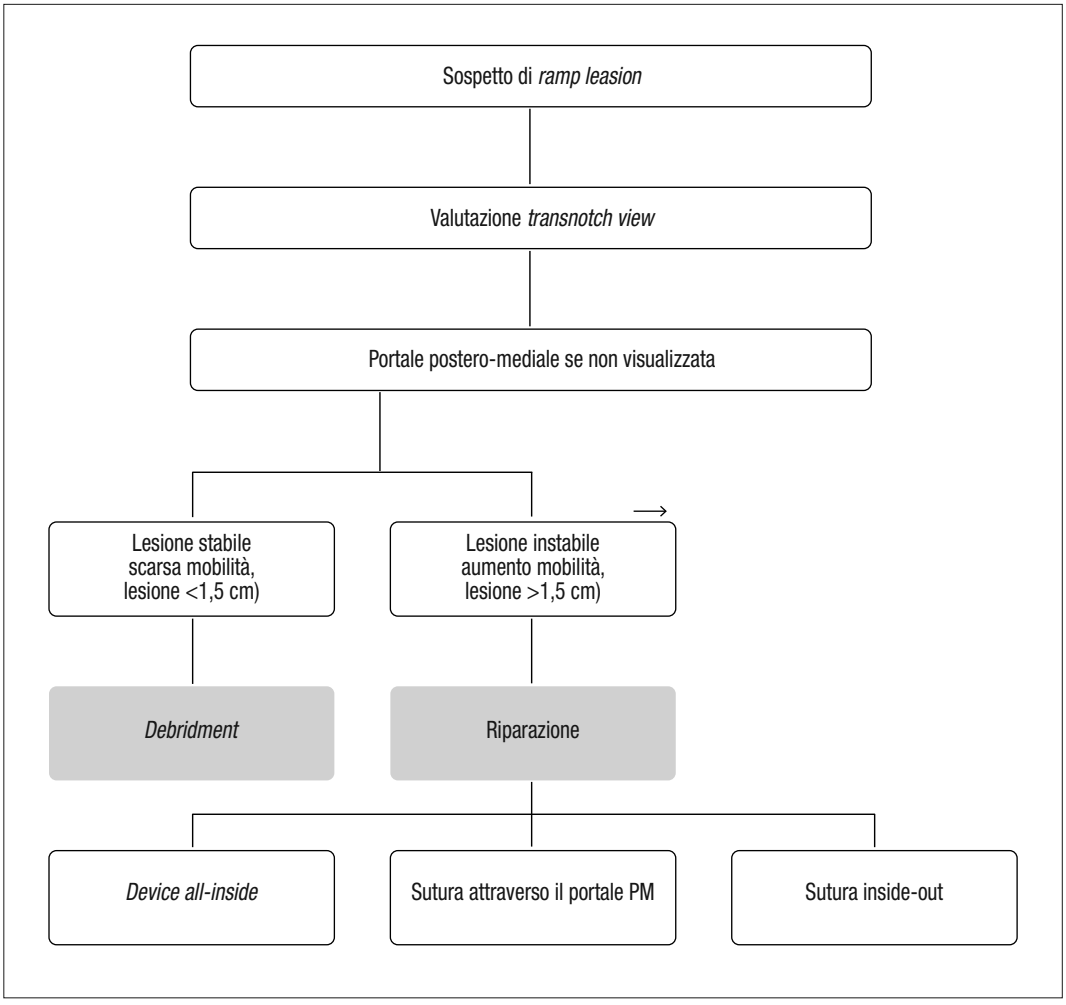

FIG. 4 - *Algoritmo di trattamento ramp lesion.*

BIBLIOGRAFIA

1. Keene GC, Bickerstaff D, Rae PJ, Paterson RS. The natural history of meniscal tears in anterior cruciate ligament insufficiency. Am J Sports Med. ottobre 1993;21(5):672–9.
2. Noyes FR, Chen RC, Barber-Westin SD, Potter HG. Greater than 10-year results of red-white longitudinal meniscal repairs in patients 20 years of age or younger. Am J Sports Med. maggio 2011;39(5):1008–17.
3. Strobel M. Manual of Arthroscopic Surgery. In New York, NY: Springer; 1988.
4. Liu X, Feng H, Zhang H, Hong L, Wang XS, Zhang J. Arthroscopic prevalence of ramp lesion in 868 patients with anterior cruciate ligament injury. Am J Sports Med. aprile 2011;39(4):832–7.
5. Chahla J, Dean CS, Moatshe G, Mitchell JJ, Cram TR, Yacuzzi C, et al. Meniscal Ramp Lesions: Anatomy, Incidence, Diagnosis, and Treatment. Orthop J Sports Med. luglio 2016;4(7):2325967116657815.
6. DePhillipo NN, Moatshe G, Brady A, Chahla J, Aman ZS, Dornan GJ, et al. Effect of Meniscocapsular and Meniscotibial Lesions in ACL-Deficient and ACL-Reconstructed Knees: A Biomechanical Study. Am J Sports Med. agosto 2018; 46(10):2422–31.
7. Śmigielski R, Becker R, Zdanowicz U, Ciszek B. Medial meniscus anatomy-from basic science to treatment. Knee Surg Sports Traumatol Arthrosc Off J ESSKA. gennaio 2015; 23(1):8–14.
8. Stephen JM, Halewood C, Kittl C, Bollen SR, Williams A, Amis AA. Posteromedial Meniscocapsular Lesions Increase Tibiofemoral Joint Laxity With Anterior Cruciate Ligament Deficiency, and Their Repair Reduces Laxity. Am J Sports Med. febbraio 2016;44(2):400–8.
9. Kaplan PA, Walker CW, Kilcoyne RF, Brown DE, Tusek D, Dussault RG. Occult fracture patterns of the knee associated with anterior cruciate ligament tears: assessment with MR imaging. Radiology. giugno 1992;183(3):835–8.
10. Mouton C, Magosch A, Pape D, Hoffmann A, Nührenbörger C, Seil R. Ramp lesions of the medial meniscus are associated with a higher grade of dynamic rotatory laxity in ACL-injured patients in comparison to patients with an isolated injury. Knee Surg Sports Traumatol Arthrosc Off J ESSKA. 27 giugno 2019.
11. DePhillipo NN, Moatshe G, Chahla J, Aman ZS, Storaci HW, Morris ER, et al. Quantitative and Qualitative Assessment of the Posterior Medial Meniscus Anatomy: Defining Meniscal Ramp Lesions. Am J Sports Med. febbraio 2019; 47(2):372–8.
12. Balazs GC, Greditzer HG, Wang D, Marom N, Potter HG, Marx RG, et al. Ramp Lesions of the Medial Meniscus in Patients Undergoing Primary and Revision ACL Reconstruction: Prevalence and Risk Factors. Orthop J Sports Med. maggio 2019;7(5):2325967119843509.
13. Bollen SR. Posteromedial meniscocapsular injury associated with rupture of the anterior cruciate ligament: a previously unrecognised association. J Bone Joint Surg Br. febbraio 2010;92(2):222–3.
14. DePhillipo NN, Cinque ME, Chahla J, Geeslin AG, Engebretsen L, LaPrade RF. Incidence and Detection of Meniscal Ramp Lesions on Magnetic Resonance Imaging in Patients With Anterior Cruciate Ligament Reconstruction. Am J Sports Med. agosto 2017;45(10):2233–7.
15. Malatray M, Raux S, Peltier A, Pfirrmann C, Seil R, Chotel F. Ramp lesions in ACL deficient knees in children and adolescent population: a high prevalence confirmed in intercondylar and posteromedial exploration. Knee Surg Sports Traumatol Arthrosc Off J ESSKA. aprile 2018;26(4):1074–9.
16. Seil R, Mouton C, Coquay J, Hoffmann A, Nührenbörger C, Pape D, et al. Ramp lesions associated with ACL injuries are more likely to be present in contact injuries and complete ACL tears. Knee Surg Sports Traumatol Arthrosc Off J ESSKA. aprile 2018;26(4):1080–5.
17. Lee J-J, Choi Y-J, Shin K-Y, Choi C-H. Medial meniscal tears in anterior cruciate ligament-deficient knees: effects of posterior tibial slope on medial meniscal tear. Knee Surg Relat Res. dicembre 2011;23(4):227–30.
18. Bumberger A, Koller U, Hofbauer M, Tiefenboeck TM, Hajdu S, Windhager R, et al. Ramp lesions are frequently missed in ACL-deficient knees and should be repaired in case of instability. Knee Surg Sports Traumatol Arthrosc Off J ESSKA. 10 maggio 2019;
19. Song G-Y, Liu X, Zhang H, Wang Q-Q, Zhang J, Li Y, et al. Increased Medial Meniscal Slope Is Associated With Greater Risk of Ramp Lesion in Noncontact Anterior Cruciate Ligament Injury. Am J Sports Med. agosto 2016;44(8):2039–46.
20. Sonnery-Cottet B, Praz C, Rosenstiel N, Blakeney WG, Ouanezar H, Kandhari V, et al. Epidemiological Evaluation of Meniscal Ramp Lesions in 3214 Anterior Cruciate Ligament-Injured Knees From the SANTI Study Group Database: A Risk Factor Analysis and Study of Secondary Meniscectomy Rates Following 769 Ramp Repairs. Am J Sports Med. novembre 2018;46(13):3189–97.

21. Ahn JH, Bae TS, Kang K-S, Kang SY, Lee SH. Longitudinal tear of the medial meniscus posterior horn in the anterior cruciate ligament-deficient knee significantly influences anterior stability. Am J Sports Med. ottobre 2011;39 (10): 2187–93.
22. Rossi R, Dettoni F, Bruzzone M, Cottino U, D'Elicio DG, Bonasia DE. Clinical examination of the knee: know your tools for diagnosis of knee injuries. Sports Med Arthrosc Rehabil Ther Technol SMARTT. 28 ottobre 2011;3:25.
23. Hash TW. Magnetic resonance imaging of the knee. Sports Health. gennaio 2013;5(1):78–107.
24. Arner JW, Herbst E, Burnham JM, Soni A, Naendrup J-H, Popchak A, et al. MRI can accurately detect meniscal ramp lesions of the knee. Knee Surg Sports Traumatol Arthrosc Off J ESSKA. dicembre 2017;25(12):3955–60.
25. Kumar NS, Spencer T, Cote MP, Arciero RA, Edgar C. Is Edema at the Posterior Medial Tibial Plateau Indicative of a Ramp Lesion? An Examination of 307 Patients With Anterior Cruciate Ligament Reconstruction and Medial Meniscal Tears. Orthop J Sports Med. giugno 2018;6(6):232596711 8780089.
26. Hatayama K, Terauchi M, Saito K, Aoki J, Nonaka S, Higuchi H. Magnetic Resonance Imaging Diagnosis of Medial Meniscal Ramp Lesions in Patients With Anterior Cruciate Ligament Injuries. Arthrosc J Arthrosc Relat Surg Off Publ Arthrosc Assoc N Am Int Arthrosc Assoc. 2018;34(5):1631–7.
27. Sonnery-Cottet B, Conteduca J, Thaunat M, Gunepin FX, Seil R. Hidden lesions of the posterior horn of the medial meniscus: a systematic arthroscopic exploration of the concealed portion of the knee. Am J Sports Med. aprile 2014;42(4):921–6.
28. Thaunat M, Fayard JM, Guimaraes TM, Jan N, Murphy CG, Sonnery-Cottet B. Classification and Surgical Repair of Ramp Lesions of the Medial Meniscus. Arthrosc Tech. agosto 2016;5(4):e871–5.
29. Seil R, Hoffmann A, Scheffler S, Theisen D, Mouton C, Pape D. [Ramp lesions: Tips and tricks in diagnostics and therapy]. Orthopade. ottobre 2017;46(10):846–54.
30. Liu X, Zhang H, Feng H, Hong L, Wang X-S, Song G-Y. Is It Necessary to Repair Stable Ramp Lesions of the Medial Meniscus During Anterior Cruciate Ligament Reconstruction? A Prospective Randomized Controlled Trial. Am J Sports Med. aprile 2017;45(5):1004–11.
31. Yang J, Guan K, Wang JZ. Clinical study on the arthroscopic refreshing treatment of anterior cruciate ligament injury combined with stable medial meniscus ramp injury. J Musculoskelet Neuronal Interact. 01 2017;17(2):108–13.
32. Rodeo SA. Arthroscopic meniscal repair with use of the outside-in technique. Instr Course Lect. 2000;49:195–206.
33. Thaunat M, Jan N, Fayard JM, Kajetanek C, Murphy CG, Pupim B, et al. Repair of Meniscal Ramp Lesions Through a Posteromedial Portal During Anterior Cruciate Ligament Reconstruction: Outcome Study With a Minimum 2-Year Follow-up. Arthrosc J Arthrosc Relat Surg Off Publ Arthrosc Assoc N Am Int Arthrosc Assoc. 2016;32(11):2269–77.
34. Negrín R, Reyes NO, Iñiguez M, Pellegrini JJ, Wainer M, Duboy J. Meniscal Ramp Lesion Repair Using an All-Inside Technique. Arthrosc Tech. marzo 2018;7(3):e265–70.
35. Buyukdogan K, Laidlaw MS, Miller MD. Meniscal Ramp Lesion Repair by a Trans-septal Portal Technique. Arthrosc Tech. agosto 2017;6(4):e1379–86.
36. Heilpern G, Stephen J, Ball S, Amis A, Williams A. It is safe and effective to use all inside meniscal repair devices for posteromedial meniscal «ramp» lesions. Knee Surg Sports Traumatol Arthrosc Off J ESSKA. agosto 2018;26 (8):2310–6.
37. Chen Z, Li W-P, Yang R, Song B, Jiang C, Hou J-Y, et al. Meniscal Ramp Lesion Repair Using the FasT-Fix Technique: Evaluating Healing and Patient Outcomes with Second-Look Arthroscopy. J Knee Surg. settembre 2018;31(8):710–5.
38. Seil R, VanGiffen N, Pape D. Thirty years of arthroscopic meniscal suture: What's left to be done? Orthop Traumatol Surg Res OTSR. dicembre 2009;95(8 Suppl 1):S85-96.

Le *root lesion:* dalla diagnosi al trattamento

F. Azzola, F. Familiari

INTRODUZIONE

Le lesioni delle radici del menisco sono definite come lesioni da avulsione della radice ossea o dei tessuti molli o lesioni radiali entro 1 cm dall'attacco della radice del menisco [1-4]. Queste lesioni posso portare ad un'artrosi precoce (OA) ed alterare la cinematica articolare quando non riparate chirurgicamente [3, 5-9]. La prevalenza di tali lesioni mescali è del 9,1% nei pazienti sottoposti a chirurgia artroscopica del ginocchio [10]. Inoltre, le rotture della radice posteriore del menisco laterale (LPRT) hanno una probabilità 10,3 volte maggiore di verificarsi con una lesione LCA rispetto alle lesioni della radice posteriore del menisco mediale (MPRT), che sono (5,8 volte) più frequentemente associate a difetti condrali del ginocchio rispetto alle LPRT [11]. Le lesioni della radice posteriore del menisco mediale sono comunemente degenerative, si osservano nelle donne di mezza età e possono rappresentare fino al 21,5% delle lesioni del menisco mediale del corno posteriore [11]. Lesioni iatrogene della radice posteriore del menisco mediale sono state descritte durante l'esecuzione del tunnel tibiale durante la ricostruzione non anatomica del legamento crociato posteriore (LCP) [12]. Le lesioni al corno anteriore del menisco sono meno comuni e posso verificarsi durante l'alesatura del tunnel tibiale in corso di ricostruzione del LCA e l'inchiodamento endomidollare tibiale nelle fratture della diafisi [12-14].

L'avulsione del menisco mediale con la formazione di un piccolo frammento osseo era stata descritta già nel 1935 da Weaver [19] con il termine di ossicolo meniscale ed aveva ricevuto diverse ipotesi patogenetiche [17-18].

La diagnosi clinica delle lesioni delle radici meniscali rimane molto impegnativa. Con l'avvento della risonanza magnetica nucleare (RMN) e dell'artroscopia si è accresciuta la capacità diagnostica di tali lesioni [17].

Storicamente, le lesioni delle radici del menisco sono state trattate con meniscectomia totale o parziale per raggiungere benefici a breve termine. Recenti studi sugli esiti anatomici, biomeccanici hanno confermato la necessità di una riparazione anatomica di queste lesioni. Attualmente, la riparazione delle lesioni della radice meniscale è il trattamento di scelta e si pone come obiettivo il ripristino della cinematica articolare e delle forze di carico, ritardando quindi lo sviluppo di OA [15-16]. La maggior parte delle lesioni delle radici (circa il 70% delle MPRT) si verifica in ginocchia degenerative senza un evento traumatico specifico o in seguito a piccoli movimenti traumatici, come lo *squat* [20-21].

L'ancoraggio della radice postero mediale (MPRA) è il meno mobile delle radici meniscali e, di conseguenza, ha la più alta incidenza di lesioni. L'incidenza di MPRT in letteratura varia dal 10-21% delle lesioni del menisco mediale [22-26]. Nel contesto di una lesione multilegamentosa, l'incidenza di

MPRT è riportata intorno al 3% [6, 21, 27, 28].

Inoltre, l'80% dei pazienti con osteonecrosi spontanea del ginocchio (SONK), che in genere coinvolge il condilo femorale mediale, ha un MPRT associato, che potrebbe mettere in discussione l'eziologia "spontanea" di questa sindrome da sovraccarico [29]. I fattori di rischio per la MPRT sono l'allineamento del varo, l'aumento dell'età, un elevato indice di massa corporea e il sesso femminile [23-25, 30]. Clinicamente i pazienti possono segnalare dolore alla linea articolare ma i sintomi meccanici meniscali (blocco, cattura e cedimento) non sono comuni [31]. È possibile percepire un rumore articolare quando il paziente esegue attività leggere come alzarsi da una sedia o accovacciarsi [32].

All'esame obiettivo può essere presente dolore alla flessione completa del ginocchio (66,7%), dolorabilità articolare diffusa (61,9%) e test di McMurray positivo (57,1%) [33]. Un MPRT può provocare un'estrusione meniscale apprezzabile lungo la linea articolare anteromediale quando viene applicato uno stress in varo al ginocchio in piena estensione. Questa estrusione scompare quando viene ripristinato il normale allineamento del ginocchio [34].

La classificazione artroscopica di LaPrade *et al.* (2015) delle lesioni delle radici posteriori identifica 5 morfotipi di lesione. Il tipo 1 (7%) è una lesione parziale della radice ed è una lesione stabile; il tipo 2 (68%) identifica una lesione completo entro i 9 mm dall'inserzione della radice alla tibia. Una lesione di tipo 2 può essere sottoclassificata in 2a (38%), tra 0 e <3 mm, 2b (17%), tra 3 e <6 mm e 2c (12%), tra 6 e 9 mm dall'inserzione tibiale. Il tipo 3 (6%) è una lesione a manico di secchia con un distacco completo della radice. Il tipo 4 (10%) è una lesione complessa obliqua o longitudinale con avulsione completa della radice mentre il tipo 5 è un'avulsione ossea della radice [35]. La risonanza magnetica (MRI) è la modalità di *imaging* di scelta per diagnosticare le lesioni delle radici meniscali e le patologie concomitanti [20, 23, 36-38]. In un recente studio prospettico di livello II, LaPrade *et al.* hanno riportato una sensibilità diagnostica del 77%, una specificità del 73%, un valore predittivo positivo (PPV) del 22% e negativo del 97% usando una risonanza da 3 T [10]. Nelle proiezioni sagittali la lesione della radice posteriore del menisco mediale è caratterizzata dall'assenza di segnale meniscale al di sotto dell'inserzione del LCP (*ghost sign;* Fig. 1).

TRATTAMENTO

Il trattamento delle lesioni delle radici del menisco è condizionato dalla gravità della lesione, dal tempo intercorso della lesione al trattamento chirurgico e alle condizioni della cartilagine articolare. L'obiettivo della riparazione chirurgica è ripristinare la distruzione dei carichi, la cinematica articolare e ritardare lo sviluppo di OA. Pertanto, la riparazione chirurgica non è indicata per i pazienti con un grado 3-4 diffuso di artrosi; tuttavia, può essere considerato in quelli con deficit condrali focali per alleviare i sintomi.

Il trattamento delle lesioni delle radici dei menischi può essere suddiviso in 3 gruppi principali:

1) trattamento incruento,
2) meniscectomia parziale,
3) riparazione della radice meniscale.

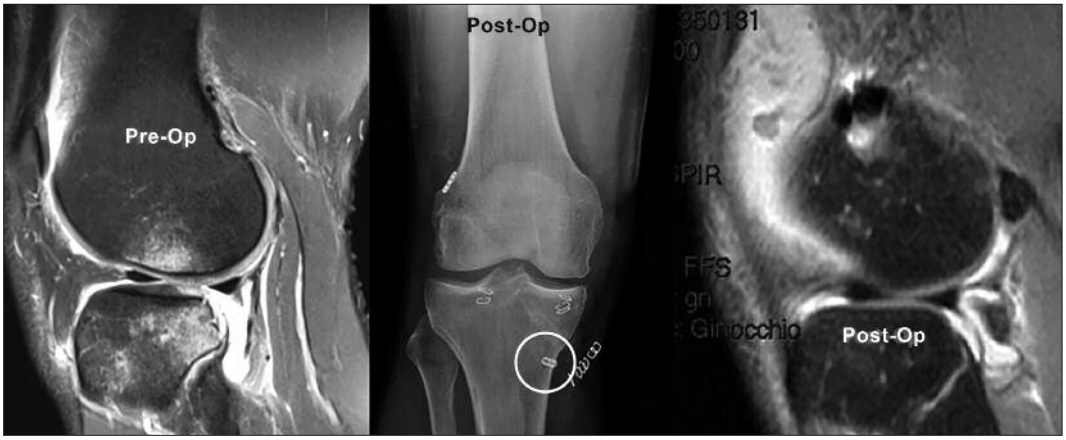

FIG. 1

Trattamento incruento

Considerando le recenti evidenze sull'importanza delle radici meniscali posteriori sul mantenimento degli stress meccanici e della normale cinematica del ginocchio, il trattamento conservativo resta indicato in poche situazioni.

I pazienti anziani con OA di grado elevato e diffuso (*Outerbridge* 3-4) o pazienti che non siano in grado di sostenere un percorso riabilitativo intenso come quello che richiedono le riparazioni delle radici meniscali, sono generalmente candidati al trattamento conservativo con per l'uso di analgesici, (orali o topici), modifica dell'attività e/o tutori per scarico del comparto interessato.

Recenti studi su protocolli riabilitativi per il trattamento conservativo delle lesioni delle radici meniscali hanno evidenziato buoni risultati sul controllo del dolore pur evidenziando una progressione dell'artrosi e con un declino progressivo degli score funzionali nel periodo di *follow up* (dai 12 ai 49 mesi) letteratura laprade minerva [50-54].

TRATTAMENTO CHIRURGICO

Meniscectomia

Storicamente, la meniscectomia parziale o totale veniva eseguita per lesioni della radice del menisco o avulsioni meniscali, spesso garantendo buoni risultati in termini di riduzione della sintomatologia dolorosa.

Tuttavia, un recente studio retrospettivo su 58 pazienti affetti da lesione della radice del menisco mediale sottoposti alternativamente a meniscectomia o a riparazione ha mostrato che i pazienti sottoposti a riparazione registravano un miglioramento significativamente maggiore ed una minore progressione artrosica ad un follow-up medio di 4 anni [39]. Pertanto si è osservata in tempi recenti una tendenza alla riparazione delle lesioni della radice del menisco mediale rispetto alla meniscectomia [8,40]. Ciononostante, per pazienti con lesioni croniche ed associate lesioni cartilaginee sintomatiche nei quali sia fallito il trattamento conservativo o in pazienti con lesioni parziali, la meniscectomia parziale rimane l'opzione di trattamento preferita.

Riparazione/Reinserzione della radice meniscale

Le indicazioni per la riparazione delle lesioni delle radici meniscali sono in continua evoluzione ed attualmente esse includono: (1) lesioni acute, traumatiche in pazienti che non hanno ancora sviluppato artrosi e (2) lesioni croniche, sintomatiche in pazienti giovani o di mezza età con grado di artrosi moderato [41,7] (Fig. 2).

Le lesioni della radice meniscale esterna posteriore sono spesso associate a lesioni del LCA e richiede un trattamento contemporaneo delle due lesioni poiché una reinserzione della radice fallirebbe in breve tempo senza la contemporanea ricostruzione legamentosa.

Viceversa, anche la ricostruzione isolata del LCA senza riparazione della radice meniscale sarebbe responsabile di una successiva rottura meniscale esterna con persistenza di una sintomatologia dolorosa alla massima flessione [17]. L'avulsione della radice deve essere distinta dalla lesione longitudinale del corno posteriore del menisco laterale che è frequentemente riscontrata nelle rotture acute del crociato anteriore. Questa lesione non interrompe le fibre circonferenziali del menisco e spesso tende a guarire spontaneamente [17]. Per quanto riguarda invece la radice posteriore del menisco mediale può essere traumatica o degenerativa. La prima è spesso associata a un trauma plurilegamentoso del ginocchio ed in particolare ad una rottura completa del legamento collaterale mediale (LCM) o del LCP [42].

Le tecniche di riparazione si dividono attualmente

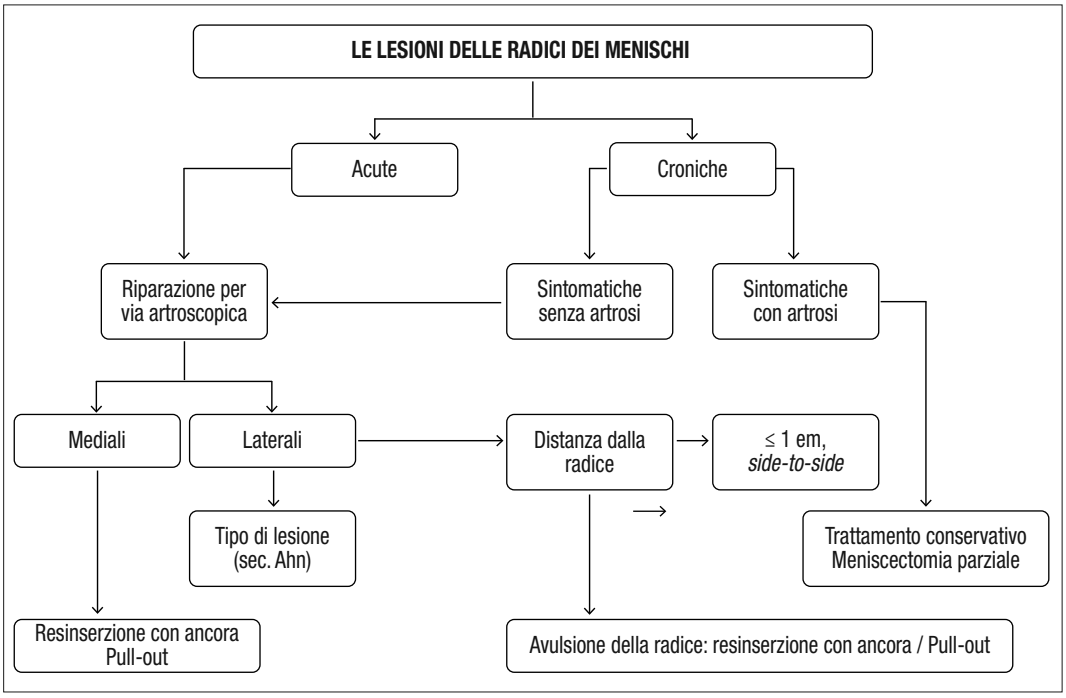

FIG. 2

in due grandi categorie: la reinserzione transossea o la reinserzione con ancora [17]. Entrambe le tecniche vengono eseguite per via artroscopica al fine di evitare l'approccio posteriore a cielo aperto ed entrambe prevedono l'eventuale impiego di un portale accessorio posteriore o di una tecnica transeptal [41,43]. L'uso dell'ancora presenta il vantaggio di evitare l'interfenza con il tunnel della ricostruzione legamentosa ed una riduzione di un ipotetico rischio di eccessiva tensione ed abrasione della sutura transossea [17]. Gli autori suggeriscono cautela nell'utilizzo di ancore e viti in camera posteriore, soprattutto per i colleghi che non abbiamo dimestichezza con l'utilizzo di tali *device*. Brevemente vi elenchiamo alcune delle difficoltà ed alcuni suggerimenti nell'utilizzo di ancore e viti:

- l'angolo di incidenza tra portale posteriore ed il piatto tibiale: cercate di creare con un ago lungo da spinale, un portale PM dedicato con un apportuno angolo di incidenza con la corticale tibiale posteriore;
- il rischio di perdere l'ancora dal manipolo;
- la difficoltà nell'affondare la vite/ancora nella corticale tibiale: preparate la corticale fresando con un filo di K da 2,5 per un ancora metallica da 3,5 mm;
- la possibilità di trascinare tessuti molli durante l'avvitamento: preparate adeguatamente con uno *shaver* da PM il *foot print* della radice.

Il tunnel transosseo può essere effettuato con l'ausilio di una normale guida da ricostruzione del crociato e può essere duplice o singolo con diametro che varia da 2,9 mm [43] a 4,5 mm [44], 5 mm [45] o 7 mm [44]. Anche la tipologia del materiale da usare nella reinserzione, riassorbibile non riassorbibile, varia secondo i diversi Autori. Personalmente, preferiamo l'impiego di fili di sutura non riassorbile e la reinserzione transossea con l'impiego di un bottone metallico extracorticale. Dato il recente interesse per la patologia delle radici meniscali, i risultati riportati in letteratura sono solo a breve termine. Solo pochi lavori hanno riportato valutazioni artroscopiche o di RMN a distanza: Ahn *et al.* [46] hanno confermato la guarigione a 20 mesi della lesione in 8 casi in cui era stato effettuato un *second-look* artroscopico, mentre Griffith *et al.* [47] hanno eseguito in una giovane paziente una valutazione con RMN a distanza di tre anni confermando la guarigione della lesione dopo trattamento con sutura transossea. Non vi sono ad oggi linee guida validate inerenti la riabilitazione postoperatoria a seguito di riparazione meniscale. Ahn *et al.* [46] consigliano il recupero della flessione a 90° entro le 6 settimane ed un carico graduale (50%) per i primi 3 mesi. La flessione completa non è autorizzata prima delle 8 settimane. Jung *et al.* [48], che hanno descritto la reinserzione della radice meniscale mediale con tecnica pull-out in associazione ad un'osteotomia tibiale antivaro, consigliano la mobilizzazione del ginocchio dopo un mese ed il carico diretto dopo 6 settimane. Questi autori suggeriscono un ritorno all'attività normale dopo 3 mesi.

La figura 3 decsrive l'algoritmo di trattamento per le *root lesion*. Abbiamo deciso di concludere questo capitolo citando un editoriale di J.H. Lubowitz che vi inviatiamo comunque a leggere nella sua interezza [49]:

It is said that when one has a hammer (which is a metaphor for a tool), everything looks like a

nail, and in the last decade, imaging studies, biomechanical studies, and technological advances in instruments, implants, and techniques have improved the tools available for diag- nosis and treatment of meniscal root avulsion. [...]

In the end, the goal remains the same: "Save the Meniscus." Realistic indications for meniscal root repair could be refined over time because salvage procedures may have substantial failure rates, so we may not want to hammer every nail".

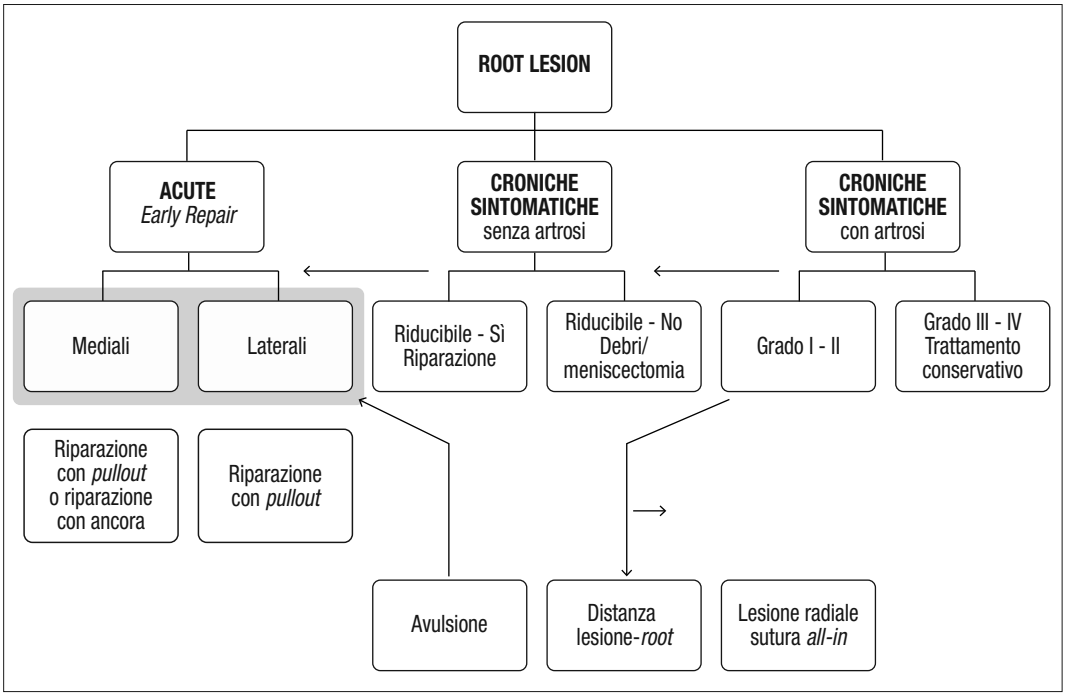

FIG. 3 - *Algoritmo di trattamento per le root lesion.*

BIBLIOGRAFIA

1. Choi CJ, Choi YJ, Lee JJ, Choi CH. Magnetic resonance imaging evidence of meniscal extrusion in medial meniscus posterior root tear. Arthroscopy. 2010; 26(12):1602-6.
2. Laprade CM, Jansson KS, Dornan G, Smith SD, Wijdicks CA, Laprade RF. Altered tibiofemoral contact mechanics due to lateral meniscus posterior horn root avulsions and radial tears can be restored with in situ pull-out suture repairs. J Bone Joint Surg Am. 2014; 96(6):471-9.
3. Padalecki JR, Jansson KS, Smith SD, Dornan GJ, Pierce CM, Wijdicks CA, et al. Biomechanical consequences of a complete radial tear adjacent to the medial meniscus posterior root attachment site: in situ pull-out repair restores derangement of joint mechanics. Am J Sports Med. 2014; 42 (3):699-707.
4. Marzo JM, Gurske-DePerio J. Effects of medial meniscus posterior horn avulsion and repair on tibiofemoral contact area and peak contact pressure with clinical implications. Am J Sports Med. 2009; 37(1):124-9.

5. Koenig JH, Ranawat AS, Umans HR, Difelice GS. Meniscal root tears: diagnosis and treatment. Arthroscopy. 2009; 25(9):1025-32. Civitarese DM, Padalecki JR,
6. Pagnani MJ, Cooper DE, Warren RF. Extrusion of the medial meniscus. Arthroscopy. 1991; 7(3):297-300.
7. Papalia R, Vasta S, Franceschi F, D'Adamio S, Maffulli N, Denaro V. Meniscal root tears: from basic science to ultimate surgery. Br Med Bull. 2013;106:91-115.
8. Allaire R, Muriuki M, Gilbertson L, Harner CD. Biomechanical consequences of a tear of the posterior root of the medial meniscus: similar to total meniscectomy. J Bone Joint Surg Am. 2008;90(9):1922-1931.
9. Schillhammer CK, Werner FW, Scuderi MG, Cannizzaro JP. Repair of lateral meniscus posterior horn detachment lesions: a biomechanical evaluation. Am J Sports Med. 2012; 40(11):2604-9.
10. LaPrade RF, Ho CP, James E, Crespo B, LaPrade CM, Matheny LM. Diagnostic accuracy of 3.0 T magnetic resonance imaging for the detection of meniscus posterior root pathology. Knee Surg Sports Traumatol Arthrosc. 2015; 23(1):152-7.
11. Matheny LM, Ockuly AC, Steadman JR, LaPrade RF. Posterior meniscus root tears: associated pathologies to assist as diagnostic tools. Knee Surg Sports Traumatol Arthrosc. 2015; 23(10):3127-31.
12. LaPrade CM, Smith SD, Rasmussen MT, Hamming MG, Wijdicks CA, Engebretsen L, et al. Consequences of tibial tunnel reaming on the meniscal roots during cruciate ligament reconstruction in a cadaveric model, Part 2: The posterior cruciate ligament. Am J Sports Med. 2015; 43(1):207-12.
13. Ellman MB, James EW, LaPrade CM, LaPrade RF. Anterior meniscus root avulsion follo
14. LaPrade MD, LaPrade CM, Hamming MG, Ellman MB, Turnbull TL, Rasmussen MT, et al. Intramedullary tibial nailing reduces the attachment area and ultimate load of the anterior medial meniscal root: a potential explanation for anterior knee pain in female patients and smaller patients. Am J Sport Med. 2015; 43(7):1670-5.
15. Hoser C, Fink C, Brown C, Reichkendler M, Hackl W, Bartlett J. Long-term results of arthroscopic partial lateral meniscectomy in knees without associated damage. J Bone Joint Surg Br. 2001; 83(4):513-6.
16. Stein T, Mehling AP, Welsch F, von Eisenhart-Rothe R, Jąger A. Long-term outcome after arthroscopic meniscal repair versus arthroscopic partial meniscectomy for traumatic meniscal tears. Am J Sports Med. 2010 ; 38(8): 1542-8.
17. Mariani PP. La patologia della radice meniscale posteriore. Eziologia, diagnosi e trattamento. Minerva Ortopedica e Traumatologica 2010 Ottobre;61(5):441-8.
18. Mariani PP, Puddu G. Meniscal ossicle. A case report. Am J Sports Med.1981 Nov-Dec;9(6):392-3.
19. Weaver JB. Ossification of the internal semilunar cartilage. J Bone Joint Surg 1935; 17:195-8.
20. Bhatia S, LaPrade CM, Ellman MB, LaPrade RF. Meniscal root tears: significance, diagnosis, and treatment. Am J Sports Med. 2014; 42(12):3016-30.
21. Kim YJ, Kim JG, Chang SH, Shim JC, Kim SB, Lee MY. Posterior root tear of the medial meniscus in multiple knee ligament injuries. Knee. 2010; 17(5):324-8.
22. Jones AO, Houang MT, Low RS, Wood DG. Medial meniscus posterior root attachment injury and degeneration: MRI findings. Australas Radiol. 2006; 50(4):306-13.
23. Ozkoc G, Circi E, Gonc U, Irgit K, Pourbagher A, Tandogan RN. Radial tears in the root of the posterior horn of the medial meniscus. Knee Surg Sports Traumatol Arthrosc. 2008; 16(9):849-54.
24. Bin SI, Kim JM, Shin SJ. Radial tears of the posterior horn of the medial meniscus. Arthroscopy. 2004; 20(4):373-8.
25. Hwang BY, Kim SJ, Lee SW, Lee HE, Lee CK, Hunter DJ, et al. Risk factors for medial meniscus posterior root tear. Am J Sports Med. 2012; 40(7):1606-10.
26. Thompson WO, Thaete FL, Fu FH, Dye SF. Tibial meniscal dynamics using three-dime
27. Brody JM, Lin HM, Hulstyn MJ, Tung GA. Lateral meniscus root tear and meniscus extrusion with anterior cruciate ligament tear. Radiology. 2006; 239(3) : 805-10.
28. Kim YM, Rhee KJ, Lee JK, Hwang DS, Yang JY, Kim SJ. Arthroscopic pullout repair of a complete radial tear of the tibial attachment site of medial meniscus posterior horn. Arthroscopy 2006. 22(7) : 795 1-4.
29. Robertson DD, Armfield DR, Towers JD, Irrgang JJ, Maloney WJ, Harner CD. Meniscal root injury and spontaneous osteonecrosis of the knee: an observation. J Bone Joint Surg Br. 2009; 91(2):190- 5.
30. LaPrade RF, Arendt EA, Getgood A, Faucett SC. The menisci. Berlin, Heidelberg: Springer Berlin Heidelberg; 2017.
31. Lee JH, Lim YJ, Kim KB, Kim KH, Song JH. Arthroscopic pullout suture repair of posterior root tear of the medial meniscus: radiographic and clinical results with a 2-year follow-up. Arthroscopy. 2009; 25(9):951-8.

32. Lee DW, Ha JK, Kim JG. Medial meniscus posterior root tear: a comprehensive review. Knee Surg Relat Res. 2014; 26(3):125-34.
33. Kim JH, Chung JH, Lee DH, Lee YS, Kim JR, Ryu KJ. Arthroscopic suture anchor repair versus pullout suture repair in posterior root tear of the medial meniscus: A prospective comparison study. Arthroscopy. 2011; 27(12):1644-53.
34. Seil R, Dück K, Pape D. A clinical sign to detect root avulsions of the posterior horn of the medial meniscus. Knee Sports Surg Traumatol Arthrosc. 2011; 19(12):2072-5.
35. LaPrade CM, James EW, Cram TR, Feagin JA, Engebretsen L, LaPrade RF. Meniscal root tears: a classification system based on tear morphology. Am J Sports Med. 2015; 43 (2):363-9.
36. De Smet AA, Blankenbaker DG, Kijowski R, Graf BK, Shinki K. MR diagnosis of posterior root tears of the lateral meniscus using arthroscopy as the reference standard. AJR Am J Roentgenol. 2009; 192(2):480-6.
37. Harper KW, Helms CA, Lambert HS, Higgins LD. Radial meniscal tears: significance, incidence, and MR appearance. AJR Am J Roentgenol. 2005; 185(6):1429-34.
38. Choi SH, Bae S, Ji SK, Chang MJ. The MRI findings of meniscal root tear of the medial meniscus: emphasis on coronal, sagittal and axial images. Knee Surg Sports Traumatol Arthrosc. 2012; 20(10):2098-103.
39. Kim JH, Chung JH, Lee DH, Lee YS, Kim JR, Ryu KJ. Arthroscopic suture anchor repair versus pullout suture repair in posterior root tear of the medial meniscus: a prospective comparison study. Arthroscopy. 2011;27(12):1644-1653.
40. Johannsen AM, Civitarese DM, Padalecki JR, Goldsmith MT, Wijdicks CA, LaPrade RF. Qualitative and quantitative anatomic analysis of the posterior root attachments of the medial and lateral menisci. Am J Sports Med. 2012;40(10):2342-2347.
41. Koenig JH, Ranawat AS, Umans HR, Difelice GS. Meniscal root tears:diagnosis and treatment. Arthroscopy. 2009; 25(9):1025-1032.
42. Padalecki JR, Jansson KS, Smith SD, et al. Biomechanical consequences of a complete radial tear adjacent to the medial meniscus posterior root attachment site: in-situ pullout repair restores derangement of joint mechanics. Am J Sports Med. 2014;42(3):699-707.
43. Ahn JH, Wang JH, Yoo JC, Noh HK, Park JH. A pull out suture for transection of the posterior horn of the medial meniscus: using a posterior trans-septal portal. Knee Surg Sports Traumatol Arthrosc. 2007;15(12):1510-1513.
44. Petersen W, Zantop T. Avulsion injury to the posterior horn of the lateral meniscus. Technique for arthroscopic fixation Unfallchirug 2006; 109:984-987.
45. Kim YM, Rhee KJ, Lee JK, Yang JY. Arthroscopic pull-out repair of a complete radial tear of the tibial attachment site of the medial meniscus posterior horn. Arthroscopy 2006;22:785.e1-e4.
46. Ahn JH, Lee YS, Yoo JC, Chang MJ, Park SE, Pae YR. Results of arthroscopic all inside repair for lateral meniscus root tear in patients undergoing concomitant ACL reconstruction. Arthroscopy 2010;26:67-75.
47. Griffith CJ, La Prade RF, Fritts HM, Morgan PM. Posterior root avulsion fracture of the medial meniscus in an adolescent female patient with surgical treatment. Am J Sports Med 2008;36:789-792.
48. Jung KA, Kim SJ, Lee SC, Jeong JH, Song MB, Lee CK. Arthroscopic repair of the posterior horn of the medial meniscus with opening wedge high tibial osteotomy. Knee Surg 2009;22:255-258.
49. Lubowitz J.H. Editorial Commentary: Meniscal Root Avulsion Repair Outcomes Are at the Level of a Salvage Procedure. Arthroscopy: The Journal of Arthroscopic and Related Surgery, Vol 31, No 9 (September), 2015: pp 1817-1818.
50. Neogi DS, Kumar a, rijal l, Yadav cS, Jaiman a, Nag Hl. role of nonoperative treatment in managing degen- erative tears of the medial meniscus posterior root. J Or- thop traumatol 2013;14:193-9.
51. Lim Hc, Bae JH,Wang JH,Seokc W,Kim MK. Non-op- erative treatment of degenerative posterior root tear of the medial meniscus. Knee Surg Sports traumatol arthrosc 2010;18:535-9.
52. Herrlin S, Hallander M, Wange p, Weidenhielm l, Wer- ner S. arthroscopic or conservative treatment of degen- erative medial meniscal tears: a prospective randomised trial. Knee Surg Sports traumatol arthrosc 2007;15:393- 401.
53. Mangione KK, Mccully K, gloviak a, lefebvre i, Hofmann M, craik r. the effects of high-intensity and low-intensity cycle ergometry in older adults with knee osteoarthritis. J gerontol a Biol Sci Med Sci 1999;54:M184-90.
54. Moon HK, Koh Yg, Kim Yc, park YS, Jo SB, Kwon SK. prognostic factors of arthroscopic pull-out repair for a posterior root tear of the medial meniscus. am J Sports Med 2012;40:1138-43.

I fascoli popliteomeniscali e le instabilità del menisco laterale

F. Familiari, R. Simonetta

INTRODUZIONE

L'anatomia del menisco laterale e più in generale dell'angolo posterolaterale del ginocchio rappresentano un argomento di particolare interesse in chirurgia ortopedica. Il menisco laterale è caratterizzato da alcune caratteristiche anatomiche peculiari: ha una maggiore mobilità intrinseca rispetto al menisco mediale, è dotato di una capsula posteriore sottile e le sue inserzioni capsulari risultano essere interrotte dallo iato popliteo [1-3]. Alcuni autori sostengono che un menisco laterale ipermobile sia conseguente ad una deficienza congenita delle inserzioni menisco-capsulari posteriori e dovrebbe pertanto essere classificato come "variante di Wrisberg" (menisco discoide) [4]. Il menisco laterale discoide è caratterizzato da una struttura spessa, con forma ovalare o a disco [5]. Esso è stato inizialmente descritto da Young [6] ed è riportato con una prevalenza di 0.4%-20% [7-8]. Il menisco laterale discoide è gravato da un tasso di lesione del 55% superiore rispetto ad un menisco laterale normale [9-10]. È stata dimostrato che l'ipermobilità del menisco discoide determina sintomi meccanici quali blocco e scatto [3]. Klingele *et al.* [11] hanno riportato un'incidenza del 28% di instabilità meniscale durante la valutazione artroscopica di giovani pazienti con menisco discoide. Questa teoria è ulteriormente supportata in letteratura da diversi studi che riportano ipermobilità del menisco laterale in assenza di un evento traumatico specifico [12-15]. Altri autori hanno invece ipotizzato che l'ipermobilità sia da considerarsi una condizione caratteristicamente post-traumatica, conseguente alla lesione delle inserzioni meniscotibiali posteriori [3].

Le strutture meniscocapsulari posterolaterali sono rappresentate dai fascicoli popliteomeniscali (anteroinferiore, posterosuperiore e posteroinferiore). Questi svolgono un'importante funzione in termini di stabilità rotazionale del ginocchio [16-20] e lesioni di queste strutture spesso si verificano in associazione a lesioni del legamento crociato anteriore (LCA) e/o dell'angolo posterolaterale del ginocchio nel 25% dei casi. Lesioni all'inserzione del corno posteriore del menisco laterale (CPML) possono esitare in ipermobilità o sublussazione meniscale [21]. Tuttavia, le lesioni dei fascicoli popliteomeniscali sono spesso misconosciute a causa del normale aspetto in risonanza magnetica (RMN) o per la mancata identificazione alla valutazione artroscopica [1,17,21-24]. Pertanto, la conoscenza dell'anatomia dell'angolo posterolaterale del ginocchio e di queste peculiari lesioni sono elementi fondamentali nel trattamento dei pazienti con lesione, ipermobilità o sublusazzione del menisco laterale [25].

ANATOMIA MENISCALE POSTERO-LATERALE

Le inserzioni legamentose meniscocapsulare e meniscotibiale al CPML

La lunghezza media della superficie superiore del CPLM, definita come la distanza tra il margine del-

la radice posteriore del menisco laterale ed il punto più mediale del fascicolo popliteo-meniscale posterosuperiore, è di 23.1 ± 4.6 mm. La capsula posterolaterale si inserisce al margine superiore del CPML, all'11% prossimale dell'altezza totale del CPLM e 7.6 ± 2.5 mm superiormente al margine cartilagineo tibiale. La lunghezza media tra l'inserzione capsulare posterolaterale e la superficie superiore del CPLM è 16.7 ± 2.7 mm. La distanza media tra l'inserzione menisco tibiale e la superficie inferiore del menisco laterale è 12.8 ± 3.9 mm.

Iato popliteo

La lunghezza totale media della superficie superiore dello iato popliteo è 12.1 ± 2.5 mm. I margini posteriore ed anteriore delle inserzioni dello iato al menisco laterale corrispondono al 36.0% ed al 48.6% della lunghezza totale del menisco laterale in relazione all'inserzione della radice posteriore. Non vi sono inserzioni legamentose al margine inferiore del menisco laterale, tra l'estensione laterale del legamento meniscotibiale e la porzione più anteriore del fascicolo popliteomeniscale anterosuperiore. Quest'area priva di inserzioni legamentose è da considerarsi lo iato popliteo inferiore, che origina 22.8 ± 4.2 mm dal centro dell'inserzione della radice meniscale posterolaterale.

I fascicoli popliteomeniscali

I fascicoli popliteomeniscali sono strutture fibrose che costituiscono un complesso legamentoso intorno allo iato popliteo, con funzione di stabilizzazione del menisco laterale [26].

Sussmann *et al.* [27] hanno suggerito che, embriologicamente, i fascicoli popliteomeniscali contribuiscono all'apporto vascolare del menisco laterale. Essi svolgono inoltre un'importante funzione nel controllare la mobilità del menisco laterale, sia in flessione che in estensione del ginocchio [18,20,28]. Kimura *et al.* [29] hanno suggerito che una lesione dei fascicoli popliteomeniscali determina la perdita degli stress circonferenziali con conseguente dislocazione mediale del menisco laterale. In riferimento ai fascicoli popliteomensicali, alcuni studi hanno riportato la presenza di due legamenti [17,30], mentre altri ne hanno riportati tre [21,31-32]. Aman e colleghi [25] hanno individuato tre strutture robuste, provenienti dal tendine popliteo, con inserzione sul menisco laterale [25]: i fascicoli popliteomeniscale anterosuperiore, posterosuperiore e posteroinferiore. I fascicoli anterosuperiore e posteroinferiore risultavano essere presenti in tutti i preparati anatomici, mentre il fascicolo popliteomeniscale posterosuperiore è stato individuato in 13 preparati anatomici su 14 (92.8%). Nel 2008, Peduto *et al.* [32] hanno sottoposto a RMN con mezzo di contrasto 10 ginocchia da cadavere. Gli autori hanno identificato i fascicoli popliteomeniscali anteroinferiore e posterosuperiore in tutte le ginocchia esaminate ed il fascicolo popliteomeniscale posteroinferiore in 4 di esse. La distanza media delle inserzioni dei fascicoli popliteomeniscali anterosuperiore, posterosuperiore e posteroinferiore al menisco laterale è di 8.0 ± 1.9 mm, 6.5 ± 1.5 mm e 8.5 ± 1.8 mm rispettivamente. Le inserzioni dei fascicoli popliteomeniscali anterosuperiore, posterosuperiore e posteroinferiore al menisco laterale si tro-

vano rispettivamente 4.2 ± 2.3 mm, 6.19 ± 1.9 mm e 2.6 ± 2.3 mm superiormente al margine articolare tibiale.

Il fascicolo popliteomeniscale anteroinferiore origina dal margine esterno del muro meniscale. Si dirige inferiormente e posteriormente per poi inserirsi sul margine esterno della tibia prossimale, al di dietro dell'articolazione tibio-peroneale [32]. Esso costituisce il muro laterale ed il pavimento dello iato popliteo [20], con ulteriore funzione di rinforzo del legamento popliteo-fibulare mediante alcune sue fibre inferiori [32].

Il fascicolo popliteomeniscale posterosuperiore è più sottile rispetto all'anteroinferiore e si colloca superiormente al tendine popliteo, costituendo così il tetto dello iato popliteo [33]. Esso origina dal margine posteriore del CPLM per poi unirsi posteriormente ed inferiormente alla giunzione miotendinea del muscolo popliteo [26]. Poiché la sua origine è costituita da alcune fibre capsulari, esso consente la connessione del muscolo popliteo alla capsula articolare [20].

Il fascicolo popliteomeniscale posteroinferiore si colloca al margine posteromediale del pavimento dello iato popliteo [32]. Origina dalla giunzione miotendinea e si inserisce al margine inferiore del CPLM, superiormente ad esso. Uno studio di Stäubli e Birrer [20] ha inteso valutare la possibilità di visualizzare artroscopicamente i fascicoli popliteomeniscali nello iato popliteo con ottica a 30°. Gli autori hanno dimostrato che mediante stress in varo si ottiene un'apertura dello iato sufficiente a visualizzare il fascicolo popliteomeniscale anteroinferiore a livello della porzione prossimale dello iato stesso.

Le inserzioni dei legamenti meniscofemorali al menisco laterale

Il legamento meniscofemorale si distingue in anteriore (legamento di Humphrey) e posteriore (legamento di Wrisberg). La distanza tra il legamento meniscofemorale anteriore e quello posteriore rispetto al menisco laterale ed il centro della radice posteriore del menisco laterale è rispettivamente 5.5 ± 2.9 mm e 11.5 ± 4.4 mm.

CLINICA

È stato ipotizzato che l'instabilità meniscale, con sublussazione del menisco, possa condurre ad un impatto cronico del corpo del menisco con il condilo femorale laterale ed all'incarceramento del CPLM durante i movimenti di flesso-estensione e rotazione del ginocchio durante la deambulazione o la corsa [34].

La valutazione clinica della patologia dei fascicoli popliteomeniscali rappresenta una materia complessa. Una lesione dei fascicoli popliteomeniscali determina dolore laterale di ginocchio ed instabilità del menisco laterale [21]. Ciò esita in una condizione di blocco articolare doloroso al ginocchio a causa dei cambiamenti biomeccanici in termini di stabilità del compartimento esterno, definita come sublussazione ricorrente del menisco laterale [24]. Un test clinico semplice è stato proposto da LaPrade e colleghi [21] al fine di valutare il compartimento esterno del ginocchio ed il dolore correlato alla patologia dei fascicoli popliteomeniscali. Il *figure-4 test* consiste nel porre il ginocchio affetto in flessione, extrarotazione e varismo (Fig. 1). Il test è da considerarsi positivo in caso di dolore a livello dell'interlinea articolare

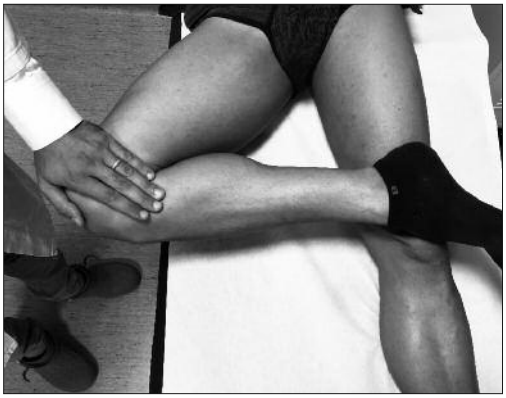

FIG. 1 - *Figure-4 test.*

esterna [21]. Le lesioni dei fascicoli popliteomeniscali interessano spesso giovani atleti [35] coinvolti in sport che comportano movimenti rotazionali ripetuti a carico del ginocchio, ad es. calcio, taekwondo, wrestling e danza. Il meccanismo lesivo può consistere in un singolo evento traumatico o può essere caratterizzato da un'insorgenza progressiva a seguito di microtraumi ripetuti [21,36]. I pazienti lamentano spesso un vago dolore laterale al ginocchio durante lo svolgimento dell'attività fisica. Alcuni autori hanno ipotizzato che un trauma a carico dei fascicoli popliteomeniscali può determinare instabilità del menisco laterale da "variante di Wrisberg", la cosiddetta "variante di Wrisberg post-traumatica" [19].

DIAGNOSTICA PER IMMAGINI

Numerosi studi hanno stimato la possibilità di valutare i fascicoli popliteomeniscali e la loro integrità mediante RMN. Johnson e De Smeet [37] hanno riportato un tasso di visualizzazione di almeno uno dei fascicoli popliteomeniscali del 97% mediante RMN. Sakai *et al.* [17] hanno riportato tassi di visualizzazione differenti per il fascicolo popliteomeniscale anteroinferiore (94.1%) e per il posterosuperiore (88.2%). Suganuma *et al.* [24] hanno invece riportato un tasso di visualizzazione del 100% in pazienti affetti da sublussazione ricorrente del menisco laterale. De Smet *et al.* [38] hanno evidenziato anomalie a carico del fascicolo popliteomeniscale posterosuperiore nel 30% dei pazienti con lesione del menisco laterale, con fascicolo popliteomeniscale posterosuperiore integro nel 100% dei pazienti in cui il menisco laterale fosse indenne. Inoltre, Blankenbaker *et al.* [30] hanno dimostrato che la sensibilità della RMN nell'individuare una lesione del menisco laterale aumentava del 5% (da 89% a 94%) quando un'alterazione del segnale del fascicolo popliteomeniscale posterosuperiore veniva utilizzata come criterio per la diagnosi.

La cosiddetta "variante di Wrisberg" rappresenta la terza delle tre varianti di menisco laterale descritte da Watanabe e Takeda [39]. Essa è caratterizzata dall'assenza dei fascicoli popliteomeniscali e del legamento coronario meniscotibiale. I legamenti meniscofemorali, di Wrisberg o Humphrey, costituiscono pertanto le uniche strutture di stabilizzazione posteriore del menisco. Questa condizione predispone il CPML all'ipermobilità con conseguente sublussazione ricorrente del menisco laterale che conduce a sua volta alla sintomatologia di blocco o scatto lamentata dai pazienti [40]. È importante distinguere questa causa di scatto rispetto alle altre possibili cause, rappresentate dalla sublussazione del bicipite femorale [41], dal menisco laterale discoide [42], dallo scatto del tendine popliteo [43] o del semitendinoso [44].

TRATTAMENTO

Le opzioni di trattamento per la sublussazione ricorrente del menisco laterale sono rappresentate dalla meniscectomia [29], dalla riparazione del legamento coronario con associata riparazione menisco capsulare [29, 45] e dallo *shrinkage* termico della capsula posterolaterale [46-47]. Ciascuna di esse è però caratterizzata da specifici svantaggi correlati. È stato riportato che la meniscectomia induce degenerazione artrosica [48]. La sintomatologia caratterizzata da blocco articolare si ripresenta in 11%-33% dei pazienti sottoposti a riparazione del legamento coronario con associata riparazione menisco capsulare o *shrinkage* termico della capsula posterolaterale [29, 46, 49].

Per quanto concerne il trattamento delle lesioni dei fascicoli popliteomeniscali, le tecniche artroscopiche rappresentano il metodo di scelta per la maggior parte degli autori. Camarillo e Johnson [35] hanno trattato due giovani pazienti con una riparazione meniscale *inside-out*. Quattro mesi dopo l'intervento, dopo un programma di rinforzo muscolare, entrambe sono tornate ad allenarsi. Analogamente, un ritorno completo all'attività è stato consentito al paziente trattato da Shin *et al*. [49] dopo 4 mesi da un intervento di riparazione meniscale *all-inside*. Un atleta trattato da Park e colleghi [36] con tecnica *all-inside* è tornato a praticare attività sportive pesanti dopo 24 mesi. La riparazione artroscopica è stata inoltre eseguita in 3 pazienti [19], con risoluzione della sintomatologia entro 1 anno dalla procedura chirurgica. Simonetta e colleghi [50] hanno riportato i risultati di 6 pazienti (età media 16.6 anni; *range*, 15-19 anni) affetti da lesione isolata dei fascicoli popliteomeniscali e trattati con tecnica artroscopica *all-inside*. All'esame artroscopico quattro pazienti presentavano inoltre una lesione condrale al condilo femorale laterale. Cinque pazienti sono poi ritornati a svolgere la propria attività sportiva al livello pre-infortunio. Gli autori hanno concluso che la riparazione artroscopica dei fascicoli popliteomeniscali con tecnica *all-inside* rappresenta una procedura sicura ed efficace con *follow-up* a breve termine. La riparazione "a cielo aperto" è stata invece eseguita da LaPrade in 6 pazienti, valutati clinicamente mediante il *figure-4 test* [21]. La completa risoluzione della sintomatologia è stata ottenuta nei 6 pazienti ad un *follow-up* medio di 3.8 anni.

CONCLUSIONI

Il menisco laterale è caratterizzato da alcune caratteristiche anatomiche peculiari, tra cui una maggiore mobilità intrinseca rispetto al menisco mediale. Alcuni autori sostengono che un menisco laterale ipermobile sia conseguente ad una deficienza congenita delle inserzioni menisco-capsulari posteriori e dovrebbe pertanto essere classificato come "variante di Wrisberg" (menisco discoide). Altri autori hanno invece ipotizzato che l'ipermobilità sia da considerarsi una condizione caratteristicamente post-traumatica, conseguente alla lesione delle inserzioni meniscotibiali posteriori. Le strutture meniscocapsulari posterolaterali sono rappresentate dai fascicoli popliteomeniscali (anteroinferiore, posterosuperiore e posteroinferiore). Le lesioni dei fascicoli popliteomeniscali sono spesso misconosciute a causa del normale aspetto in RMN o per la mancata identificazione alla va-

lutazione artroscopica. Numerosi studi hanno stimato la possibilità di valutare i fascicoli popliteomeniscali e la loro integrità mediante RMN. Dal punto di vista clinico, il *figure-4 test* è considerato il test di elezione per valutare il compartimento esterno del ginocchio ed il dolore correlato alla patologia dei fascicoli popliteomeniscali. Le opzioni di trattamento per la sublussazione ricorrente del menisco laterale sono rappresentate dalla meniscectomia, dalla riparazione del legamento coronario con associata riparazione menisco capsulare e dallo *shrinkage* termico della capsula posterolaterale. Per quanto concerne il trattamento delle lesioni dei fascicoli popliteomeniscali, le tecniche artroscopiche rappresentano il metodo di scelta per la maggior parte degli autori (Fig. 2).

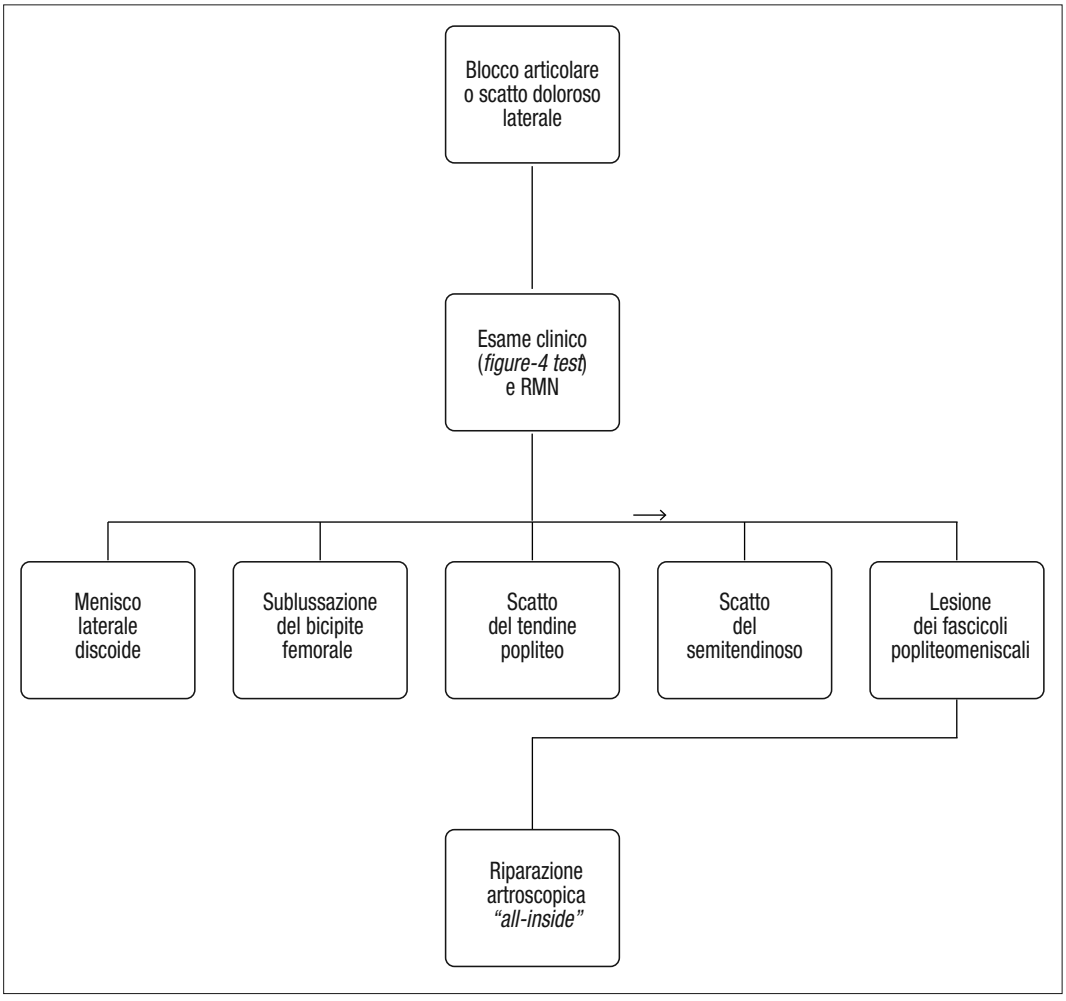

FIG. 2 - *Algoritmo di trattamento per le lesioni dei fascicoli popliteomeniscali.*

BIBLIOGRAFIA

1. Ahn JH, Lee SH, Kim KI, Nam J. Arthroscopic meniscus repair for recurrent subluxation of the lateral meniscus. Knee Surg Sports Traumatol Arthrosc. 2018;26(3):787-792.
2. Servien E, Acquitter Y, Hulet C, Seil R; French Arthroscopy Society. Lateral meniscus lesions on stable knee: a prospective multicenter study. Orthop Traumatol Surg Res. 2009;95(8)(suppl 1):S60-S64.
3. Van Steyn MO, Mariscalco MW, Pedroza AD, Smerek J, Kaeding CC, Flanigan DC. The hypermobile lateral meniscus: a retrospective review of presentation, imaging, treatment, and results. Knee Surg Sports Traumatol Arthrosc. 2016;24(5):1555-1559.
4. Kelly BT, Green DW. Discoid lateral meniscus in children. Curr Opin Pediatr. 2002;14:54–61.
5. Kim SJ, Kim DW, Min BH. Discoid lateral meniscus associated with anomalous insertion of the medial meniscus. Clin Orthop Relat Res. 1995;315:234–237.
6. Young R. The external semilunar cartilage as a complete disc. Mem Memo Anat. 1889;1:179.
7. Atay OA, Pekmezci M, Doral MN, Sargon MF, Ayvaz M, Johnson DL. Discoid meniscus: an ultrastructural study with transmission electron microscopy. Am J Sports Med 2007; 35(3):475–478.
8. Smillie, I. S. 1970. Injuries of the Knee Joint. 4th Ed. Edinburgh Churchill Livingstone.
9. Ahn JH, Lee SH, Yoo JC, Lee YS, Ha HC. Arthroscopic partial meniscectomy with repair of the peripheral tear for symptomatic discoid lateral meniscus in children: results of minimum 2 years of follow-up. Arthrosc J Arthrosc Relat Surg. 2008; 24(8):888–898.
10. Kim SJ, Chun YM, Jeong JH, Ryu SW, Oh KS, Lubis AM. Effects of arthroscopic meniscectomy on the long-term prognosis for the discoid lateral meniscus. Knee Surg Sports Traumatol Arthrosc. 2007; 15(11):1315–1320.
11. Klingele KE, Kocher MS, Hresko MT, Gerbino P, Micheli LJ. Discoid lateral meniscus: prevalence of peripheral rim instability. J Pediatr Orthop. 2004; 24:79–82.
12. Garofalo R, Kombot C, Borens O, Djahangiri A, Mouhsine E. Locking knee caused by subluxation of the posterior horn of the lateral meniscus. Knee Surg Sports Traumatol Arthrosc. 2005; 13:569–571.
13. Higuchi H, Kimura M, Kobayashi A, Hatayama K, Takagishi K. A novel treatment of hypermobile lateral meniscus with monopolar radiofrequency energy. Arthroscopy. 2004; 20(Suppl 2):1–5.
14. Moser MW, Dugas J, Hartzell J, Thornton DD. A hypermobile Wrisberg variant lateral discoid meniscus seen on MRI. Clin Orthop Relat Res. 2007; 456:264–267.
15. Ohtoshi K, Kimura M, Kobayashi Y, Higuchi H, Kikuchi S. Arthroscopic thermal shrinkage for hypermobile lateral meniscus. Am J Sports Med. 2004; 32:1297–1301.
16. Diamantopoulos A, Tokis A, Tzurbakis M, Patsopoulos I, Georgoulis A. The posterolateral corner of the knee: evaluation under microsurgical dissection. Arthroscopy. 2005;21(7):826-833.
17. Sakai H, Sasho T, Wada Y-I, et al. MRI of the popliteomeniscal fasciculi. AJR Am J Roentgenol. 2006;186(2):460-466.
18. Simonian PT, Sussmann PS, van Trommel M, Wickiewicz TL, Warren RF. Popliteomeniscal fasciculi and lateral meniscal stability. Am J Sports Med. 1997;25(6):849-853.
19. Simonian PT, Sussmann PS, Wickiewicz TL, et al. Popliteomeniscal fasciculi and the unstable lateral meniscus: clinical correlation and magnetic resonance diagnosis. Arthroscopy. 1997;13(5):590-596.
20. Stäubli HU, Birrer S. The popliteus tendon and its fascicles at the popliteal hiatus: gross anatomy and functional arthroscopic evaluation with and without anterior cruciate ligament deficiency. Arthroscopy. 1990;6(3):209-220.
21. LaPrade RF, Konowalchuk BK. Popliteomeniscal fascicle tears causing symptomatic lateral compartment knee pain: diagnosis by the figure-4 test and treatment by open repair. Am J Sports Med. 2005;33(8):1231-1236.
22. Breitenseher MJ, Trattnig S, Dobrocky I, et al. MR imaging of meniscal subluxation in the knee. Acta Radiol. 1997;38(5):876-879.
23. Makdissi M, Eriksson KO, Morris HG, Young DA. MRI-negative bucket-handle tears of the lateral meniscus in athletes: a case series. Knee Surg Sports Traumatol Arthrosc. 2006;14(10):1012-1016.
24. Suganuma J, Mochizuki R, Inoue Y, Yamabe E, Ueda Y, Kanauchi T. Magnetic resonance imaging and arthroscopic findings of the popliteomeniscal fascicles with and without recurrent subluxation of the lateral meniscus. Arthroscopy. 2012;28(4):507-516.
25. Aman ZS, DePhillipo NN, Storaci HW, Moatshe G, Chahla J, Engebretsen L, LaPrade RF. Quantitative and qualitative assessment of posterolateral meniscal anatomy: defining the popliteal hiatus, popliteomeniscal fascicles, and the lateral meniscotibial ligament. Am J Sports Med. 2019;47(8):1797-1803.

26. Papalia R, Simonetta R, Di Vico G, Torre G, Saccone L, Espregueira-Mendes J, Denaro V. Tears of popliteomeniscal fascicles, diagnostic and clinical implications. A review of the evidence. J Biol Regul Homeost Agents. 2016;30(4 Suppl 1):99-106.
27. Sussmann PS, Simonian PT, Wickiewicz TL, Warren RF. Development of the popliteomeniscal fasciculi in the fetal human knee joint. Arthroscopy. 1990; 17:14-18.
28. Thompson WO, Thaete FL, Fu FH, et al. Tibial meniscal dynamics using three-dimensional reconstruction of the magnetic resonance images. Am J Sports Med. 1991: 19:210-216.
29. Kimura M, Shirakura K, Hasegawa A, Kobayashi Y, Udagawa E. Anatomy and pathophysiology of the popliteal tendon area in the lateral meniscus: 2. Clinical investigation. Arthroscopy. 1992; 8:424-427.
30. Blankenbaker DG, De Smet AA, Smith JD. Usefulness of two indirect MR imaging signs to diagnose lateral meniscal tears. AJR Am J Roentgenol 2002; 178:579-582.
31. Terry GC, LaPrade RF. The posterolateral aspect of the knee. Anatomy and surgical approach. Am J Sports Med. 1996; 24:732-739.
32. Peduto AJ, Nguyen A, Trudell DJ, Resnick DL. Popliteomeniscal fascicles: anatomic considerations using MR arthrography in cadavers. AJR Am J Roentgenol. 2008; 190:442-448.
33. Munshi M, Pretterklieber ML, Kwak S, Antonio GE, Trudell DJ, Resnick D. MR imaging, MR arthrography, and specimen correlation of the posterolateral corner of the knee: an anatomic study. AJR Am J Roentgenol. 2003; 180:1095-1101.
34. Chen L, Linde-Rosen M, Hwang SC, Zhou J, Xie Q, Smolinski P, Fu FH. The effect of medial meniscal horn injury on knee stability. Knee Surg Sports Traumatol Arthrosc. 2015; 23:126-131.
35. Camarillo M, Johnson DL. Popliteomeniscal fascicle tears. Orthopedics. 2014; 37:187-190.
36. Park JH, Ro KH, Lee DH. Snapping knee caused by a popliteomeniscal fascicle tear of the lateral meniscus in a professional taekwondo athlete. Orthopedics. 2012; 7:1104-1107.
37. Johnson RL, De Smet AA. MR visualization of the popliteomeniscal fascicles. Skeletal Radiol. 1999; 28:561-566.
38. De Smet AA, Asinger DA, Johnson RL. Abnormal superior popliteomeniscal fascicle and posterior pericapsular edema: indirect MR imaging signs of a lateral meniscal tear. AJR Am J Roentgenol. 2001; 176:63-66.
39. Watanabe M, Takeda S. Arthroscopy of the knee joint. Disorders of the knee. Lippincott, Philadelphia 1974;45:60.
40. Zappia M, Reginelli A, Chianca V, Carfora M, Di Pietto F, Iannella G, Mariani PP, Di Salvatore M, Bartollino S, Maggialetti N, Cappabianca S, Brunese L.MRI of popliteo-meniscal fasciculi of the knee: a pictorial review. Acta Biomed. 2018;89(1-S):7-17.
41. Date H, Hayakawa K, Nakagawa K, Yamada H. Snapping knee due to the biceps femoris tendon treated with repositioning of the anomalous tibial insertion. Knee Surg Sports Traumatol Arthrosc. 2012; 20:1581-1583.
42. Lee D-H, Kim T-H, Kim J-M, Bin S-I. Results of subtotal/total or partial meniscectomy for discoid lateral meniscus in children. Arthroscopy. 2009; 25:496-503.
43. Bernhardson AS, LaPrade RF. Snapping biceps femoris tendon treated with an anatomic repair. Knee Surg Sports Traumatol Arthrosc. 2010; 18:1110-1112.
44. Guney H, Kaya D, Yilgor C, Cilli M, Aritan S, Yuksel I, Doral MN. Semitendinosus snapping: analysis of movement, electromyographic activities, muscle strength and endurance, motor control and joint position sense. Muscles Ligaments Tendons J. 2013;3(3):166-72.
45. Lyle NJ, Sampson MA, Barrett DS. MRI of intermittent meniscal dislocation in the knee. Br J Radiol. 2009; 82:374-379.
46. Ohtoshi K, Kimura M, Kobayashi Y, Higuchi H, Kikuchi S. Arthroscopic thermal shrinkage for hypermobile lateral meniscus. Am J Sports Med. 2004;32:1297-1301.
47. Higuchi H, Kimura M, Kobayashi A, Hatayama K, Takagishi K. A novel treatment of hypermobile lateral meniscus with monopolar radiofrequency energy. Arthroscopy. 2004;20:1-5 (suppl 2).
48. Salata MJ, Gibbs AE, Sekiya JK. A systematic review of clinical outcomes in patients undergoing meniscectomy. Am J Sports Med. 2010;38:1907-1916.
49. Shin RH, Zhao C, Zobitz ME, Amadio PC, An KN. Mechanical properties of intrasynovial and extrasynovial tendon fascicles. Clin Biomech (Bristol, Avon). 2008; 23:236-241.
50. Simonetta R, Di Vico G, Papalia R, Vasta S, Denaro V. Arthroscopic all-inside treatment of popliteomeniscal fascicles tears: surgical technique and results from the first 6 consecutive patients. J Biol Regul Homeost Agents. 2016;30(4 Suppl 1):91-97.

L'estruzione meniscale dalla diagnosi al trattamento

G. Zappalà, F. Ranchetti, E. Monaco

INTRODUZIONE

La principale funzione del menisco è quella di dissipare e di distribuire la pressione a livello dell'articolazione femoro-tibiale. In questa attività il menisco si comparta come un trasduttore di pressione: converte infatti le forze di compressione in forze tensili circonferenziali. Perché questo si verifichi, è indispensabile che sia strutturalmente e biologicamente integro.

Come tutti i connettivi, il menisco è soggetto nell'invecchiamento ad una fisiologia perdita delle sue proprietà meccaniche. Oltre agli inevitabili fenomeni degenerativi, il menisco può perdere la sua funzione in seguito a traumi che alterano la continuità strutturale. L'estrusione meniscale è un parametro importante in quanto rappresenta il fallimento meccanico del menisco e predispone allo sviluppo di osteoartrosi [1]. L'estrusione meniscale e la perdita di cartilagine ialina sono infatti la causa della riduzione dell'interlinea articolare che si riscontra nelle radiografie in carico.

Negli ultimi anni, ed in particolare grazie all'aumentato interesse per le lesioni delle radici meniscali, il fenomeno dell'estrusione meniscale è divenuto di maggior interesse per gli importanti effetti meccanici e biologici che può produrre [2,3]. Inoltre, è di particolare di interesse nella chirurgia di sostituzione meniscale, dove rappresenta un fattore prognostico nella valutazione dell'esito del trapianto meniscale.

Attualmente esistono diversi criteri radiologici per la classificazione dell'estrusione meniscale sia diretti (ecografia, RMN) che indiretti (Rx in carico). L'identificazione di un fattore cosi importante nella progressione dell'artrosi ha spinto la comunità ortopedica ha indirizzare la ricerca sulla diagnosi precoce, la corretta quantificazione e il trattamento dell'estrusione meniscale.

Storia dell'estrusione meniscale

I primi riscontri strumentali indiretti di estrusione meniscale in epoca precedente alla RMN furono i segni descritti da Fairbank [4], rilevabili alla radiografia standard del ginocchio nelle proiezioni antero-posteriore (AP) e laterale: una cresta ossea antero-posteriore che sporge verso il basso dal condilo femorale, l'appiattimento del condilo femorale e la riduzione dello spazio articolare. Nel suo studio del 1948 Fairbank riconosce la scarsa importanza degli ancoraggi meniscali periferici, lassi e incapaci di resistere ad un carico assiale generando una tensione circonferenziale, funzione specifica invece delle inserzioni ossee. Le inserzioni ossee sono in grado di resistere al movimento centrifugo del menisco, generando una forza di tensione periferica che contribuisce, insieme alla deformazione della cartilagine, alla dissipazione del carico [4]. Il menisco è quindi trattenuto tra il femore e la tibia dalle inserzioni ossee come un "seme di arancia spremuto tra le dita" [4].

Altri autori riportano nei loro studi condizioni di ipermobilità e sublussazione del corno anteriore

[5-7] o posteriore [8] del menisco senza però descrivere un quadro di estrusione meniscale completa.
La prima descrizione dell'estrusione meniscale è stata pubblicata da Pagnani [9] nel 1991, che descrive il primo caso di estrusione meniscale mediale valutato in RMN e confrontato con il corrispondente quadro artroscopico.
I primi indici radiologi moderni di misurazione dell'estrusione meniscale furono introdotti da Kenny [10] nel 1997, che utilizzava il *medial displacement index*, ossia il rapporto tra la porzione di menisco estruso e la larghezza del menisco, e da Breitenseher *et al* [11], che introdusse il valore assoluto di 3 mm di sporgenza del menisco mediale dal bordo meniscale.
Nel 1999 Adams *et al* [12] conducevano il primo studio sull'influenza dell'estrusione meniscale sulla riduzione dell'emirima articolare, giungendo alla conclusione che la riduzione dell'ampiezza dell'emirima articolare era prevalentemente dovuta all'estrusione meniscale piuttosto che alla perdita dello spessore cartilagineo.
Oggigiorno sappiamo che l'estrusione meniscale rappresenta un fattore importante nella genesi del dolore, che può determinare fenomeni di idrarti recidivanti e rappresenta uno dei fattori prognostici peggiore nella progressione dell'artrosi. Per questo motivo la comunità ortopedica dedica attenzione all'identificazione, alla corretta quantificazione e alla ricerca di possibili trattamenti dell'estrusione meniscale.

Biomeccanica dell'estrusione meniscale

I menischi non sono delle strutture fisse, ma hanno un grado di scivolamento rispetto ai piatti tibiali sia nel piano sagittale che nel piano coronale. L'azione di conversione delle forze assiali in forze circonferenziali prevede un certo grado di deformazione radiale centrifuga, ossia una fisiologica e reversibile tendenza all'estrusione meniscale.
Nel piano sagittale, il fenomeno dell'estrusione nei movimenti di flesso-estensione è più evidente in estensione a livello del corno anteriore del menisco mediale, presente nel 100% dei pazienti, con un valore medio di 3,44 mm e con un range molto ampio (min: 1.66; max: 6.04; DS: 1.04) [14], soprattutto considerando 3 mm di *cut-off* come valore per definire la presenza dell'estrusione meniscale a livello del corpo del menisco mediale [11]. Il corno posteriore del menisco laterale rappresenta la seconda struttura con tendenza all'estrusione meniscale, in questo caso in massima flesione, con un valore medio negativo - 0,56 mm, ma con un valore massimo che raggiunge i 6,89 mm. La struttura più mobile in valore medio è il corno anteriore del menisco mediale (9.31±3.2 mm) mentre quella con maggiore variabilità di comportamento è il corno anteriore del menisco laterale in flessione (min: -13.83; max: 3.34; DS 4.56).
Dallo studio di Kim risulta evidente come il comportamento del menisco in senso sagittale sia molto variabile, e, con una popolazione di soli 22 pazienti sani, non si possa stabilire una scala di valori normali [14].
Per quanto riguarda la valutazione in senso coronale, la letteratura risulta molto più ricca di studi clinici, anche se non ci sia ancora un criterio di valutazione condiviso sull'estrusione meniscale coronale [9,11,15,16].

Il valore di 3 mm per definire l'estrusione meniscale non sembra infatti completamento corretto [16,17].

Innanzitutto, è ben noto che il menisco mediale dimostra una tendenza alla sublussazione coronale maggiore rispetto al menisco laterale [14]. Inoltre, il valore assoluto di 3 mm di estrusione meniscale mediale sul piano coronale è considerato valido sia in posizione supina [18] che in posizione ortostatica [19], e questo non sembrerebbe plausibile da un punto di vista biomeccanico.

Lo studio del comportamento dell'estrusione meniscale in seguito a carichi ripetuti è stato studiato da Diermeier *et al* [20] con conclusioni molto diverse rispetto a quanto sopra riportato. Il campione includeva una piccola popolazione (N=18) di ultramaratoneti impegnati in una gara di 7 giorni consecutivi. Lo studio ecografico seriato dell'estrusione meniscale coronale mediale dal pregara alla fine del settimo giorno ha evidenziato un aumento dell'estrusione meniscale da 1.9 mm ± 0.3 mm a 2.7 mm ± 0.7 mm nella posizione supina e da 2.4 mm ± 0.4 an 3.1 mm ± 0.6 nella posizione ortostatica. Dopo 15 giorni di riposo, il valore dell'estrusione meniscale ritornava completamente a valori normali. Oltre a dimostrate un chiaro comportamento viscoelastico del menisco mediale, questi riscontri sollevano il problema dei *cut-off* utilizzati per identificare l'estrusione meniscale, oltre alla necessità di considerare non solo la valutazione in condizione supina ma anche quella ortostatica e dinamica [21].

Attualmente non è ancora evidente l'associazione tra un aumento di *Body Mass Index* (BMI) e l'estrusione meniscale [22,23].

Inoltre, non sono ancora chiari i rapporti tra l'estrusione meniscale e la riduzione dell'interlinea articolare [24], nonostante sia noto che quest'ultima non sia causata esclusivamente dalla perdita dello spessore cartilagineo [12]. Sebbene l'estrusione meniscale nel paziente artrosico sia associata a maggior dolore rispetto al paziente artrosico senza estrusione meniscale [24], l'effetto dell'estrusione meniscale sulla riduzione dell'interlinea articolare non è dimostrato nel lungo periodo [25]. Un'ipotesi non confermata sembrerebbe attribuire all'estrusione meniscale primaria (non associata a lesioni meniscali e lesioni cartilaginee) un effetto importante sull'evoluzione dell'artrosi [16].

VALUTAZIONE CLINICA

Le lesioni meniscali che portano all'estrusione meniscale sono le lesioni degenerative, le lesioni radiali profonde (oltre il 50% della larghezza meniscale), le lesioni complesse del corno posteriore del menisco mediale e le lesioni delle radici meniscali [13].

L'estrusione meniscale sembrerebbe quindi un fenomeno secondario alla distruzione delle fibre circonferenziali (*central main fiber* descritte da Petersen [26]) [13].

I classici segni meniscali indirizzano il sospetto clinico verso una lesione meniscale, ma non esistono segni specifici di estrusione meniscale clinicamente validati [27].

I diversi Autori che per primi hanno descritto il fenomeno dell'estrusione meniscale hanno descritto prevalentemente la clinica della lesione completa del corno anteriore del menisco laterale,

in quanto la tecnica artrotomica non permetteva di descrivere la morfologia delle lesioni del corno posteriore, meno accessibile con un approccio aperto [4-6]. Nel primo *case report* di un'estrusione meniscale, Pagnani [9] riscontra esclusivamente un'instabilità mediale di 2° grado, dovuta all'associazione di una lesione del collaterale mediale ma non considera l'effetto destabilizzante dell'estrusione meniscale come conseguenza dell'instabilità mediale.

Marzo [27] scrive nel 2009 una *review* sulle lesioni della radice posteriore mediale meniscale, e nella parte relativa alla clinica riporta un segno di McMurray in varo positivo per il dolore ma negativo per segni meccanici (*click*) in caso di estrusione. La prima descrizione specifica della clinica dell'estrusione meniscale per quanto concerne il menisco mediale è attribuibile a Seil, nella descrizione di in un caso di avulsione traumatica del corno posteriore del menisco mediale [28]. Il suo test consiste nell'applicare uno stress in varo con il ginocchio in estensione [28]. La positività del test si realizza con la possibilità di apprezzare l'estrusione meniscale nella porzione anteromediale dell'emirima articolare [28]. La conferma è rappresentata dalla scomparsa della tumefazione sopradescritta sospendendo lo stress in varo [27]. Il test è stato ripetuto con la conferma artroscopica dell'estrusione meniscale [28].

Attualmente l'elemento più suggestivo di una possibile estrusione meniscale rimane l'anamnesi [9,28], con la tipica storia clinica di una sensazione di scatto doloroso nella regione mediale o posteromediale profonda del ginocchio (*popping* nella letteratura anglosassone), associato ad un cedimento articolare, per lo più in seguito ad un movimento banale o una distorsione minima del ginocchio, a cui consegue quasi sempre un idrarto; il dolore tende a ridursi spontaneamente e permette al paziente una piena ripresa dell'attività in 2-3 settimane, ma è caratterizzato da una progressiva ma irreversibile recidiva associata alla ripresa di episodi di idrarto anche nelle comuni attività.

La conferma con lo studio in RM, di solito ritardata di 2-3 mesi, dimostra l'estrusione meniscale di solito in associazione alla lesione della radice meniscale. A causa di questo riscontro strumentale ritardato, è difficile sostenere se l'estrusione meniscale sia immediata o si verifichi nel corso delle settimane per la perdita dell'ancoraggio meniscale.

VALUTAZIONE RADIOLOGICA

La valutazione dei menischi è possibile indirettamente con le radiografie tradizionali, e direttamente con l'ecografia, la tomografia computerizzata e la risonanza magnetica [16]. La metodica di riferimento è la risonanza magnetica (RM), in quanto permette lo studio di tutte le porzioni del menisco oltre alla valutazione dello spessore cartilagineo e di tutte le lesioni associate [29]. Anche se l'ecografia ha molti limiti, permette una valutazione semplice dell'estrusione del corpo del menisco oltre all'esame ortostatico e dinamico [16]. L'utilizzo della RMN in carico potrebbe aumentare la sensibilità diagnostica nella diagnosi dell'estrusione meniscale, ma esistono pochi studi in merito oltre alla scarsa diffusione di questa metodologia nella comune pratica clinica [30].

L'estrusione meniscale è definita come la di-

stanza dal margine periferico del menisco mediale e il margine mediale del piatto tibiale a livello della porzione intermedia del corpo meniscale, definizione inizialmente introdotta da Yang nel 1993 [15]. La scelta del bordo tibiale rispetto al bordo femorale è dovuta dal fatto che i legamenti menisco-tibiali sono più resistenti dei legamenti menisco-femorali [11]. Il piano di riferimento coronale è quello passante per la sezione che include la porzione più ampia della spina tibiale mediale o, nei casi di difficile identificazione di quest'ultima, della sezione che include la porzione più ampia di piatto tibiale [16,30].

In caso di osteofitosi marginale, la misurazione va approssimata al margine del piatto tibiale fisiologico, escludendo dalla misura gli osteofiti che indurrebbero un errore in difetto dell'estrusione. Il valore di *cut-off* per definire una estrusione meniscale è di 3 mm [31].

Per standardizzare la misurazione e normalizzarla sulla base delle variabilità delle dimensioni del ginocchio è stata proposta la misurazione con il rapporto dell'estrusione diviso la larghezza massima del menisco. Il valore normale è considerato un'estrusione del 28% (range: 10% - 60 %) per il menisco mediale e del 15% (range: 10 - 40%) per il laterale [32]. Inoltre, gli Autori riportano una maggiore tendenza all'estrusione della variante con inserzione anteriore della radice anteriore del menisco mediale, come già riportato da Berlet *et al* [33].

La RM in carico è in grado di aumentare la sensibilità della diagnosi di estrusione meniscale, indipendentemente dal grado di artrosi, anche se questo risultato si ottiene esclusivamente sul comparto mediale [34]. Infatti, l'estrusione meniscale laterale non aumenta in modo statisticamente significativo con il carico, anche se dimostra un trend verso l'aumento [34]. L'estrusione meniscale mediale fisiologica nel soggetto sano è mediamente di 1,1 mm è può arrivare a 1,9 mm in carico [34].

Considerata la difficoltà di reperire delle macchine per RMN con la possibilità di eseguire l'esame in carico (sia in ortostatismo che in posizione supina), alcuni autori hanno studiato l'accuratezza dell'ecografia (US) nella patologia meniscale [35,36]. Sebbene sia una metodica operatore dipendente, la US risulta pratica, veloce, e con valori di sensibilità tra il 95% e il 96% e una specificità tra l'82% e il 70% nello studio dell'estrusione meniscale [35].

TRATTAMENTO

Al fine di prevenire o ritardare l'evoluzione artrosica conseguente all'estrusione meniscale, la ricerca si è rivolta verso possibili soluzioni terapeutiche per affrontare questa patologia.

Gli articoli che trattano il problema sono prevalentemente sul trattamento delle lesioni delle radici meniscali, per cui si rimanda al capitolo dedicato a queste ultime per tutti i dettagli di tecnica. Lo scopo di questo paragrafo è invece quello di trattare tutte le tecniche proposte per ridurre l'estrusione meniscale.

Nella *review* di Feucth *et al* [38], la guarigione di una riparazione di radice meniscale e la riduzione dell'estrusione risulta meno prevedibile del risultato clinico. Infatti, sebbene i risultati dei sette studi inclusi nella *review* per un totale di 172 pazienti dimostri un miglioramento degli score

funzionali, la progressione dell'artrosi è studiata solo nel 44% dei casi, con un rallentamento della sua progressione nell'80% dei casi, e la valutazione dell'estrusione è studiata solo nel 35% dei casi, con una riduzione dell'estrusione nel 56% dei casi. Infine, con un *follow-up* molto breve (da 12 a 36 mesi), la guarigione completa si verifica solo nel 48% dei casi, parziale nel 42% dei casi e non si ottiene nel 10% dei casi. Attualmente non esiste la possibilità di valutare l'efficacia meccanica di una riparazione parziale. Risulta quindi indispensabile illustrare al paziente che, sebbene il trattamento dell'estrusione meniscale porti a inequivocabili vantaggi biomeccanici, la guarigione completa avviene in poco meno della metà dei tentativi di riparazione.

I limiti della tecnica di fissazione della radice risiedono nel fatto che spesso la re-inserzione risulta lateralizzata rispetto al *footprint* della radice, sia per la difficoltà tecnica di raggiungere il sito di inserzione della radice per la presenza delle spine tibiali [34], che per la retrazione irreversibile della radice che impone di accettare il compromesso della lateralizzazione per non sovratensionare la sutura. Inoltre, esiste un limite meccanico della sutura, che il più delle volte fallisce a livello dell'interfaccia sutura-menisco mentre non fallisce mai a livello della fissazione tibiale [39].

È indispensabile ricordare che la lesione della radice avviene perlopiù in un tessuto con degenerazione meniscale, con ridotte capacità di resistenza meccanica e quindi di tenuta della sutura, e solo raramente è dovuta ad un trauma ad alta energia in grado strappare l'inserzione di un tessuto sano.

È questo il motivo per cui molti autori propongono di aggiungere un ulteriore ancoraggio osseo alla capsula per contrastare l'estrusione meniscale [37,40,41], che costituisce un vera meniscopessi, ossia una procedura in grado di riposizionare il menisco nella posizione anatomica agendo non sulle strutture che lavorano in trazione, ma agendo sulle strutture che esercitano una contenzione periferica, con un'azione biomeccanicamente paragonabile ad una compressione di sostegno. Considerando i diversi rapporti che i legamenti collaterali hanno nei rispettivi comparti, le tecniche proposte hanno delle differenze [16].

Nel comparto mediale, il legamento collaterale mediale è molto spesso e si fonde con il corpo meniscale, rappresentando un sostegno all'estrusione meniscale [37,40]. Nell'estrusione mediale l'ancoraggio capsulare è quindi postero-mediale, posteriormente al legamento collaterale mediale [37,40].

Nel comparto laterale, il legamento collaterale è extra-articolare e il tendine popliteo è intra-articolare. In questo caso l'ancoraggio capsulare è 1 cm anteriore allo *iatus popliteo* [41].

Infine, nello studio di Krych sull'estrusione meniscale isolata (20 casi corrispondente allo 0,62% di una popolazione di 3.244 RMN), viene identificata un'alterazione dei legamenti menisco-tibiali nel 100% dei casi e viene prospettata l'opportunità di un eventuale riparazione per ridurre l'estrusione [42].

CONCLUSIONI

L'estrusione meniscale rappresenta una condizione fisiologica e reversibile legata alle caratteristiche viscoelastiche del menisco.

Alti valori di estrusione meniscale rappresentano una perdita della funzione meniscale che si traducono in un'importante alterazione biomeccanica. I criteri per una corretta valutazione, sia in senso coronale che sagittale, non sono ancora completamente definiti. L'utilizzo di esami in carico sembrerebbe in grado di identificare con maggior precisione l'entità dell'estrusione meniscale. La diagnosi di estrusione meniscale ha un alto valore prognostico di una progressione verso una degenerazione artrosica del comparto in cui si verifica. Tutti i pazienti con estrusione meniscale vanno quindi informati del rischio di sviluppare di un'artrosi.

Il trattamento chirurgico porta ad un'inversione dell'evoluzione artrosica, ma ha successo solo in un limitato numero di pazienti.

Quindi, nel caso di trattamento chirurgico dell'estrusione meniscale, deve essere attentamente valutata l'indicazione chirurgica e, soprattutto, va informato il paziente della bassa percentuale di guarigione del menisco riparato.

BIBLIOGRAFIA

1. Hunter D. Degeneration of the meniscus and progression of osteoarthritis. Musculoskelet J Hosp Spec Surg 2002; 8:13-14.
2. Harkey MS, Davis JE, Lu B et al. Early pre-radiographic structural pathology precedes the onset of accelerated knee osteoarthritis. BMC Musculoskelet Disord. 2019 May 22;20(1):241
3. Lerer DB, Umans HR, Hu MX, Jones MH. The role of meniscal root pathology and radial meniscal tear in medial meniscal extrusion. Skeletal Radiol 2004; 33: 569-574.
4. Fairbank TJ. Knee joint changes after meniscectomy. J Bone Joint Surg [Br] 1948; 30:664-70.
5. Jones R. In discussion of: Bristow WR, Internal derangement of the knee. J Bone Joint Surg 1925; 7:439-43.
6. Boucher HH. Anterior marginal separation of the meniscus of the knee. J Bone Joint Surg [Br] 1964; 46:539-41.
7. Clancy WG, Keene JS, Golentz TH. Symptomatic dislocation of the anterior horn of the medial meniscus. Am J Sports Med 1984; 12:57-64.
8. Helfet AJ. Mechanism of derangement of the medial semilunar cartilage and their management. J Bone Joint Surg [Br] 1959;41: 319-36.
9. Pagnani MJ et al. Exrtusion of the Medial Meniscus. Arthroscopy, Vol. 7, No. 3, 1991.
10. Kenny C. Radial displacement of the medial meniscus and Fairbank's signs. Clin Orthop Relat Res. 1997 Jun;(339):163-73.
11. Breitenseher MJ, Trattnig S, Dobrocky et al. MR imaging of meniscal subluxation in the knee. Acta Radiol. 1997 Sep;38(5):876-9.
12. Adams JG, McAlindon T, Dimasi M et al. Contribution of meniscal extrusion and cartilage loss to joint space narrowing in osteoarthritis. Clin Radiol. 1999 Aug;54(8):502-6.
13. Costa CR, Morrison WB, Carrino JA. Medial meniscus extrusion on knee MRI: Is extent associated with severity of degeneration or type of tear? Am J Roentgenol 2004; 183:17-23.
14. Kim E, Kim YJ, Cha JG et al., Kinematic change of the meniscus and the tibiofemoral joint space in asymptomatic volunteers using a wide bore 3T closed MRI system, Skelet. Radiol. 2015; 10:1441–1451.
15. Yang A, Yang SS, Greif WL, Janick PA, Michael R (1993) Role of meniscal subluxation in degenerative arthritis of the knee. Demonstration with coronal MR imaging and the oreo cookie model. Radiol Suppl 189:380
16. Nayanatara Swamy, Vibhor Wadhwa, Gitanjali Bajaj, Avneesh Chhabra, Tarun Pandey. Medial meniscal extrusion: Detection, evaluation and clinical implications European Journal of Radiology 102 (2018) 115–124.
17. Kinematic change of the meniscus and the tibiofemoral joint space in asymptomatic volunteers using a wide bore 3T closed MRI system. Skeletal Radiol. 2015:10:1441-51.
18. C. Muhle, J.M. Ahn, C. Dieke, Diagnosis of ACL and meniscal injuries: MR imaging of knee flexion versus extension compared to arthroscopy, SpringerPlus 2 2013; 1:213.
19. L. Boxheimer, A.M. Lutz, K. Treiber, K. Goepfert, D.W. Crook, B. Marincek, et al., MR imaging of the knee: position related changes of the menisci in asymptomatic volunteers, In-

vest. Radiol. 2004; 5: 254–263.

20. Diermeier T, Beitzel K, Bachmann L, et al. Mountain ultramarathon results in temporary meniscus extrusion in healthy athletes. Knee Surg Sports Traumatol Arthrosc. 2019 Aug;27(8):2691-2697.
21. MD Crema, FW Roemer, DT Felson et al., Factors associated with meniscal extrusion in knees with or at risk for osteoarthritis: the Multicenter Osteoarthritis study, Radiology 264;2012: 494–503.
22. C. Ding, J. Martel-Pelletier, J.P. Pelletier et al., Knee meniscal extrusion in a largely non-osteoarthritic cohort: association with greater loss of cartilage volume, Arthritis Res. Ther. 2007;9:R21.
23. H. Ijaz Khan, L. Chou, D. Aitken et al. Correlation between changes in global knee structures assessed by magnetic resonance imaging and radiographic osteoarthritis changes over ten years in a midlife cohort, Arthritis Care Res. 2016;68/7:958–964.
24. C. Roubille, J.P. Raynauld, F. Abram, P. Paiement, M. Dorais, P. Delorme, et al., The presence of meniscal lesions is a strong predictor of neuropathic pain in symptomatic knee osteoarthritis: a cross-sectional pilot study, Arthritis Res. Ther. 2014; 6:507.
25. Bloecker K, Guermazi A, Wirth W et al. Tibial coverage, meniscus position, size and damage in knees discordant for joint space narrowing. Data from the Osteoarthritis Initiative. Osteoarthr Cartil 2013: 21:419–427.
26. Petersen W, Tillmann B. Collagenous fibril texture of the human knee joint menisci. Anat Embryol 1998;197:317–324.
27. JM Marzo. Medial Meniscus Posterior Horn AvulsionJ Am Acad Orthop Surg 2009;17: 276-283
28. R Seil, K Duck, D Pape. A clinical sign to detect root avulsions of the posterior horn of the medial meniscus Knee Surg Sports Traumatol Arthrosc (2011) 19:2072–2075.
29. F Bruno , A Barile, F Arrigoni , Weight-bearing MRI of the knee: a review of advantages and limits Acta Biomed 2018; Vol. 89, Supplement 1: 78-88
30. LD. Jones, SJ. Mellon, N Kruger et al. Medial meniscal extrusion: a validation study comparing different methods of assessment. Knee Surg Sports Traumatol Arthrosc (2018) 26:1152–1157.
31. Gale DR, Chaisson CE, Totterman SMS, Schwartz RK, Gale ME, Felson D (1999) Meniscal subluxation: association with osteoarthritis and joint space narrowing. Osteoarthritis Cartilage 7:526–532
32. Puig L, Monllau JC, Corrales M. Factors affecting meniscal extrusion: correlation with MRI, clinical, and arthroscopic findings Knee Surg Sports Traumatol Arthrosc (2006) 14: 394–398.
33. Berlet GC, Fowler PJ (1998) The anterior horn of the medial meniscus. An anatomic study of its insertion. Am J Sports Med 26:540–543.
34. R. Patel et al. Loaded versus unloaded magnetic resonance imaging (MRI) of the knee: Effect on meniscus extrusion in healthy volunteers and patients with osteoarthritis. European Journal of Radiology Open 3 (2016) 100–10
35. Nogueira-Barbosa MH, Gregio-Junior E, Lorenzato MM, Guermazi A, Roemer FW, Chagas-Neto FA, Crema MD (2015) Ultrasound assessment of medial meniscal extrusion: a validation study using MRI as reference standard. AJR Am J Roentgenol 204(3):584–588
36. Mureşan S, Mureşan M, Voidăzan S (2017). The accuracy of musculoskeletal ultrasound examination for the exploration of meniscus injuries in athletes. J Sports Med Phys Fit 57(5):589-594
37. Okazaki Y, Furumatsu T, Miyazawa S A novel suture technique to reduce the meniscus extrusion in the pullout repair for medial meniscus posterior root tears.European Journal of Orthopaedic Surgery & Traumatology. Epub 26 July 2019.
38. Feutch et al. Arthroscopic Transtibial Pullout Repair for Posterior Medial Meniscus Root Tears: A Systematic Review of Clinical, Radiographic, and Second-Look Arthroscopic Results. Arthroscopy, Vol 31, No 9 (September), 2015: pp 1808-1816.
39. Mitchell R, Pitts R, Kim Y-M, Matava MJ (2015) Medial meniscal root avulsion: a biomechanical comparison of 4 different repair constructs. Arthroscopy 32:111–119
40. Bancha Chernchujit1 Renaldi Prasetia1,2 European Journal of Orthopaedic Surgery & Traumatology (2018) 28:727-734
41. Koga Two-Year Outcomes After Arthroscopic Lateral Meniscus Centralization Arthroscopy: The Journal of Arthroscopic and Related Surgery, Vol 32, No 10 (October), 2016: pp 2000-2008
42. Krych AL, Bernard CD, Leland DP. Isolated meniscus extrusion associated with meniscotibial ligament abnormality. Knee Surgery, Sports Traumatology, Arthroscopy https://doi.org/10.1007/s00167-019-05612-1

Algoritmo di trattamento

R. Simonetta

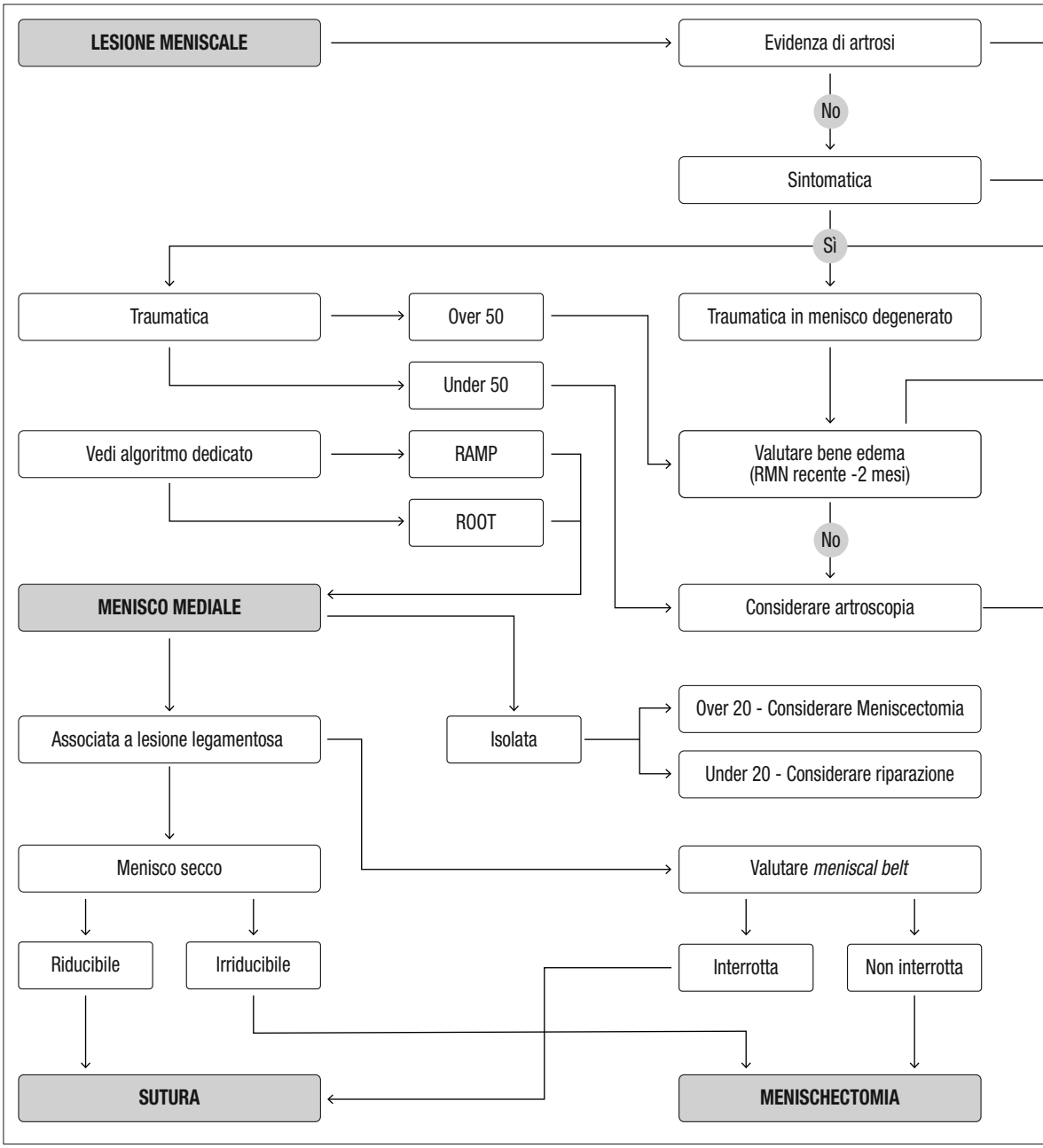

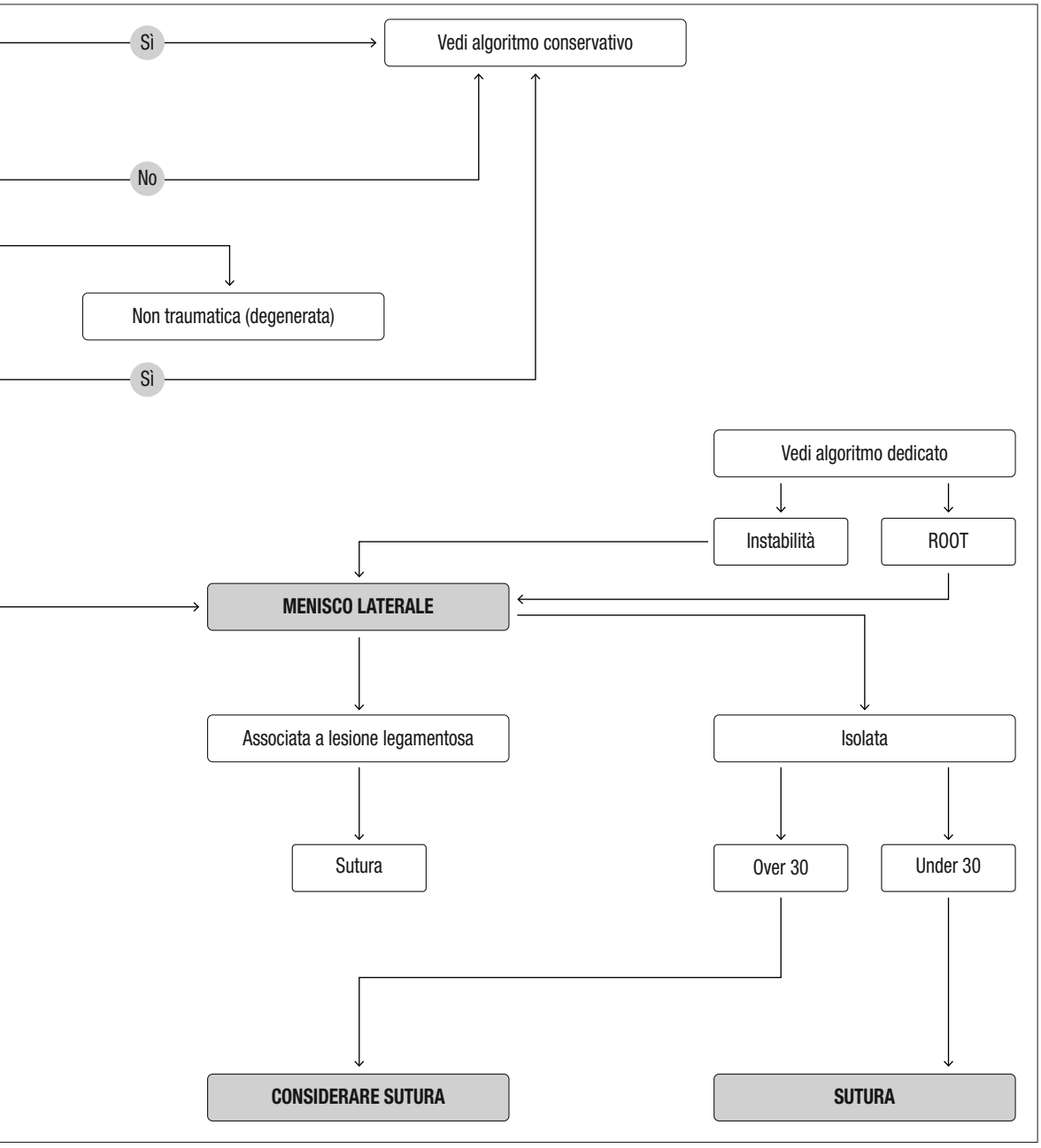
Sì
Vedi algoritmo conservativo
No
Non traumatica (degenerata)
Sì
Vedi algoritmo dedicato
Instabilità
ROOT
MENISCO LATERALE
Associata a lesione legamentosa
Isolata
Sutura
Over 30
Under 30
CONSIDERARE SUTURA
SUTURA

Società Italiana di Artroscopia

FACULTY CAVIGLIA

LEADER FACULTY
Roberto Buda

FACULTY
Francesco Allegra
Matteo Baldassarri
Angelo Bertelli
Manuel Bondi
Alberto Branca
Fabrizio Cortese
Marco Guelfi
Matteo Guelfi
Francesco Lijoi
Marcello Lughi
Alberto Marangon
Domenico Mercurio
Simone Natali
Andrea Pantalone
Cecilia Pasquali
Clara Terzaghi
Alberto Ventura
Antonio Zanini

LA GESTIONE DEI FALLIMENTI DELLA RIPARAZIONE CARTILAGINEA NELLA CAVIGLIA

Definizione di fallimento di intervento di riparazione cartilaginea di caviglia

A. Bertelli, D. Falcioni

Le lesioni osteocondrali dell'astragalo sono lesioni della cartilagine articolare e dell'osso subcondrale sottostante e comprendono diverse condizioni patologiche quali l'osteocondrite dissecante e i difetti e le fratture osteocondrali propriamente detti. Il trauma rappresenta il fattore eziologico prevalente e tali lesioni sono spesso associate a distorsioni e fratture di caviglia. Sono state anche proposte cause e condizioni predisponenti non traumatiche: fattori congeniti, endocrini e metabolici, lassità legamentose, malallineamenti articolari, necrosi avascolare anche associata a vasculopatie sistemiche, terapia steroidea [1]. Talvolta si riscontra un'associazione di cause traumatiche e non traumatiche.

Il quadro clinico è variabile e dipende da diversi fattori, tra cui l'eziologia e il fatto che si tratti di lesioni acute o croniche. In alcuni casi le lesioni sono del tutto asintomatiche e vengono riscontrate occasionalmente. Nella maggior parte dei casi il quadro clinico è piuttosto aspecifico e si caratterizza per dolore in particolare in inversione e flessione dorsale, gonfiore e sensazione di rigidità e limitazione del ROM articolare. Gli episodi di blocco meccanico, spesso associati alle lesioni della cartilagine in altre articolazioni, si verificano meno frequentemente a livello della caviglia. La sintomatologia è esacerbata dai sovraccarichi funzionali nelle attività in carico.

In caso di sospetto clinico è fondamentale il dato anamnestico per indagare la presenza di un evento traumatico o di eventuali condizioni predisponenti. La sintomatologia con cui si manifestano pone le lesioni osteocondrali dell'astragalo in diagnosi differenziale con fratture occulte, sinostosi del retropiede, lesioni della sindesmosi, instabilità laterale di caviglia, tendinopatia dei peronieri, impingement e artrosi della tibio-tarsica o della sottoastragalica [2].

In letteratura le scale di valutazione clinica maggiormente utilizzate sono la AOFAS per caviglia e retropiede e la VAS. La definizione di fallimento necessita di dati confrontabili e tali scale di valutazione permettono di confrontare i punteggi

pre-operatori e post-operatori.

Nel sospetto clinico di lesione osteocondrale dell'astragalo, la radiografia in proiezione anteroposteriore e laterale e del mortaio, preferibilmente sotto carico, rappresenta l'esame di prima linea. L'esame RX non è in grado di evidenziare lesioni di piccole dimensioni o esclusivamente cartilaginee pertanto, in caso di radiografie negative, si ricorre all'*imaging* di secondo livello ovvero TC e/o RM. Queste modalità di *imaging* presentano ciascuno vantaggi e svantaggi per la valutazione delle lesioni osteocondrali, per cui spesso vengono considerati esami complementari.

La risonanza magnetica ha una maggiore sensibilità ed è quindi lo studio di scelta in caso di RX negative. Verhagen e collaboratori [3] hanno riportato che la risonanza magnetica e la TC hanno rispettivamente una sensibilità di 0,96 e 0,81 nell'identificazione di lesioni osteocondrali. La risonanza magnetica fornisce una visualizzazione eccellente della superficie articolare e dei tessuti molli [4] tuttavia la sua sensibilità nel mostrare l'edema osseo e cartilagineo può sovrastimare le dimensioni della lesione osteocondrale propriamente detta e rendere difficile la valutazione delle dimensioni reali della lesione, soprattutto in fase precoce [2]. Al contrario, le scansioni TC consentono una migliore visualizzazione dello stato dell'osso subcondrale e delle dimensioni e localizzazione di eventuali cisti subcondrali [5]. La TC permette inoltre una buona visualizzazione di eventuali frammenti osteocondrali liberi e una buona definizione di forma, dimensioni, posizione e sede di origine, mentre le lesioni cartilaginee senza distacco o i frammenti esclusivamente cartilaginei non sono ben visualizzabili con tale metodica. Raccomandiamo un approccio specifico per il singolo paziente nella scelta dell'*imaging* di secondo livello poiché alcune lesioni possono richiedere sia la RM che la TC per una esatta definizione. Attualmente il *gold standard* per lo studio delle lesioni osteocondrali è rappresentato comunque dalla RM che permette di evidenziare le lesioni e l'edema dell'osso subcondrale in fase precoce ed eventuali lesioni associate. In particolare, l'uso del T2-*mapping* ha permesso di fornire una valutazione qualitativa della cartilagine articolare in termini di quantità di acqua presente e di distinguere la cartilagine ialina dalla fibrocartilagine o dal tessuto in fase di rimodellamento [6]. Tale metodica è utile pertanto per la valutazione e il confronto dello stato della cartilagine pre- e post-trattamento. In letteratura la scala di valutazione RM più utilizzata per le lesioni osteocondrali di caviglia è il MOCART *score*.

Non ci sono linee guida condivise sul *timing* con cui eseguire la valutazione RM per il *follow-up* post-intervento, ma nella maggior parte degli studi in letteratura la prima valutazione RM viene eseguita al terzo mese post operatorio, poi successivamente a 6 mesi e 1 anno poi in base all'evoluzione clinica.

Attualmente in letteratura non vi è unicità di pensiero riguardo alle indicazioni al trattamento conservativo delle lesioni osteocondrali dell'astragalo. Si è abbastanza concordi nel sostenere che i fattori che principalmente condizionano la scelta del trattamento siano, oltre alla sintomatologia, il grado della lesione (valutato in RM) e la sua cronicità secondo quanto espresso anche dalla clas-

sificazione di Giannini e collaboratori del 2005 [7].
Il trattamento conservativo consiste nell'immobilizzazione in gambaletto gessato o tutore tipo *walker* e astensione dal carico, eventualmente in associazione con farmaci antinfiammatori non steroidei. Il trattamento ha la durata di circa sei settimane, seguito da un recupero progressivo del carico e della mobilità articolare, eventualmente in associazione alla terapia fisica, principalmente magnetoterapia.
Il trattamento chirurgico è indicato in caso di lesioni che permangono sintomatiche o peggiorino, clinicamente o alla valutazione strumentale in RM, dopo 3-6 mesi di trattamento conservativo. Il tempo di 3-6 mesi può essere considerato pertanto il riferimento temporale la definizione del fallimento del trattamento conservativo. È fondamentale ovviamente come presupposto che l'indicazione iniziale al trattamento conservativo sia corretta.
In caso di lesioni trattate conservativamente senza successo o in caso di lesioni che abbiano indicazione al trattamento chirurgico in prima istanza, attualmente sono disponibili numerose tecniche chirurgiche suddivise in tecniche di riparazione, di rigenerazione e di sostituzione della cartilagine.
Sebbene secondo la letteratura le molte opzioni terapeutiche sopra descritte mostrino risultati promettenti nel ridurre la morbilità associata alle lesioni osteocondrali dell'astragalo, i dati a supporto di questi trattamenti, in particolare i più recenti, provengono in gran parte da studi con piccole casistiche e *follow-up* relativamente breve, più che da studi comparativi focalizzati sugli esiti o da studi randomizzati controllati.

Per le stesse motivazioni e anche per l'eterogeneità delle lesioni che vanno sotto la definizione di lesioni osteocondrali e le notevoli differenze tra i vari trattamenti oggi disponibili, risulta difficile poter dare una definizione univoca di fallimento.
La difficoltà nasce anche dal fatto che non sempre la sintomatologia e l'*imaging* sono concordi.
In generale è possibile definire il fallimento dal punto di vista clinico come la persistenza o il peggioramento del dolore e degli altri sintomi che interferiscono con le attività abituali del paziente.
Per poter dare una definizione oggettivabile e confrontabile è utile calcolare il punteggio AOFAS caviglia e retropiede e VAS nel pre-operatorio e successivamente utilizzare le stesse scale per la valutazione post-operatoria.
La difficoltà maggiore è quella di definire il tempo dopo il quale si può affermare che un trattamento è fallito e quindi potersi orientare verso un reintervento, anche per poter eventualmente eseguire il secondo trattamento nel momento più opportuno ed evitare i rischi di un trattamento troppo precoce o troppo tardivo.
Si può ragionevolmente affermare che il reintervento su una caviglia già trattata possa essere indicato entro 6 mesi dall'intervento iniziale quando non sia presente un miglioramento o in caso di peggioramento, se nella valutazione del caso si sono evidenziati fattori prognostici che rendono altamente improbabile che il paziente migliori con il solo trattamento conservativo. Nei casi in cui ci sia stato almeno un minimo o lento miglioramento o la valutazione del caso evidenzi la presenza di fattori favorevoli in termini di potenziale di guarigione, il trattamento conservativo dovrebbe

essere prolungato per almeno 1 anno prima di considerare la revisione chirurgica.

Per quanto riguarda il contributo dell'*imaging* nella definizione di fallimento, la RM con le sequenze T2 *mapping* rappresenta un valido strumento. Un recente studio di Pagliazzi e collaboratori [8] ha riportato i risultati clinici del *follow-up* a 7 anni di pazienti trattati con tecnica ACI confrontati con i risultati del *follow-up* a 5 anni con mappatura T2 in RM. La mappatura T2 in RM si è dimostrata uno strumento prezioso in grado di predire e correlare con i risultati clinici anche 7 anni dopo l'intervento chirurgico. La qualità del tessuto rigenerato e il grado di riempimento dei difetti osteocartilaginei hanno mostrato una correlazione statisticamente significativa con i risultati clinici al *follow-up* a 7 anni post-intervento.

Per quanto riguarda l'utilizzo dello *score* MOCART, in un recente studio Albano e collaboratori [9] hanno cercato di valutare l'applicabilità e la riproducibilità di tale punteggio per la valutazione morfologica delle lesioni osteocondrali dell'astragalo sottoposte a trattamento con tecnica AMIC. Gli Autori hanno affermato che la risonanza magnetica ha un ruolo importante nel *follow-up* del trattamento delle lesioni osteocondrali, ma il punteggio MOCART non sembra essere sufficientemente riproducibile sia alla valutazione inter-osservatore che intra-osservatore.

In conclusione, le lesioni osteocondrali dell'astragalo comprendono una varietà di condizioni patologiche che possono causare una significativa morbilità quando non adeguatamente trattate. Risulta come sempre fondamentale un corretto inquadramento anamnestico e clinico e una valutazione con esami di *imaging* appropriati al fine di scegliere il trattamento più idoneo per ogni singolo caso.

Sono oggi disponibili numerose tecniche chirurgiche classificabili in tecniche di riparazione, di rigenerazione e di sostituzione della cartilagine. La ricerca mostra risultati promettenti per molte di queste tecniche tuttavia i dati provengono in gran parte da studi con piccole casistiche e *follow-up* relativamente breve pertanto sono necessarie ulteriori ricerche per chiarire quali opzioni di trattamento siano più efficaci per tipo di paziente e di lesione, soprattutto a lungo termine. È difficile definire in modo univoco il fallimento soprattutto in termini di *timing*, data l'eterogeneità delle lesioni e delle tecniche oggi disponibili e per la difficoltà di correlare la sintomatologia e i dati clinici con i risultati e le informazioni ottenibili delle tecniche di *imaging*. Pertanto anche scale di valutazione clinica e di *imaging* riproducibili e confrontabili con una buona correlazione intra- ed inter-osservatore sono ancora di complessa eleborazione.

BIBLIOGRAFIA

1. Gottschalk O, Altenberger S, Baumbach S, Kriegelstein S, Dreyer F, Mehlhorn A, Hörterer H, Töpfer A, Röser A, Walther M. Functional Medium-Term Results After Autologous Matrix-Induced Chondrogenesis for Osteochondral Lesions of the Talus: A 5-Year Prospective Cohort Study. J FootAnkleSurg. 2017 Sep - Oct;56(5):930-936. doi: 10.1053/j.jfas.2017.05.002. Epub 2017 Jun 21.
2. Easle ME, Latt LD, Santangelo JR, Merian-Genast M, Nunley JA. Osteochondrallesions of the talus. J AmAcadOrthopSurg. 2010; 18(10): 616-630.
3. Verhagen RA, Maas M, Dijkgraaf MG, Tol JL, Krips R, van Dijk CN. Prospective study on diagnostic strategies in osteochondrallesions of the talus: is MRI superior to helical CT? J Bone Joint Surg Br. 2005; 87(1):41-46.
4. De Smet AA, Fisher DR, Burnstein MI, Graf BK, Lange RH. Value of MR imaging in stagingosteochondrallesions of the talus (osteochondritisdissecans): results in 14 patients. AJR Am J Roentgenol. 1990;154(3):555-558.
5. Zinman C, Wolfson N, Reis ND. Osteochondritisdissecans of the dome of the talus: computedtomography scanning in diagnosis and follow-up. J Bone Joint SurgAm. 1988; 70(7): 1017-1019.
6. Battaglia M, Raimondi E, Monti C, Guaraldi F, Sant'andrea A, Buda R, Cavallo M, Giannini S, Vannini F, Validity of T2-mapping in characterization of the regenerationtissue by bone marrowderivedcelltransplantation in osteochondrallesions of the ankle. Eur J Radiol 2010 Aug 27.
7. Giannini S, Buda R, Faldini C, et al. Surgical treatment of the osteochondrallesion of the talus (OLT) in youngactivepatients. J Bone Joint Surg 2005; 87 (Supp 2): 28-41
8. Pagliazzi G, Vannini F, Battaglia M, Ramponi L, Buda R. AutologousChondrocyteImplantation for TalarOsteochondralLesions: ComparisonBetween 5-Year Follow-Up MagneticResonance Imaging Findings and 7-Year Follow-Up ClinicalResults.FootAnkleSurg. 2018 Mar - Apr;57(2):221-225. doi: 10.1053/j.jfas.2017.05.013. Epub 2017 Nov 14.
9. Albano D, Martinelli N, Bianchi A, Giacalone A, Sconfienza L M. Evaluation of reproducibility of the MOCART score in patients with osteochondral lesions of the talus repaired using the autologous matrix-induced chondrogenesis technique.RadiolMed. 2017 Dec;122(12):909-917. doi: 10.1007/s11547-017-0794-y. Epub 2017 Aug 2.

In quali casi si può reintervenire su una caviglia già trattata con intervento di riparazione cartilaginea

R. Buda, A. Pantalone

Le evidenze scientifiche attuali a supporto delle linee guida diagnostiche e terapeutiche nell'ambito del trattamento chirurgico delle lesioni cartilaginee della caviglia sono deboli. Esse sono, infatti, basate su studi con casistiche esigue, popolazioni eterogenee, criteri di inclusione discutibili, metodologie non standardizzate, procedure chirurgiche estremamente variabili, che conducono a lavori scientifici con livelli di evidenza generalmente bassi.

Tale realtà è ancora più evidente nella chirurgia di revisione delle lesioni cartilaginee della caviglia. Infatti, se da un lato, con le dovute differenze in termini di indicazioni, sia il trattamento conservativo, sia il trattamento chirurgico sono spesso soluzioni efficaci nel ridurre il dolore e la limitazione funzionale provocate dalle patologie cartilaginee della tibiotarsica, la chirurgia di revisione e le procedure di salvataggio dell'articolazione in caso di fallimento, cattivo risultato o complicanza post-operatoria del trattamento iniziale rappresentano senza dubbio una sfida terapeutica particolarmente ardua [1].

Sottoporre un Paziente ad un intervento di revisione chirurgica per una lesione cartilaginea della caviglia può significare rieseguire il primo trattamento, come ad esempio microfratture o microperforazioni, come gesto isolato o in associazione con altri trattamenti, oppure eseguire o associare interventi più complessi e maggiormente invasivi, come tecniche di trapianto di tessuto osteocondrale autologo o eterologo, impianti di scaffold, o ancora eseguire trattamenti di ortobiologia [2].

Nei casi in cui la revisione chirurgica non produca un miglioramento clinico e funzionale del Paziente o nei casi sussistano delle controindicazioni alla sua esecuzione, le uniche opzioni terapeutiche alternative sono rappresentate dalle protesi di caviglia e dalle artrodesi [3].

Nonostante i differenti tipi di revisione chirurgica delle lesioni cartilaginee della caviglia siano stati ampiamente descritti in letteratura ed i relativi risultati pubblicati [2, 4-5], i criteri diagnostici per definire univocamente un fallimento ed i meccanismi fisiopatologici che ne sono alla base non sono ad oggi completamente chiariti. Inoltre, i fattori prognostici negativi legati alle caratteristiche del Paziente ed alla tipologia di lesione cartilaginea non sono ancora stati del tutto chiariti.

Per tali motivi, non è ad oggi possibile fornire delle linee guida chiare che definiscano in modo univoco un fallimento dopo trattamento chirurgico di una lesione cartilaginea della caviglia e che rappresentino una indicazione sicura all'esecuzione di una revisione chirurgica, con adeguato *timing*, dopo fallimento del primo intervento.

La necessità di colmare questo gap ha portato un panel di esperti internazionali nel campo della chirurgia delle lesioni cartilaginee della caviglia ad

incontrarsi e confrontarsi su questo [6] ed altri temi, che hanno reso possibile la pubblicazione di una serie di lavori scientifici estremamente significativi (*Proceedings of the International Consensus Meeting on Cartilage Repair of the Ankle*). Innanzitutto, i criteri diagnostici per definire come fallimento un qualsiasi trattamento chirurgico di lesione cartilaginea della caviglia, dopo almeno un anno dall'intervento, in assenza di ulteriori traumi articolari, sono i seguenti:

- persistenza di dolore o altri sintomi che interferiscono con le richieste funzionali del Paziente, riferibili alla lesione trattata;
- persistenza di lesioni alle indagini radiologiche eseguite su Paziente sintomatico;
- mancato miglioramento o peggioramento dei punteggi di valutazione soggettiva rispetto ai valori pre-operatori.

La revisione chirurgica di una lesione cartilaginea della caviglia precedentemente trattata può essere considerata quando il fallimento del primo intervento chirurgico è stato individuato quale causa dei sintomi riferiti dal Paziente. Inoltre, la revisione chirurgica può essere presa in considerazione qualora venga individuata una causa tangibile del fallimento ed le probabilità di successo del trattamento conservativo al fine di migliorare il risultato vengano giudicate ridotte.
I fattori da considerare nella scelta del trattamento per una revisione chirurgica di una lesione cartilaginea della caviglia sono:

- aspetto della lesione all'*imaging*;
- fattori meccanici (ad esempio, instabilità, malallineamenti);
- età del Paziente;
- presenza di patologia aggiuntiva della cartilagine;
- presenza di una lesione cistica dell'osso;
- progressione della lesione cartilaginea;
- dimensioni della lesione;
- tipo di trattamento chirurgico primario.

Qualsiasi tecnica utilizzata per il trattamento chirurgico iniziale di una lesione cartilaginea della caviglia può condizionare negativamente i risultati della revisione chirurgica.
Può essere controindicato eseguire una revisione chirurgica in un Paziente che soddisfa i criteri diagnostici di fallimento del trattamento iniziale nelle seguenti situazioni:

- infezione articolare in atto o recente;
- artropatia degenerativa diffusa;
- artrite infiammatoria non controllata;
- grave rigidità;
- sostanziale discordanza tra sintomatologia clinica ed aspetti radiologici;
- aspettative irrealistiche del Paziente riguardo ai risultati attesi della revisione chirurgica;
- mancata aderenza del Paziente alle indicazioni perioperatorie.

Dall'analisi dei fallimenti delle revisioni chirurgiche di una lesione cartilaginea della caviglia, si evincono le seguenti caratteristiche:

- Pazienti fumatori;
- patologia delle articolazioni viciniori;
- comorbilità mediche;
- importanza di individuare una spiegazione logicamente sostenibile per il fallimento;
- valutazione accurata dell'osso subcondrale;

- valutazione accurata di allineamento e stabilità articolare;
- età del Paziente.

È necessario prendere in considerazione un trattamento chirurgico di salvataggio (artrodesi, protesi di caviglia) in un paziente sintomatico con almeno una delle seguenti caratteristiche:
- fallimento del primo trattamento chirurgico di lesione cartilaginea della caviglia non realisticamente risolvibile con una revisione chirurgica;
- artrosi progressiva della caviglia.

I criteri da considerare per proporre un algoritmo decisionale che guidi il chirurgo nel processo diagnostico del fallimento della chirurgia delle lesioni cartilaginee della caviglia e nell'indicazione chirurgica ad un trattamento di revisione, sono:
- lesioni cartilaginee bipolari;
- condizioni dell'osso subcondrale;
- grado di artrosi;
- caratteristiche radiologiche (estensione, evoluzione ed edema);
- malallineamento ed instabilità articolare;
- età del Paziente;
- sintomi del Paziente;
- fallimento del/i trattamento/i precedente/i;
- dimensioni, posizione e tipo di lesione;
- indice di massa corporea (BMI).

In conclusione la scelta del tipo di trattamento da utilizzare sulle revisioni delle lesioni osteocartilaginee deve tener conto di numerosi criteri clinici. La scelta di procrastinare un trattamento *end-stage* della caviglia deve essere valutata con attenzione e concordata con il paziente. Va inoltre sottolineato come un trattamento di revisione debba tener conto delle problematiche di un trattamento futuro di artroprotesi o artrodesi e pertanto vanno evitate soluzioni chirurgiche che comportano alterazioni ossee e meccaniche in grado di rendere più complesse le soluzioni *end-stage*.

BIBLIOGRAFIA

1. Zengerink, M, Struijs, PAA, Tol, JL, van Dijk, CN. Treatment of osteochondrallesions of the talus: a systematic review. KneeSurg Sports TraumatolArthrosc. 2010;18(2):238-246.
2. Murawski, CD, Kennedy, JG. Operative treatment of osteochondrallesions of the talus. J Bone Joint SurgAm. 2013;95(11):1045-1054.
3. Daniels, TR, Younger, AS, Penner, M. Intermediate-termresults of totalanklereplacement and anklearthrodesis. J Bone Joint SurgAm. 2014;96(2):135-142.
4. Hintermann, B, Barg, A, Knupp, M, Valderrabano, V. Conversion of painfulanklearthrodesis to total ankle arthroplasty. J Bone Joint SurgAm. 2009;91(4):850-858.
5. Pelton, K, Hofer, JK, Thordarson, DB. Tibiotalocalcaneal arthrodesis using a dynamically locked retrograde intramedullary nail. FootAnkleInt. 2006;27(10):759-763. 3.
6. Mittwede, P. N., Murawski, C. D., Ackermann, J., Görtz, S., Hintermann, B., Kim, H. J., Younger, A. S. E. (2018). Revision and Salvage Management: Proceedings of the International Consensus Meeting on CartilageRepair of the Ankle. Foot&Ankle International, 39(1_suppl), 54S-60S.

Quando reintervenire su una caviglia già trattata

Matteo Guelfi, Marco Guelfi

È possibile eseguire una revisione di riparazione cartilaginea quando è confermato che il fallimento del trattamento della lesione osteocondrale è la causa dei sintomi e la terapia conservativa non è in grado di alleviare i sintomi. Il tasso di successi di una revisione di trattamento di lesioni osteocondrali varia tra il 17 e il 100%.

Tuttavia quando si considera di reintervenire su una caviglia già trattata per lesione OC alcune considerazioni devono essere fatte da parte del chirurgo sulla possibile causa del fallimento e sulla scelta terapeutica di revisione: età e caratteristiche del paziente, comorbidità, presenza di artrosi, allineamenti e instabilità articolari, stato dell'osso subcondrale. Questi fattori influenzano il processo di riparazione della lesione cartilaginea della caviglia e possono essere i responsabili del fallimento.

Per una riparazione della cartilagine (stimolazione dell'osso subcondrale – microfratture) l'osso subcondrale deve essere integro, qual ora non lo sia può essere la causa del fallimento e indicazione a revisione con ricostruzione (OATS). Molti fattori possono limitare la corretta guarigione dell'osso dopo riparazione di lesione OC: la somministrazione di farmaci antinfiammatori, immunosoppressori o steroidei può alterare il processo di guarigione e integrazione ossea; La nicotina può essere un altro fattore limitante per la vascolarizzazione ossea entro le prime settimane dopo la riparazione della cartilagine. L'allineamento degli arti deve essere valutato e corretto se necessario, così come massima attenzione deve essere posta alla stabilità articolare che può essere causa di fallimento.

Pertanto per decidere di reintervenire su una caviglia bisogna valutare attentamente questi fattori per identificare la possibile causa di fallimento e scegliere la strategia di revisione corretta. Attualmente in letteratura non ci sono indicazioni chiare su quando indicare una revisione di trattamento di lesione OC. Secondo l'esperienza degli autori e della Faculty SIA-caviglia le indicazioni a procedere a una revisione sono:

- entro 6 mesi dall'intervento iniziale, se è presente una causa certa di fallimento ed è improbabile che il paziente migliori con il solo trattamento conservativo.

- nei casi in cui vi sia un potenziale di guarigione o vi sia stato un minimo\lento miglioramento, il trattamento conservativo dovrebbe essere prolungato per almeno 1 anno prima di considerare la revisione chirurgica.

BIBLIOGRAFIA

- Dahmen J, Lambers KTA, Reilingh ML, van Bergen CJA, Stufkens SAS, Kerkhoffs G. No superior treatment for primary osteochondral defects of the talus. KneeSurg Sports TraumatolArthrosc. 2017
- Baums MH, Schultz W, Kostuj T, Klinger HM. Cartilage repair techniques of the talus: An update. World J Orthop. 2014;5(3):171-179
- Daftari TK, Whitesides TE, Jr., Heller JG, Goodrich AC, McCarey BE, Hutton WC. Nicotine on the revascularization of bone graft. An experimental study in rabbits. Spine (PhilaPa 1976). 1994;19(8):904-911
- Gomoll AH, Madry H, Knutsen G, et al. The subchondral bone in articular cartilage repair: current problems in the surgical management. KneeSurg Sports TraumatolArthrosc. 2010;18(4):434-447
- Vannini F, Buda R, Pagliazzi G, Ruffilli A, Cavallo M, Giannini S. OsteochondralAllografts in the Ankle Joint: State of the Art. Cartilage. 2013;4(3):204-213

Quali sono i fattori da considerare per la scelta di una procedura di revisione

F. Lijoi

Può essere definito "fallimento" un trattamento primario di una lesione osteocondrale della caviglia quando, a distanza di un anno dal trattamento chirurgico, il paziente continua ad accusare dolore persistente che ostacola le normali attività quotidiane, presenta nelle immagini radiologiche una lesione persistente che risulta sintomatica o mostra un peggioramento o comunque nessun miglioramento degli *outcome* soggettivi e obbiettivi [1].

Le possibili soluzioni chirurgiche in caso di fallimento (così come definito sopra) dell'intervento primario, possono essere interventi di revisione o procedure estreme di salvataggio: in queste ultime sono comprese fondamentalmente le osteotomie sovramalleolori o del retropiede, le artrodesi e le artroprotesi.

Le procedure di revisione possono essere molteplici; l'indicazione ad attuare o meno una di queste dipende dal tipo di paziente, dalla tecnica usata nell'intervento primario fallito, da parametri oggettivi clinici e radiografici.

PARAMETRI INERENTI IL PAZIENTE E LE CONDIZIONI GENERALI

- **età, peso, abitudini voluttuarie** (alcol, fumo, utilizzo di sostanze psicotrope ecc.). Il peso eccessivo, il fumo o l'utilizzo di sostanze o farmaci che influenzano lo stato di vigilanza e collaborazione da parte del paziente possono controindicare uno specifico ulteriore intervento [2,3,4] o far propendere per soluzioni chirurgiche specifiche (es. artrodesi);
- **farmaci utilizzati per altre patologie di ordine generale** (steroidi a dosi prolungate e massicce, antiblastici ecc.): devono essere tenuti in conto sia per l'aumento del rischio infettivo sia per il possibile degrado del trofismo osseo;
- ***compliance* del paziente**: in un reintervento o in una procedura di salvataggio la collaborazione offerta dal paziente in termini di esecuzione corretta delle indicazioni del chirurgo nel post-operatorio e di completa condivisione con il chirurgo stesso degli obiettivi da poter raggiungere è elemento essenziale nella indicazione al nuovo atto chirurgico.
- **aspettative e richieste funzionali inerenti le attività lavorative/sportive svolte**: l'indicazione al nuovo intervento potrà variare anche in funzione di questi parametri fino ad escludere l'intervento in caso di aspettative da parte del paziente non realistiche rispetto ai risultati attesi;
- **infezioni dell'articolazione in atto o recenti**;
- **forme reumatologiche infiammatorie non controllate dai farmaci**: entrambi questi due ultimi aspetti sono controindicazioni pressochè assolute ad effettuare ulteriori interventi [2,5];
- **sostanziale discrepanza tra soggettività riferita e obiettività clinico-radiologica**: in assen-

za di un motivo plausibile di fallimento dell'intervento primario l'indicazione ad un intervento di revisione va attentamente valutata e condivisa con il paziente.

PARAMETRI OBIETTIVI CLINICO-RADIOGRAFICI

- **progressione della lesione**: è un dato che definisce, in caso di concordanza tra la lesione e la sintomatologia, la necessità di valutare assieme al paziente l'eventualità di procedere a un intervento di revisione o, in casi estremi, di salvataggio [1];
- **fattori meccanici** (instabilità, malallineamenti): l'instabilità da lassità legamentosa è dimostrato essere un fattore di insorgenza e aggravamento di lesioni osteocondrali nella caviglia. Un miglioramento dei risultati negli interventi primari si è evidenziato associando il trattamento della lesione condrale con la stabilizzazione articolare [16]. Pur non essendoci lavori che confermino il dato in relazione a interventi di revisione, è plausibile che le stesse conclusioni siano valide anche in questo caso. Anche le alterazioni dell'asse di carico sono ormai da tempo note come causa di lesioni condrali e numerosi lavori evidenziano effetti positivi dei riallineamenti ossei nei casi di lesioni anche di tipo artrosico [2,3,5-7];
- **presenza di importante rigidità**: è un parametro che limita l'indicazione a un intervento di revisione [1];
- **presenza di ulteriore patologia condrale dell'articolazione o delle articolazioni vicine** (piede, ginocchio, anca): il malallineamentosovrasegmentario dell'arto inferiore (ginocchio varo, valgo acquisito artrosico, posttraumatico, congenito, deformità femorali), malformazioni del retropiede o dell'avampiede, artrosi con limitazione articolare delle articolazioni vicine distali e prossimali devono essere attentamente valutate prima di porre una indicazione a intervento di revisione;
- **dimensioni della lesione**: numerosi studi concordano nel limitare l'utilizzo di tecniche di *debridement* e microfratture negli interventi primari a lesioni che non superino i 1,5 cm^2 [8-10]. Non esistono a riguardo chiare indicazioni negli interventi di revisione ma tale limite sembra essere ancora di più la soglia oltre la quale non procedere con tale tecnica in interventi di revisione. Al di sopra di queste dimensioni l'indicazione può essere quella di procedere ad innesti osteocondrali (ev. mosaicoplastica per lesioni estese), autologhi o da cadavere. Viene segnalato, comunque, che un intervento di revisione con innesti osteocondrali da cadavere in caso di fallimento di un primo intervento dello stesso tipo sia gravato da percentuali maggiori di insuccesso rispetto all'intervento primario [11]. Negli ultimi anni interventi che utilizzano tecniche cosiddette biologiche mediante l'impiego di cellule mesenchimali autologhe stanno diffondendosi negli interventi primari [12-14]: non si hanno ancora dati su risultati a distanza negli interventi di revisione;
- **presenza di lesioni cistiche dell'osso subcondrale**: in presenza di lesioni cistiche può essere necessario utilizzare innesti ossei per riempire la lesione [1]. In casi di revisione, nella massima parte dei casi la lesione condrale so-

vrastante la cisti risulta di tipo aperto: in questo caso la letteratura dimostra che *drilling* retrogradi (con o senza successivo riempimento osseo della cisti) non sono indicati [15,16]. Il borraggio con osso va quindi eseguito per via anterograda, con tecnica artroscopica o aperta. In presenza di lesioni cistiche o che comunque raggiungano 1,5 cm di diametro e 1 cm di profondità l'utilizzo di auto o omoinnesti osteocondrali può trovare indicazione [17-20]. Alcuni lavori evidenziano come l'utilizzo di innesti osteocondrali da cadavere possa non essere indicat in caso di presenza di lesioni osteocondrali cistiche ampie per una più difficoltosa integrazione dell'osso ospite [21,22];

- **presenza di marcata ed estesa artropatia degenerativa con lesioni articolari bipolari**: la presenza di una degenerazione artrosica estesa dell'articolazione è una controindicazione ad effettuare interventi di revisione di lesioni osteocondrali [1]. In questo caso è necessario considerare l'utilizzo di tecniche chirurgiche di salvataggio.

I maggiori esperti mondiali sono comunque concordi nell'affermare che qualsiasi intervento precedente per una lesione cartilaginea della caviglia ha un impatto negativo sui risultati di un intervento di revisione [1].

CONCLUSIONI

La maggior parte degli studi presenti in letteratura si riferiscono a interventi primari per patologia cartilaginea della caviglia, risultano eterogenei e di basso grado nella piramide della EBM [23]: per tale motivo non è possibile al momento formulare un algoritmo decisionale in caso di intervento di revisione per un fallimento di una tecnica precedente. I parametri elencati (sia obiettivi/strumentali che inerenti il paziente) devono essere di aiuto nel decidere un eventuale intervento di revisione a seguito di un fallimento di un intervento primario per una lesione osteocondrale della caviglia ma non danno indicazioni assolute nella scelta del tipo di intervento da effettuare. La decisione di un nuovo intervento va sempre condivisa con il paziente spiegando chiaramente i possibili risultati da poter raggiungere ed evitando false e non realistiche prospettive.

BIBLIOGRAFIA

1. Shimozono et al, International Consensus Group on Cartilage Repair of the Ankle. Subchondral Pathology: Proceedings of the International Consensus Meeting on Cartilage Repair of the Ankle. Foot&AnkleInt, 2018, Vol. 39(1S) 48S–53S.
2. Baums MH, Schultz W, Kostuj T, Klinger H. Cartilage repair techniques of the talus: an update. World J Orthop. 2014;5(3):171-179.
3. Giannini S, Buda R, Vannini F, Di Caprio F, Grigolo B. Arthroscopic autologous chondrocyte implantation in osteochondral lesions of the talus: surgical technique and results. Am J Sports Med. 2008;36(5):873-880.
4. Lin JS, Andersen LB, Juliano PJ. Effectiveness of composite bone graft substitute plugs in the treatment of chondral and osteochondral lesions of the talus. J Foot Ankle Surg. 2010;49(3):224-231.
5. Vannini F, Buda R, Pagliazzi G, et al. Osteochondral allografts in the ankle joint: state of the art. Cartilage. 2013;4(3):204-213.
6. M. Knupp,, S A.S. Stufkens, G. I. Pagenstert, B Hintermann,

V Valderrabano. Supramalleolar Osteotomy for Tibiotalar Varus Malalignment. Tech Foot Ankle Surg, March 2009, Volume 8, Number 1, 17-23.

7. G Pagenstert, M Knupp, V Valderrabano, B HintermannRealignment Surgery for Valgus Ankle Osteoarthritis. OperOrthopTraumatol2009;21:77–87.
8. Cuttica DJ, Smith WB, Hyer CF, Philbin TM, Berlet GC. Osteochondral lesions of the talus: predictors of clinical outcome. Foot Ankle Int. 2011;32(11):1045-1051.
10. M Zengerink, P A. A. Struijs, JL. Tol, CN van Dijk. Treatment of osteochondral lesions of the talus: a systematic review. Knee Surg Sports TraumatolArthrosc(2010) 18:238–246.
11. Giannini S, Buda R, Faldini C, Vannini F, Bevoni R, Grandi G, Grigolo B, Berti L. Surgical treatment of osteochondral lesions of the talus in young active patients.J Bone Joint Surg (Am.) 2005, 87 Suppl 2:28-41).
12. Gaul F, Tírico LEP, McCauley JC, Bugbee WD Long-term Follow-up of Revision Osteochondral Allograft Transplantation of the Ankle.Foot Ankle Int. 2018 May;39(5):522-529.
13. Buda R, Vannini F, Cavallo M, Baldassarri M, Natali S, Castagnini F, Giannini S. One-step bone marrow-derived cell transplantation in talarosteochondral lesions: mid-term results. Joints. 2014 Jan 8;1(3):102-7.
14. Fitzgibbons TC, Hawks MA, McMullen ST, Inda DJ. Bone grafting in surgery about the foot and ankle: indications and techniques. J AmAcadOrthopSurg. 2011 Feb;19(2): 112-20.
15. Hernigou P, Dubory A, FlouzatLachaniette CH, Khaled I, Chevallier N, Rouard H. Stem cell therapy in early post-traumatic talus osteonecrosis.Int Orthop. 2018 Dec;42(12): 2949-2956).
16. Anders S, Lechler P, Rackl W, Grifka J, Schaumburger J. Fluoroscopy-guided retrograde core drilling and cancellous bone grafting in osteochondral defects of the talus. IntOrthop. 2012;36(8):1635-1640.
17. Takao M, Uchio Y, Kakimaru H, Kumahashi N, Ochi M. Arthroscopic drilling with debridement of remaining cartilage for osteochondral lesions of the talar dome in unstable ankles. Am J Sports Med. 2004;32(2):332-336).
18. Murawski CD, Kennedy JG. Operative treatment of osteochondral lesions of the talus. J Bone Joint Surg Am. 2013; 95(11):1045-1054.
19. Gu̧l M, Çetinkaya E, Aykut ÜS, et al. Effect of the presence of subchondral cysts on treatment results of autologous osteochondral graft transfer in osteochondral lesions of the talus. JFoot Ankle Surg. 2016;55(5):1003-1006.
20. Hannon CP, Smyth NA, Murawski CD, et al. Osteochondral lesions of the talus: aspects of current management. Bone Joint J. 2014;96(2):164-171.
21. Zengerink M, Struijs PAA, Tol JL, van Dijk CN. Treatment of osteochondral lesions of the talus: a systematic review. Knee Surg Sport TraumatolArthrosc. 2010;18(2):238-246.
22. Raikin SM. Fresh osteochondral allografts for large-volume cystic osteochondral defects of the talus. J Bone Joint SurgAm. 2009;91(12):2818-2826.
23. Ahmad J, Jones K. Comparison of osteochondral autografts and allografts for treatment of recurrent or large talar osteochondral lesions. Foot Ankle Int. 2016;37(1):40-50.
24. Dahmen J, Lambers KTA, Reilingh ML, van Bergen CJA, Stufkens SAS, Kerkhoffs GMMJ. No superior treatment for primary osteochondral defects of the talus Knee Surg Sports TraumatolArthrosc.2018 Jul;26(7):2142-2157.

La procedura di riparazione primaria scelta influisce l'eventuale revisione

A. Ventura

La procedura iniziale di riparazione della cartilagine senza alcun dubbio condiziona il risultato finale sia nel caso di esito positivo che negativo. Infatti anche nel caso, più favorevole, di esito positivo di un trattamento con microfratture la cartilagine ottenuta non può mai essere ialina e quindi teoricamente meno performante di quella originale.

Le lesioni cartilaginee trattate con microfratture portano a risultati soddisfacenti. Una recente metanalisi [1] stima nel 86,8% il ritorno allo sport tra i 4 e i 5 mesi. Questo sta ad indicare come la percentuale di insuccessi sia molto bassa e quindi con una scarsa necessità di revisione.

Comunque non esiste alcun impedimento a reintervenire con la stessa tecnica [2]. Per questo motivo questa tecnica, quando possibile, va sempre attuata.

Quando si ha necessità di revisionare lesioni OCD trattate con tecniche diverse dalle microfratture si possono avere alcuni problemi dovuti alle modalità delle procedure primarie.

Un recente lavoro [3] evidenzia come il trattamento con l'utilizzo di una membrana che ricopre le microfratture (AMIC) non dia risultati migliori alle semplici microfratture ma la necessità di alloggiare la membrana richiede un modellamento della zona che normalmente aumenta l'area di lesione e quindi nel caso di revisione è necessario calcolare l'entità dell'ampliamento ed eventuale passare ad una tecnica diversa.

L'utilizzo di *autograft* (OATS) si rende necessaria in caso di ampie lesioni cartilaginee con perdita di osso sottostante. La tecnica, se ben eseguita, ha il vantaggio di riparare sempre il difetto osseo e quindi di permettere una agevole riparazione della cartilagine nell'eventualità di un insuccesso.

Nella maggior parte dei casi si rende necessario eseguire l'osteotomia del malleolo mediale e la successiva osteosintesi. Nel caso di una revisione chirurgica potrebbe essere necessario ripercorrere la stessa via e quindi rimuovere i mezzi di sintesi per poi reinserirli.

I risultati dell'*allograft* fresco da cadavere (entro i 30 gg) sembrano simili a quelli dell'*autograft* [4] ma esistono variabili legate alla conservazione, risposta immunonologica, qualità del tessuto, trasmissione di malattie che potrebbero portare un risultato finale non soddisfacente e difficile da revisionare in quanto la risposta biologica individuale potrebbe essere molto diversa da caso a caso. In una percentuale non trascurabile richiedono, in seguito, trattamenti invasivi [5].

Gli *allograft* sintetici normalmente non sono in grado di indurre risposte biologiche avverse e quindi nel caso di fallimento e di necessità di revisione è necessario solo asportare l'impianto e procedere ad un nuovo intervento.

BIBLIOGRAFIA

1. Eoghan T. Hurley, Yoshiharu Shimozono, Niall P. McGoldrick, Charles L. Myerson, Youichi Yasui& John G. Kennedy.High reported rate of return to play following bone marrow stimulation for osteochondral lesions of the talus Knee Surgery, Sports Traumatology, ArthroscopySeptember 2019, Volume 27, Issue 9, pp 2721–2730.
2. G. M. M. J. Kerkhoffs , J. KarlssonOsteochondrallesions of the talus Knee Surgery, Sports Traumatology, Arthroscopy September 2019, Volume 27, Issue 9, pp 2719–2720.
3. Christoph Becher,Michael, Alexander Malahias, Moataz Mahmoud Ali, Nicola Maffulli, Hajo ThermannHigh reported rate of return to play following bone marrow stimulation for osteochondral lesions of the talus Knee Surgery, Sports Traumatology, Arthroscopy, September 2019, Volume 27, Issue 9, pp 2721–2730.
4. Anish R. Kadakia, Norman Espinosa, Why Allograft Reconstruction for OsteochondralLesion of theTalus? The OsteochondralAutograft Transfer System Seemed to Work QuiteWell. FootAnkleClin N Am 18 (2013) 89–112.
5. VanTienderen RJ, Dunn JC, Kusnezov N, Orr JD OsteochondralAllograft Transfer for Treatment of OsteochondralLesions of the Talus: A Systematic Review. Arthroscopy: The Journal of Arthroscopic and Related Surgery, 2017-01-01, 33, 1, 217-222.

Fattori che influenzano l'intervento di revisione

A. Zanini, M. Bondi, F. Allegra

L'intervento di revisione spesso viene rimandato o non proposto per timore d'insuccesso.

Pochi sono gli articoli in letteratura che riportano dati su reinterventi artroscopici dopo i fallimenti del primo step chirurgico [1].

L'anamnesi è dirimente per capire quali procedure siano già state prescritte ed eseguite (conservative e chirurgiche), ma anche sull'iter riabilitativo seguito. Quest'ultimo spesso non prevede scarichi importanti, ma prolungate immobilizzazioni, causa di rigidità articolari.

In letteratura sono state riportate tempistiche di scarico anche di 10-12 settimane [2], ma che spesso creano disagio gestionale al paziente che decide autonomamente di caricare prima del tempo. Talvolta è invece il chirurgo stesso che, convinto del buon iter chirurgico, riduce i tempi di scarico nonostante siano importanti per il risultato finale.

Le immobilizzazioni prolungate vanno invece a causare aderenze fibrose articolari che causano una riduzione del ROM ed un aumento della sintomatologia dolorosa, togliendo efficacia all'intervento eseguito per patologia condrale.

Le lesioni bipolari non sono una controindicazione per un trattamento artroscopico, per quanto si debba considerare l'ipotesi di chirurgia aperta quando ci troviamo di fronte a lesioni della spalla astragalica, o addirittura ad impianti protesici in caso di lesioni di grande entità.

Più che la funzione, spesso non compromessa e che può permettere attività fisica, pensiamo sia il dolore il sintomo che ci spinge a consigliare intervento di revisione, senza reali limiti d'età se il paziente è in buone condizioni generali. Importantissima è pertanto la *compliance* del paziente che deve comprendere che si tratta di un intervento di salvataggio e che richiederà una lunga rieducazione.

Lo studio *imaging* per identificare l'entità della lesione residua è fondamentale per permettere un corretto *plannig* chirurgico.

L'insufficiente diagnostica strumentale può portare ad un'iniziale errata decisione chirurgica per una cisti o una lesione subcondrale non riconosciuta e pertanto non trattata.

La risonanza magnetica può mostrare quadri di algodistrofia che necessitano di trattamenti con clodronati e magnetoterapia. Sappiamo essere terapie utilizzate anche per problematiche osteoporotiche, ma sono riportati dati che documentano una riduzione del quadro algodistrofico e l'aumento della matrice ossea [3].

Esistono anche cause non traumatiche di lesioni condrali: instabilità cronica di caviglia, fattori endocrini e metabolici, maleallineamenti articolari, necrosi avascolari idiopatiche, degenerazione articolare, vasculopatie sistemiche e predisposizioni genetiche [4 – 11].

Sono proprio le instabilità ed i disallineamenti ar-

ticolari che devono essere valutati nel pre-operatorio e che sono spesso causa d'insuccesso. Le instabilità possono anche essere trattate nella stessa seduta operatoria, come talvolta anche a noi capita di dover eseguire tramite plicature o stabilizzazioni con ancorette peroneali ritensionando la capsula (procedure che danno risultati soddisfacenti anche in assenza della tradizionale Brostrom-Gould) [12].

Concentrarsi sulla lesione condrale senza valutare clinicamente la stabilità articolare, può portare ad un fallimento chirurgico. Spesso è l'instabilità a provocare la lesione condrale, pertanto bisogna trattare la causa oltre che la lesione stessa. Esiti distrattivi possono portare ad ipertrofia della sindesmosi che si va ad interporre a livello articolare, oppure lassità della capsula articolare, con conseguente instabilità funzionale avvertita dal paziente.

Anche il maleallineamento deve essere attentamente valutato nel pre operatorio. Per le stesse ragioni di prima il disallineamento articolare deve essere trattato con una procedura precedente a quella artrosopica con attesa di almeno 6 mesi prima di affrontare la revisione della lesione condrale. L'asse del retropiede deve essere sempre preso in considerazione, come anche gli esiti di frattura del pilone tibiale o delle porzioni malleolari. Questi eventi traumatici possono provocare guarigioni con asse vizioso o irregolarità della superficie articolare.

L'immobilizzazione prolungata e/o la riduzione del ROM, associati o meno allo scarico, possono ridurre la capacità articolare di riparazione spontanea, aggiungendo inoltre un probabile ulteriore deterioramento condrale con rigidità fibrose e briglie aderenziali. In letteratura sono riportati casi di revisione per artromiolisi [13].

INDICAZIONI

Fondamentale è considerare l'eziologia della lesione, se è dovuta ad un trauma acuto o più traumi ripetuti, escludere la presenza di un'infezione (acuta o cronica).

Traumi con conseguenti fratture malleolari possono provocare la formazione di importanti lesioni osteocondrali o distacchi della spalla del domo astragalico. Sono problematiche che frequentemente passano misconosciute, in quanto in urgenza, spesso ci si concentra sulla riduzione e sintesi della frattura, senza valutare gli aspetti articolari che ne possono conseguire.

La raccolta anamnestica di dati inerenti a patologie reumatiche può mettere in luce la necessità d'intraprendere una artromiolisi artroscopica che riduca il dolore del paziente, impedendo o rallentando la formazione di lesioni condrali, come già avviene in altre articolazioni [14, 15].

La profondità della lesione è altrettanto importante, considerando anche l'eventuale presenza di una cisti subcondraleo zone di necrosi avascolare o infarti ossei. Il difetto può poi essere circoscritto o non, con sede mono o multipolare.

Si deve considerare anche l'integrità ligamentosa della tibiotarsica, nonché l'allineamento (deviazione in varismo o valgismo dell'asse) ed eventuali precedenti trattamenti.

L'*imaging* radiografico è dirimente per valutare lo spazio articolare e l'eventuale componente artrosica (osteofiti o cisti), mentre la risonanza ma-

gnetica permette di valutare la profondità della lesione, del bonebruise e delle necrosi avascolari. Le condroindicazioni, che possiamo comunque considerare in alcuni casi anche relative, sono: sovrappeso, rigidità articolare, deviazioni assiali, instabilità, età in base al caso clinico, artrosi severa, malattie infiammatorie ed artrite reumatoide.

RIABILITAZIONE

La nostra esperienza ci ha permesso di diminuire i tempi di scarico a cui deve sottoporsi il paziente nel postoperatorio, riducendo i tempi proposti da Steadman (10-12 settimane) [2] alle 4-6 settimane con appoggio parziale ed in graduale aumento nelle ultime 2 settimane.

Nel postoperatorio si deve assicurare una protezione dal carico assiale e dalle forze tangenziali, controllare il dolore e l'infiammazione, recuperare il movimento e la forza muscolare.

Già dalla 4-5 giornata postoperatoria inizia la mobilizzazione passiva in flessoestensione della tibiotarsica che viene aumentata progressivamente in base alla tolleranza del paziente per i primi 15-20 gg.

Il paziente deambula con l'ausilio di bastoni canadesi senza caricare sull'arto operato per 3 settimane, per poi iniziare la riabilitazione in acqua sempre in scarico.

I risultati funzionali ed antalgici, grazie alla riabilitazione in acqua ed alla pedana stabilometrica Delos, iniziata dalla ottava settimana, sono stati più che incoraggianti [16 - 18].

Il dato clinico è di un buon recupero funzionale assicurando un netto miglioramento nei pazienti operati, ma è evidente come il perfetto riempimento e copertura di una lesione, può essere indipendente dalla scomparsa del dolore o dal recupero funzionale.

BIBLIOGRAFIA

1. Yoon HS, Park YJ, Lee M, Choi WJ, Lee JW. Osteochondral Autologous Transplantation Is Superior to Repeat Arthroscopy for the Treatment of Osteochondral Lesions of the Talus After Failed Primary Arthroscopic Treatment. Am J Sports Med. 2014 Aug;42(8):1896-903. doi: 10.1177/0363546514535186.
2. Steadman J, Rodkey W, Briggs K, Rodrigo J. The microfracture technique in the management of complete cartilage defect in the knee joint. Der Orthopade, 1999;28: 26-32.
3. Frediani B, Giusti A, Bianchi G, Dalle Carbonare L, Malavolta N, Cantarini L, Saviola G, Molfetta L. Clodronate in the management of differentmusculoskeletalconditions. Minerva Med. 2018 Aug;109(4):300-325. doi: 10.23736/S0026-4806.18.05688-4. Review.
4. Berndt A. L. and Harty M., Transchondral fractures (Osteochondritis dissecans) of the talus, American Journal of Bone and Joint Surgery, 1959; 41, 988–1020.
5. Evans C. H., Ghivizzani S. C., Herndon J. H., Robbins P. D., Gene therapy for the treatment of musculoskeletal diseases, The Journal of the American Academy of Orthopaedic Surgeons, 2005; 13 (4), 230–242.
6. Konig F., Uber freieKorper in den Gelenken, Deutsche Zeitschrift fur Chirurgie, 1888; 27, 90–109.

7. Flick A. B. and Gould N., Osteochondritis dissecans of the talus (Transchondral fractures of the talus): review of the literature and new surgical approach for medial dome lesions, Foot and Ankle, 1985; 5 (4), 165–185.
8. Pick M. P., Familial osteochondritis dissecans, British Journal of Bone and Joint Surgery, 1955; 37 (1), 142–145.
9. Guettler J.H., DemetropoulosC.K.,.Yang, K.H, Jurist K.A., Osteochondral defects in the human knee: influence of defect size on cartilage rim stress and load redistribution to surrounding cartilage, American Journal of Sports Medicine, 2004; 32 (6), 1451–1458.
10. Mubarak S. J., Carroll N. C., Familial osteochondritis dissecans of the knee, Clinical Orthopaedics and Related Research, 1979; 140, 131–136.
11. Thordarson D. B., Talar body fractures, Orthopedic Clinics of North America, 2001; 32 (1), 65–77.
12. Zanini A, Bondi M, Pizzoli A. Il trattamento dell'instabilità di caviglia: le plicature. Medicina e chirurgia della caviglia e del Piede. 2017 december; 41(3):53-60. DOI: 10.23736/S2284-2993.17.01771-X.
13. Savva N, Jabur M, Davies M, Saxby T. Osteochondral lesions of the talus: results of repeat arthroscopic debridement. Foot Ankle Int. 2007 Jun;28(6):669-73.
14. Kim SJ, Jung KA, Kim JM, et al. Arthroscopic synovectomy in wrists with advanced rheumatoid arthritis. Clin OrthopRelat Res 2006;449:262-266.
15. Klug S, Wittmann G, Weseloh G. Arthroscopic synovectomy of the knee joint in early cases of rheumatoid arthritis: follow-up results of a multicenter study. Arthroscopy 2000;16:262-267.
16. Riva D., Mamo C., Fanì M,Saccavino P, Rocca F, Momenté M, Fratta M., Single stance stability and proprioceptive control in older adults living at home: gender and age differences. Journal of Aging Research, 2013; 2013:561695.
17. Riva D., Rossitto F., Battocchio L., Postural muscle atrophy prevention and recovery and bone remodelling through high frequency proprioception for astronauts. Acta Astronautica, 2009; 65(5), 813-819.
18. Zanini A., Bondi M., Bettinsoli PF, Benedini M., Pizzoli A., Renzi Brivio L. "Return to Sport After Ankle Lesions" in Arthroscopy and Sport Injuries: Applications in High-level Athletes,2015.Springer International Publishing Switzerland, pp 425-431. ISBN 978-3-319-14815-1. DOI 10.1007/978-3-319-14815-1_54.

Chirurgia di revisione nei fallimenti di trattamento di lesioni osteocondrali dell'astragalo

F. Cortese, D. Mercurio, P. Giardini

È necessario, anche se già sottolineato nei precedenti *papers*, che la discussione delle possibilità di revisione chirurgica di un fallimento non può prescindere dal considerare alcuni fattori:

- il tipo di trattamento primario effettuato,
- le caratteristiche della lesione osteocondrale,
- le caratteristiche del paziente.

Spesso il trattamento effettuato e le caratteristiche della lesione residua sono strettamente interconnessi e pertanto è difficile discuterne separatamente: più il trattamento primitivo ha la possibilità di essere conservativo, maggiori saranno le opzioni chirurgiche nel caso di insuccesso.

Il fallimento della stabilizzazione di un frammento osteocondrale che, quando possibile, rappresenta il trattamento di scelta per i migliori risultati a lungo termine [3,4] non preclude, quando le caratteristiche della lesione lo consentono, un trattamento di *bone marrowstimulation* (BMS) come le microfratture ed i *drilling*. Al contrario, la ri-stabilizzazione del frammento osteocondrale non rappresenta una strategia chirurgica percorribile per l'alto rischio di insuccesso anche per la presenza di osso sclerotico sul fondo della lesione [5].

I trattamenti di BMS e *debridement* articolare sono quelli più frequentemente riportati in letteratura e riscuotono ampio successo sia per i risultati funzionali che per la scarsa invasività per il paziente [2]. Un ulteriore vantaggio di tale approccio è di non precludere alcun ulteriore trattamento nel caso di fallimento. e, pertanto, consentono di poter revisionare la lesione osteocondrale come una lesione primitiva (ripetizione del *debridement* artroscopico, BMS, OATS). Sebbene il ri-trattamento artroscopico di *debridement* sia un'opzione tecnicamente percorribile, è stato dimostrato di non ottenere buoni risultati a lungo termine [1]. Pertanto una possibilità di revisione per lesioni osteocondrali già trattate con *debridement* o tecniche di BMS e dimensioni contenute (diametro inferiore a 10-15 mm e profondità inferiore a 5-8 mm) è rappresentata dagli innesti di *scaffold* sintetici o biologici arricchiti di cellule staminali (*Matrix-associatedstemcelltransplantation*–MAST) o da *transfer* osteo-condrali (OATS). Murphy *et al* [6] hanno descritto dei risultati incoraggianti per le tecniche MAST anche nel trattamento di lesioni complesse, ivi compresi i fallimenti delle microfratture. Lesioni maggiori a 10-15 mm di diametro e profondità superiore ai 5-8 mm possono essere revisionate tramite trapianti autologhi da un sito donatore del paziente (OATS), solitamente il ginocchio omolaterale alla caviglia da trattare. In questo caso è fondamentale la sede della lesione per decidere l'approccio chirurgico: lesioni antero-mediali o antero-laterali sono generalmente aggredibili anche per via artroscopica o associata a *mini-open*; lesioni del tutto centrali necessitano spesso di una osteotomia malleolare mediale, o più raramente, laterale per poter accedere alla lesio-

ne con un corretto angolo di inserimento del cilindro osteo-condrale. Il fallimento dei trapianti autologhi, qualora le caratteristiche della lesione lo permettano per dimensioni, sede e profondità, possono essere difficilmente revisionati con un ulteriore OATS per l'eccessiva morbidità del sito donatore; in questa ottica, i trapianti da banca (*allograft*) rappresentano una valida opzione chirurgica. Gli *allograft* sono la chirurgia di revisione di scelta anche per lesioni di importanti dimensioni o qualora la sede anatomica (ad esempio l'assenza della spalla dell'astragalo) non consentisse altre possibilità. Ovviamente in questo caso l'osteotomia malleolare è quasi sempre necessaria. La fissazione dell'innesto *allograft* avviene nella maggior parte dei casi a *press-fit* ma in taluni casi può rendersi necessaria una fissazione primaria che sarebbe auspicabile eseguire con mezzi di sintesi riassorbibili (chiodini o viti a compressione riassorbibili). Il fallimento del trattamento di una lesione osteocondrale trattata con *allograft* solitamente reliqua in importanti deficit di tessuto tali da richiedere soluzioni chirurgiche più invasive come l'*Hemicap* (*Arthrosurface*) o la protesica di caviglia.

Hemicap è un impianto di metallo in grado di colmare importanti deficit osteocondrali mediali del domo astragalico fissato ad una vite in titanio [7]; sebbene i risultati a breve e lungo non siano ancora stati documentati, i risultati sembrano essere strettamente correlati alla tecnica chirurgica.

Nel caso dell'utilizzo di *Hemicap* l'osteotomia malleolare mediale è sempre necessaria e questo atto accessorio può, soprattutto se reiterata su una precedente osteotomia, essere causa essa stessa di una progressione artrosica nell'articolazione. Non bisogna infine dimenticare che in caso di una chirurgia di revisione potrebbe rendersi necessario un ulteriore via di accesso chirurgica per la rimozione dell'*Hemicap* che non necessariamente potrebbe essere rimozzo attraverso l'accesso anteriore standard per impiantare una protesi di caviglia. ll fallimento ultimo di pregressi trattamenti di lesioni osteocondrali, l'artrosi di tibioastragalica, può richiedere la sostituzione protesica o l'artrodesi di caviglia.

BIBLIOGRAFIA

1. Savva et al, Osteochondral Lesions of the Talus: Results of Repeat Arthroscopic Debridement, Foot & Ankle International, vol. 28, 6: pp. 669-673., Jun 1, 2007.
2. Polat et al, Long-term results of microfracture in the treatment of talus osteochondral lesions Knee Surgery, Sports Traumatology, Arthroscopy April 2016, Volume 24 pp 1299–1303.
3. Dahmen et al., No superior treatment for primary osteochondral defects of the talus. Knee Surg Sports TraumatolArthrosc 2018 26(7):2142–2157.
4. Kerkhoffs et al., Lift, drill, fill and fix (LDFF): a new arthroscopic treatment for talar osteochondral defects. Knee Surg Sports TraumatolArthrosc. 2016 24(4):1265–1271.
5. Kerkhoffs et al., Osteochondrallesions of the talus, Knee Surgery, Sports Traumatology, Arthroscopy September 2019, Volume 27, Issue 9, pp 2719–2720.
6. Murphy et al., Matrix-associated stem cell transplantation is successful in treating talar osteochondral lesions. 2019 Knee Surg Sports TraumatolArthrosc. https://doi.org/10.1007/s00167-019-05452-z.
7. van Bergen, van Dijk et al Treatment of osteochondral defects of the talus with a metal resurfacing inlay implant after failed previous surgery: a prospective study. Bone Joint J 2013; 95-B (12): 1650.

Quando è necessario considerare una procedura di salvataggio

A. Branca, C. Pasquali

Una procedura che può prevenire l'evoluzione artrosica nei danni condrali diffusi della articolazione tibio tarsica è l'artrodiatasi: questa procedura chirurgica consiste in un primo tempo artroscopico di *debridement* e sinovialectomia ed in un secondo tempo di applicazione del fisatore esterno. Spesso il malallineamento è all'origine della degenerazione artrosica in quanto anche solo 1 mm di spostamento dell'astragalo nel mortaio della caviglia compromette la congruità articolare del 42% [1].

Un'altra causa di artrosi sono i traumi, questi comportano una deformità dei capi articolari ed un risentimento biologico dei tessuti che si manifestano con edema, versamento intra e peri articolare. Questi segni sono espressione di un'infiammazione che nel tempo porta alla osteoartrosi conclamata [2-4].

L'approccio artroscopico a questa patologia, come anche succede nel ginocchio, è indicato soprattutto nei pazienti giovani, con esigenze funzionali ancora elevate, in stadi di degenerazione artroscica di I-II-III grado secondo Kellgren Lawrence, in assenza di compromissione delle articolazioni del piede soprattutto dell'articolazione sottoastragalica, in assenza di artropatie reumatiche gravi o neuropatie tipo Charcot [5-6].

I risultati migliori di questa procedura si ottengono però nei primi due stadi di artropatia, nei fallimenti delle tecniche di riparazione artroscopica. Controindicazioni assolute ad eseguire l'artroscopia di caviglia nel trattamento delle rigidità postraumatiche e/o postchirurgiche sono: la sepsi dei tessuti molli periarticolari, l'anchilosi ossea, i deficit vascolo-nervosi dell'arto inferiore, le sindromi compartimentali e l'edema cronico dei tessuti molli periarticolari.

L'artrodiatasi con fissatore, associata ai tempi chirurgici del trattamento della rigidità di caviglia , secondo la nostra esperienza, possono facilitare la formazione del "rigenerato cartilagineo" determinando una risoluzione del quadro sintomatologico, una ripresa parziale del ROM e la persistenza a distanza dello spazio articolare, Questa metodica, purtroppo, richiede tempi chirurgici lunghi, risulta impegnativa sia per il chirurgo artroscopista che per il paziente e necessita di una lunga riabilitazione pertanto il trattamento andrebbe consigliato a pazienti giovani, motivati e disposti a collaborare nel post-operatorio.

TECNICA ARTROSCOPICA

L'artroscopia viene effettuata in anestesia generale o spinale con il paziente in posizione supina su letto traumatologico. Si applica una trazione transcalcaneare con filo di Kirshner, esercitando un tensionamento di circa 15/17 kg, per aumentare la coartazione articolare e facilitare l'esecuzione dell'intervento.

Nelle rigidità di Grado III, si utilizza l'amplifica-

tore di brillanza per valutare la diastasi articolare e per localizzare intraoperatoriamente mediante l'uso di un palpatore, l'articolazione tibio-astragalica. La presenza di notevoli aderenze fibrose rende difficile l'orientamento per la ricerca dei portali.

Da alcuni anni è stato introdotto il sistema a pompa che facilita la distensione capsulare ed evita l'uso della fascia ischemica.

Le vie di accesso comunemente usate sono: la via antero mediale e la via antero laterale. La via postero laterale viene utilizzata per l'*inflow* o per il trattamento di osteofiti posteriori.

Nelle articolazioni molto ristrette si utilizza nelle prime fasi un artroscopio del diametro di 2,7 mm con angolo di visualizzazione a 30°; in seguito, dopo avere allargato il campo operatorio, quello di diametro di 4,5 mm a 30°.

Il tempo artroscopico inizialmente prevede la rimozione del tessuto sinoviale ipertrofico e delle aderenze fibrose generalmente imponenti, che rendono la visione artroscopica estremamente difficile. Si possono utilizzare aghi da spinale per localizzare il labbro tibiale e la cupola astragalica, si rimuovono gli strati fibrosi con strumenti motorizzati da piccole articolazioni (2,9 - 3,5-*full radium*) con la porzione tagliente rivolta verso la superficie ossea al fine di non lesionare le strutture nobili. L'ampliamento progressivo dello spazio articolare permette l'utilizzo di strumenti motorizzati di dimensioni maggiori.

Progressivamente si procede alla rimozione dei corpi mobili frequentemente presenti negli sfondati; alla regolarizzazione degli osteofiti del labbro tibiale, del collo astragalico e del malleolo tibiale e peroneale usando strumenti motorizzati piccoli; alla toilette della cartilagine (*shaving*). Nelle lesioni di II e III è indicata una delicata regolarizzazione dei bordi della lesione con una curette, un basket o uno strumento motorizzato, riducendo la superficie di cartilagine danneggiata ed esposta. Secondariamente è necessaria la rimozione del tessuto cartilagineo degenerato, l'esecuzione di perforazioni multiple o microfratture e l'eventuale compattectomia cartilaginea con radiofrequenza nelle lesioni cartilaginee più gravi. In caso di condromalacia è indicata la rimozione di uno strato superficiale di osso subcondrale (non superiore ad 1 cm di spessore) e l'induzione di sanguinamento superficiale in caso [7-10]. Al termine si procede ad un abbondante lavaggio ed al posizionamento di un drenaggio ed alla sutura degli ingressi dei portali.

Immediatamente dopo il tempo artroscopico e sotto controllo ampliscopico, si posiziona un fissatore esterno allo scopo di mantenere diastasata l'articolazione permettendo nello stesso tempo, il movimento di flesso-estensione dell'articolazione tibio-tarsica [11,12].

La distrazione viene eseguita giornalmente sino a raggiungere i 6/8 mm. Un fissatore esterno monoassiale articolato viene applicato nella parte mediale della gamba per non ledere il gruppo muscolare antero laterale.

Per l'applicazione è importante, in primo luogo, reperire l'asse di rotazione dell'articolazione tibio-tarsica che corrisponde approssimativamente al seno del tarso; a questo livello viene infisso un filo di *kirschner* sul quale si adagia una mascherina radiotrasparente che aiuta il posizio-

namento corretto di due viti (ricoperte di idrossiapatite) rispettivamente nel collo dell'astragalo e nel calcagno. Vengono inserite anche 2-3 viti prossimali sulla faccia mediale della dialisi tibiale che fanno da supporto, insieme alle due viti distali, all'inserimento del fissatore.

Il fissatore è munito di un morsetto snodato distale che favorisce la mobilizzazione articolare e di un sistema che permette una distrazione graduale dell'articolazione. Il fissatore è tenuto in sede per 30-45 giorni, in rapporto alla tollerabilità individuale dei mezzi di sintesi, concedendo un carico sfiorante. Alla rimozione sono consigliati esercizi di stretching, idrokinesiterapia, nuoto, bicicletta, con limitazione solo per i pazienti che riferivano dolore e tumefazione. Il carico completo è concesso dopo 2 mesi, in media la ripresa delle normali attività giornaliere viene raggiunta dopo circa 3-4 mesi.

Le complicanze di questa metodica, in una piccola percentuale di casi, sono di tipo neurologico, in genere transitorie con risoluzione completa dei disturbi nell'arco dei primi tre mesi; riguardano i rami superficiali del nervo peroneale, del nervo surale e del nervo safeno. Altre complicanze sono: il dolore in sede delle porte d'ingresso, infezioni superficiali dei portali, delle *fishes* durante il periodo dell'artrodiatasi, la rottura dello strumentario motorizzato di piccole dimensioni.

Per ridurre al minimo le complicanze è consigliabile praticare una profilassi antibiotica, muovere con accortezza e delicatezza, in articolazione, gli strumenti motorizzati di piccole dimensione, suturare e i portali, medicare di frequente i chiodi ed i fili del fissatore.

Nel 2008 Paley introdusse una modifica a questa metodica raccomandando il posizionamento del fissatore in riferimento all'asse Inman, questo autore raccomanda inoltre i tempi chirurgici di osteofisectomia, allungamento muscolo-tendineo posteriore e riallineamento articolare mediante osteotomie [13]. L'entusiasmo iniziale per questa metodica deriva dalla possibilità di rimandare altri interventi più invasivi e definitivi quali l'artrodesi e l'artroprotesi; inoltre questa è una metodica poco invasiva che non compromette altre scelte chirurgiche in caso di fallimento. È da riservare appunto ai casi di artrosi moderata o lieve non ancora candidati all'artrodesi; in questi pazienti, qualora l'artrodiatasi costituisse un trattamento troppo lungo e faticoso, è ragionevole proporre anche solo il tempo artroscopico di sionovialectomia ed osteofisectomia completato eventualmente dall'iniezione intra articolare delle cellule staminali prelevate dalla cresta iliaca omolaterale (*bone marrowautograft* concentrate) [14].

BIBLIOGRAFIA

1. Reingleb ST, Uduta JK, Siegler S, et al.: The effect of ankleligamentdamage and surgicalreconstrucyitions on the mechanics of the ankle and subtalar joints revealed by three-dimensional stress MRI. J Orthop Res 2005:23(4): 743-749.
2. MankinHJ,Brandt KD, Shulman LE: (1986) Worshop on etiopathogenesis of osteoarthritis: proceedings and recommendations. J Rheumatol;13,1130-60.
3. Radin EL, Rose RM: (1986) Role of subchondral bone in the initiation and progression of cartilagedamage. Clin: Or-

thop.; 213:35-40.

4. Hernborg J, Nissol BE: (1973) The relationshipbetweenosteophytes in the knee joint, osteoarthritis and aging. Acta Orthop.Scand.; 44:69-74.
5. Branca A,BuccaC,Di Palma L,CalvisiV,DelCoglianoA,Volpi P: (1995) Il trattamento artroscopico delle rigidità post-traumatiche di caviglia. G.I.O.T. suppl. Vol. XXI, 3,257-263.
6. Branca A, Di Palma L,Bucca C, Sagarriga Visconti C.,Di Mille M: (1997) Arthroscopic treatment of anterioranklеimpingement. Foot and Ankle; Vol.18,N7:418-423.
7. Ammendola A,Petrik J, Webster-Bogard S: (1996) Anklearthroscopy: Outcome in 79 consecutive patients. Arthroscopy 12:563-73.
8. Hawkins RB: (1988) Arthroscopic treatment of sports-relatedanteriorosteophytes in the ankle. Foot and Ankle, 9:87-90.
9. McGinty JB: (1982) Arthroscopicremoval of loosebodies.Orthop.Clin North Am, 13:313-28.
10. Ferkel RD, Fischer SP: (1989) Progress in anklearthroscopy. ClinOrthop, 240:210-20.
11. EconopoulyDS, PerlmanMD, Notari MA and Doiardo RA: (1992) Use of an Ankle Joint Distractor in AnkleArthroscopy J FootSurg 31(1): 96-99.
12. Bernstein Mitchell, Reidler Jay, Fragomen Austin, Rozbruch Robert: (2017) AnkleDistractionArthroplasty: Indications, technique, and Outcomes. JAAOS 25(2):89-99.
13. Paley D, Lamm BD, Purohit RM, Specht SC: (2008) Distractionarthroplasty of the ankle: How far can you stretch the indications? FootAnkleClin 2008; 13(3):471-484,ix18692010.
14. HernigouP,Mathieu G, Poignard A, Manicom O, Beaujean F, Rouard H: percutaneousautologous bone marrowgrafting for nonunions: Surgical technique. J Bone Joint Surgery Am2006;88:322-327.16951103.

MICROFRATTURE

Trattamento delle lesioni osteocondrali dell'astragalo

M. Lughi, M. Guelfi, A. Marangon, M. Bondi, A. Pantalone, D. Mercurio, S. Natali
M. Baldassarri, R. Buda

ABSTRACT

Le lesioni condrali ed osteocondrali dell'astragalo riconoscono più frequentemente una origine traumatica. La cartilagine astragalica, per caratteristiche strutturali che la contraddistinguono rispetto alla cartilagine ialina di altre articolazioni, è meno predisposta a patologie degenerative osteoartrosiche.

Le microfratture hanno rappresentato e rappresentano ancora oggi il trattamento più usato per alcune tipologie di lesioni condrali ed osteocondrali. Quelle di diametro superiore a 1 cm, di ampiezza maggiore di 1 cm^2 e profonde più di 5 mm non sarebbero da trattare con le microfratture. Oltre a questi parametri ne esistono altri che influenzano negativamente la prognosi e l'*outcome* del trattamento con microfratture.

Alcuni di questi parametri si riferiscono alle condizioni/caratteristiche dell'osso sub condrale ed in particolare dello strato osseo denso (il *subchondral bone plate* degli anglosassoni).

Si tratta di una struttura attualmente molto studiata, crocevia e passaggio di molte "informazioni" di tipo biochimico e che, se lesionata oltre certi limiti, reagisce in maniera particolare predisponendo a risultati non del tutto positivi.

Per ottenere risultati soddisfacenti e duraturi nel tempo sono indispensabili giuste indicazioni, l'assenza di fattori prognostici negativi, una buona esecuzione della procedura ed un buon programma post operatorio.

Il lavoro proposto è strutturato in sezioni, alcune delle quali più descrittive di altre che, invece, si presentano come elenco di spunti per un eventuale approfondimento personale.

LA CARTILAGINE DELL'ASTRAGALO

È una cartilagine ialina di spessore di circa 2 mm (da 1 a 2,4 mm), con struttura e capacità reattive ai carichi peculiari che la distinguono dalla cartilagine ialina delle altre articolazioni.

In particolare rispetto al ginocchio è più sottile e ha una maggior uniformità [(1)].

Ha circa il 50% in più di cellule della cartilagine

del ginocchio e sono più concentrate nello strato superficiale organizzate in *cluster* di 2-13 cellule. La concentrazione di proteoglicani e di acqua è elevata. Inoltre ha un'alta permeabilità che si traduce in un minor passaggio di molecole infiammatorie come le interleuchine e le collagenasi che raggiungono con difficoltà i condrociti [2].
Questi ultimi presentano una maggiore resistenza alle metalloproteinasi ed hanno una maggiore attività metabolica con una produzione quasi doppia ripetto alle cellule del ginocchio di proteine di protezione come la la proteina osteogenica 1 (Op-1), soprattutto nello strato profondo [3].
Come vedremo anche successivamente eventi traumatici acuti possono condurre più facilmente ad un danno articolare nella caviglia rispetto a stimoli di carico costanti nel tempo [4].
In sintesi quindi si può affermare come la cartilagine di caviglia abbia una maggior resistenza agli insulti meccanici in virtù delle seguenti caratteristiche peculiari:

- Disposizione strutturale più sottile e ad alta cellularità;
- Maggior rigidità che conferisce un elevato modulo di compressione;
- Migliori comunicazioni intercellulari: le cellule raggruppate in *cluster* garantiscono un passaggio di segnali simil-paracrino;
- Alta resistenza *vs* molecole pro infiammatorie come IL-1;
- Elevata attività metabolica condrocitaria;
- Superfici articolari estremamente congruenti.

In una sezione istologica sequenzialmente distinguiamo (dalla superficie articolare all'osso spongioso):

1) strato cartilagineo non calcificato (con la zona superficiale, di transizione e profonda);
2) *tidemark* (che separa lo strato non calcificato da quello calcificato);
3) strato cartilagineo calcificato;
4) "linea cementata" (che separa lo strato cartilagineo calcificato dall'osso subcondrale);
5) Strato osseo sub condrale diviso in una parte densa, ("placca" subcondrale) e in una parte trabecolare.

IL PASSAGGIO CARTILAGINE-OSSO E LO STRATO OSSEO SUBCONDRALE

La stratificazione precedentemente esposta mette in evidenza una separazione anatomico/istologica fra cartilagine non calcificata da quella calcificata/ossea. Dal punto di vista biochimico questa separazione non è così netta. Studi scientifici mettono in evidenza fitta relazione biochimica e biomeccanica con attivazione di segnali intercellulari per il mantenimento di un equilibrio omeostatico. A dimostrazione di questa possibile interelazione anche l'istologia viene in aiuto. In particolare lo strato osseo compatto subcondrale non è una struttura impenetrabile ma si presenta con marcata porosità attraversata da una fitta rete di canali invasi da arterie, vene e nervi che si trovano molto rappresentati e a partenza dall'osso trabecolare subcondrale [5].
Appare molto attuale e interessante l'analisi della struttura dell'osso subcondrale, ma soprattutto del ruolo e della reattività di quest'ultimo ai traumatismi.
In generale si è potuto constatare che qualsiasi

danno all'osso subcondrale potrebbe ripercuotersi nel lungo periodo sulla qualità e sopravvivenza cartilaginea, anche dopo la sua riparazione [6-7]. Piuttosto reattiva è la "placca" ossea densa subcondrale (il *subchondral bone plate* degli anglosassoni).

Un lavoro del 2013 di Orth mette in evidenza le modificazioni strutturali dell'osso sub condrale dopo una riparazione spontanea o dopo procedure di riparazione. Queste modifiche comprendono la migrazione verso l'articolazione dello strato osseo subcondrale, la formazione intralesionale di osteofiti, la formazione di cisti e la disorganizzazione della microarchitettura ossea. Nelle conclusioni si segnalava che in più di 1/3 dei pazienti trattati con microfratture possono riscontrarsi questi tipi di modifiche [8].

Nel 2018 Nakasa ha puntualizzato quali sono gli elementi radiografici che possono dimostrare un sovvertimento subcondrale e le loro correlazioni con lo sviluppo o meno di quadri degenerativi cartilaginei [5].

Già da questi spunti bibliografici si possono giustificare in parte i non costanti, ottimali risultati ottenuti con le microfratture e soprattutto il peggioramento degli stessi con il passare degli anni.

LE LESIONI CONDRALI E OSTEOCONDRALI

Prima di parlare di indicazioni delle microfratture riteniamo utile una breve analisi degli aspetti eziopatogenetici e soprattutto diagnostico classificativi

Eziopatogenesi

La causa principale della lesione condrale/osteocondrale di astragalo è rappresentata dal trauma [9].

La distorsione di caviglia e le fratture della tibiotarsica comportano sollecitazioni condrali e osteocondrali che possono estrinsecarsi già in acuto ma, prevalentemente, in cronico con lesioni condrali (slaminamenti a tutto spessore, "contusioni" condrali, *crack* lineari o stellati) e osteocondrali (da evoluzione di un danno dello strato osseo compatto subcondrale) con manifestazioni cistiche o distacco di frammenti osteocondrali.

Secondo Murphy il 50% delle distorsioni di caviglia possono accompagnarsi a lesioni condrali [10].

La sede più frequente nell'astragalo è quello mediale/centrale.

Le lesioni mediali sono più profonde e tendono alla evoluzione cistica, le laterali sono generalmente più superficiali. L'81% dei pazienti che soffre di dolore cronico alla caviglia ha una lesione condrale [9].

Il trauma è responsabile di un possibile quadro di lesione a livello della cartilagine calcifica e osso denso subcondrale tipo *linear crack*. Il *linear crack* anche se minimante esteso può rappresentare il *nidus* per l'inizio di un rimodellamento osseo. Inoltre queste lesioni lineari possono essere il tramite per agenti catabolici con conseguente apoptosi osteocitaria preludio al riassorbimento osteoclastico. Questo nuovo *turnover* indotto da queste lesioni lineari può portare ad un aumento dello spessore del *subchondral bone plate*.

Le microfratture potrebbero essere paragonate ad altre cause di *linear cracks* ed innescare una evoluzione che alla fine configura un quadro degenerativo. Questa loro possibile azione di innesco verso quadri degenerativi potrebbe essere am-

plificata dalla presenza di altri fattori di rischio (lassità, alterazioni degli assi).
Quindi in assenza di fattori di rischio le microfratture potrebbero avere un ruolo riparativo. In presenza di alcuni fattori di rischio le microfratture contribuiscono ad una evoluzione sfavorevole, specie nel cronico, con decadimento dei risultati [11].

Definizioni

Le lesioni della cartilagine dell dome astragalico vengono definite in modo diverso a seconda della natura/profondità della lesione.
Si parla di lesioni condrali pure, che non superano lo strato osseo sub condrale ("compressioni cartilaginee", slaminamenti condrali) e lesioni condrali + lesioni dell'osso subcondrale.
A seguito di un trauma possono verificarsi fissurazioni dell'osso compatto subcondrale. Queste fissurazioni possono essere il preludio a quadri evolutivi quali l'edema midollare e le cisti subcondrali. Se l'incidenza del movimento anomalo traumatico e l'energia è sufficiente, si possono formare sin dall'inizio frammenti osteocondrali.
Il trauma può determinare lesioni da compressione dell'osso subcondrale (con solo edema o associato a lesioni dello strato osseo subcondrale).
Patologie osteocondrali che difficilmente prevedono come trattamento le microfratture sono le osteocondriti dissecanti e le necrosi (che citiamo per completezza).

Classificazione

Di estrema importanza la classificazione della lesione condrale/osteocondrale da trattare chirurgicamente. Come vedremo nel paragrafo "indicazioni" non tutte le lesioni sono trattabili con le microfratture. La classificazione ideale dovrebbe contemplare alcuni parametri geometrici/anatomo-patologici per poter impostare il migliore trattamento chirurgico. Le classificazioni più conosciute si basano su varie metodiche strumentali (RX, TC, RMN) e solo le più recenti tengono in considerazioni alcuni parametri quali la presenza di cisti o la presenza di edema midollare. Sarebbe interessante come detto poter parametrare la vera tridimensione della lesione (e non ottenere solo un rendering 3D) applicando software che sfruttino le potenzialità diagnostiche tridimensionali della TC.
Altrettanto utili i dati relativi alla lesione del passaggio cartilagine/osso da estrapolare dalla RMN ad alto campo. Inoltre non dobbiamo dimenticare di indagare l'osso subcondrale al fine di stadiare alcune sue caratteristiche che influiranno non solo sulla decisione di trattare quella lesione con microfratture, ma anche sul risultato finale.
Di seguito la tabella 1 riporta le classificazioni più usate per stadiare le lesioni condro/osteocondrali.

Diagnosi strumentale

RX: il 41% delle lesioni condrali non viene riconosciuto con le radiografie. Lo studio radiografico in carico risulta essere molto utile per la valutazione degli assi.
RMN: accreditata del 96% di sensibilità (identificazione corretta della lesione) e specificità (identificazione corretta della NON lesione cioè della normalità). Utile per valutare la stabilità della lesione e dell'edema midollare anche se tende

a sovrastimare la lesione. Se eseguita con macchine ad alto campo da essa ci si aspetta una quantizzazione del danno al passaggio cartilagine/osso sub condrale.

TC: accreditata del 99% di specificità e 81% di sensibilità. Quantizza realisticamente bene le lesioni cistiche, il riassorbimento osseo perilesionale e lesionale (del frammento osteo condrale) e la sclerosi ossea limitrofa. Il riassorbimento osseo e la sclerosi è preludio a degenerazione cartilaginea. Non informa sulle lesioni del solo strato cartilagineo. In fase preoperatoria si deve ambire ad avere una connotazione tridimensionale della lesione che ci guidi nel processo di scelta del trattamento. Il rendering 3d normalmente ottenuto dalla elaborazione delle immagini non ci può aiuta-

ESISTEMI CLASSIFICATIVI LESIONI CONDRALI E OSTEOCONDRALI				
BERNDT and HARTY 1959	**FERKEL and SCAGLIONE 1990**	**FERKEL and CHENG 1995**	**HEPPLE 1999**	**ICRS 2000**
RX	**TC**	**ARTROSCOPIA**	**RMN**	
Grado 1 compressione subcondrale	Grado 1 Lesione cistica senza comunicazioni articolari	Tipo A Superficie cartilaginea rammollita e improntabile	Grado 1 Solo lesione condrale	Grado 0 normale
Grado 2 Frammento OC non distaccato	Grado 2A lesione cistica con comunicazione articolare	Tipo B Superficie cartilaginea rugosa	Grado 2a Lesione condrale + frattura subcondrale con edema	Grado 1 Lesione superficiale con rammollimento o linear crack superficiali
Grado 3 Frammento OC distaccato ma non scomposto	Grado 2B Lesione della superficie articolare con frammento non dsiclocato	Tipo C Superficie cartilaginea sfibrillata e con fissurazioni	Grado 2b Come 2a senza edema	Grado 2 Lesione < 50% dello spessore cartilagineo
Grado 4 Frammento OC distaccato e scomposto	Grado 3 Lesione OC distaccata ma non scomposta	Tipo D Lesione a flap o osso esposto	Grado 3 Frammento OC parzialmente o completamente separato non scomposto	Grado 3 > 50% fino all'osso subcondrale
	Grado 4 Lesione OC scomposta	Tipo E Frammento OC libero ma non scomposto	Grado 4 Frammento scomposto	Grado 4 Interessato l'osso subcondrale
		Tipo F Frammento OC scomposto		

TAB. 1 - *Classificazioni più usate per stadiare le lesioni condro/osteocondrali.*

re in questo. Algoritmi e software dedicati possono invece permettere una elaborazione tridimensionale della lesione [5, 9].

INDICAZIONI ALLE MICROFRATTURE

Le Microfratture sono indicate nelle lesioni condrali e Osteocondrali (OC) dolenti dopo un periodo (almeno 6 mesi) di trattamento conservativo.
Il presupposto biologico di questa tecnica riparativa è quello della stimolazione di cellule mesenchimali (cellule staminali multipotenti che si trovano nel midollo osseo e che producono osso, cartilagine) e fattori di crescita che arrivano nel sito di lesione attraverso interruzioni chirurgicamente determinale dello strato osseo denso sub condrale. Le cellule mesenchimali in questo nuovo e determinato microambiente (sul quale influisco anche fattori fisici quali il movimento in scarico) tendono a differenziarsi in cellule fibro e condroblastiche che determinano la formazione di una fibrocartilagine che riempe il difetto condrale/osteocondrale trattato [12].
Le microfratture sono indicate quando la lesione ha le seguenti caratteristiche:
< 1 cm di diametro,
< 1 cm^2 di ampiezza,
< a 5 mm di profondità.
La lesione cistica < 6 mm di profondità non controindica le microfratture. E come considerare la presenza di edema midollare? (vedi paragrafi successivi) [13-16].

TECNICA CHIRURGICA

La tecnica chirurgica è da tempo standardizzata, eseguita con tecnica mininvasiva artroscopica e sono assolutamente da rispettare alcuni *steps* chirurgici per ambire a risultati ottimali nel medio e lungo periodo.
Lesione "spallata" indispensabile per garantire il mantenimento in loco delle cellule mesenchimali.
Microfratture dello strato osseo sub condrale eseguite rispettando parametri geometrici (distanza tra loro e perpendicolarità).
Quindi ad una fase di esecuzione delle microfratture se ne antepone una di preparazione.

Preparazione del focolaio da trattare

Con il palpatore si individuano i bordi del difetto cartilagineo valutandone le dimensioni, eventuali zone di scollamento e la qualità del tessuto osseo subcondrale. La cartilagine malacica fluttuante (*flaps* condrali) ed eventuali corpi mobili vanno asportati con lo *shaver* artroscopico.
Con una curette angolata a bordi taglienti (2.5 mm di diametro) si procede a creare dei profili lesionali omogenei, stabili ad andamento ortogonale rispetto al pavimento osseo. Questo consente di creare una nicchia di contenimento in grado di raccogliere le cellule mesenchimali ed i fattori di crescita presenti nel sangue proveniente dalla stimolazione dell'osso subcondrale, attraverso le microfratture. La regolarità dei bordi e la profondità della nicchia permetterà di accogliere anche un eventuale innesto di membrana collagenica.
Vale la pena sin da ora puntualizzare che per quelle lesioni dell'astragalo che non hanno la possibilità di essere preparare con spallatura efficiente la prognosi è inferiore rispetto a quelle lesioni che hanno margini ben definiti. Il pavimento osseo va bonificato, asportando il tessuto osseo necrotico

e le lesioni cistiche, e va reso omogeneo eliminando le asperità macroscopiche.
Il limite da raggiungere con la preparazione del letto del focolaio di lesione sarebbe quello dello strato osseo denso subcondrale.
Al termine del rimodellamento si misurano le reali dimensioni della lesione mediante il palpatore graduato. Questa valutazione dovrebbe valutare la corrispondenza con quanto già valutato con le indagini strumentali in fase preoperatoria.
Occorre essere pronti ad integrare le microfratture con altre soluzioni biologicamente attive (esempio membrane).

Esecuzione delle microfratture

A questo punto si introduce in articolazione lo strumento dedicato per le microfratture. Sono disponibili diverse angolazioni della punta, per permettere al chirurgo di raggiungere la lesione in tutta la sua estensione. Si procede alla creazione di piccoli fori sull'osso subcondrale. La posizione della punta dello strumento, che dev'essere perpendicolare al pavimento osseo, è guidata dalla mano del chirurgo. La forza applicata sullo strumento, attraverso l'uso di un piccolo martello, va direzionata prestando attenzione a non modificare la posizione della punta. L'intensità della forza va calibrata in base alle caratteristiche qualitative dell'osso subcondrale. I fori vanno creati partendo dalla zona periferica per poi spostarsi verso il centro. L'intervallo tra un foro e l'altro è di circa 3-5 mm mentre la profondità è di 3-4 mm. I fori devono essere sufficientemente distanti l'uno dall'altro al fine di evitare la creazione di fratture confluenti tra di loro che danneggerebbero gravemento lo strato osseo denso sub condrale.
Completata questa fase si procede alla chiusura della pompa d'irrigazione, interrompendo così il flusso di acqua. Dopo qualche istante è possibile osservare l'uscita dai fori di goccioline di grasso e sangue (elementi midollari), che testimoniano la corretta esecuzione della procedura.
L'alternativa alle microfratture è il *drilling*, eseguito con un sottile filo di Kirschner (1,5 mm) montato su di un motore. Le microfratture sono sempre state considerate una buona soluzione nell'evitare la potenziale necrosi da calore provocata dalla velocità dei giri del motore. Oggi sembra esserci un'inversione di tendenza. Viene preferito il *drilling* motorizzato se utilizzato in presenza di un flusso di acqua continuo. È dimostrato che è meno dannoso rispetto al fenomeno da impatto prodotto dalla microfrattura, possibile causa di necrosi dell'osso subcondrale. Il limite della tecnica di *drilling* è che è difficilmente utilizzabile nelle lesioni troppo posteriori per motivi di accesso. Lo si riserva per il trattamento anteriore del difetto mentre per la regione più profonda resta valida la microfrattura.
Occorre ricordare che per evitare danni ossei sub condrali inficianti il risultato finale e per raggiungere più in profondità il tessuto osseo con maggiore trasferimento di cellule sono stati utilizzati *device* che determinano nano fratture. Il presupposto biologico è molto promettente ma resta il fatto che l'hardware risulta più costoso di quello delle microfratture [15, 17-19].
Si segnala, a conclusione di questa sezione, che gli strumenti utilizzati per l'intervento (fili di K rigidi, flessibili o *chondro pick*) e la profondità del-

la perforazione non presentano univoche influenze sul risultato finale.

Chen in uno studio su animale riporta un miglioramento della qualità della cartilagine riparata se eseguite nanofratture mentre Kok non ha evidenziato alcuna differenza fra perforazioni di 2 o 4 mm. Stesse conclusioni di Chen le ha raggiunte anche Orth [39-43, 48].

AUGMENT ALLA TECNICA CHIRURGICA CLASSICA

Alle microfratture classiche nel corso degli anni di sono aggiunte procedure con lo scopo di migliorare la biologia del processo di riparazione del difetto condrale/osteocondrale [7, 10, 20-28].

- Tecnica Amic con applicazione di membrane di collagene o acido ialuronico. Da eseguirsi per lesioni che superano i 5-6 mm di profondità.
- Applicazione di gel che funge da blocco alla possibile disseminazione in articolazione di cellule mesenchimali provenienti dall'osso midollare sub condrale.

  Nel 2018 Murphy propone l'*augmentation* delle microfratture con cellule midollari aspirate e concentrate + colla di fibrina e trombina che serve a trattenere a lungo più cellule aspirate e concentrate nel sito dove sono state eseguite le microfratture.
- Microfratture + PRP. Il PRP aumenterebbe la proliferazione dei condrociti e delle cellule mesenchimali, il depositarsi dei proteoglicani e del collagene tipo II. Alcuni studi dimostrerebbero un miglioramento degli *outcome* clinici di pazienti a cui venivano aggiunti PRP rispetto a gruppo di controllo o a quelli a cui veniva infiltrato acido ialuronico.
- Microfratture + cellule mesenchimali concentrate da midollo
- Microfratture + cemp
- Microfratture + allograft cartilagineo

PROCEDURE CHIRURGICHE ASSOCIATE

Le lesioni osteocondrali della caviglia sono difficilmente una patologia isolata, ma sono quasi sempre associate ad altre patologie intra-articolari. La patologia più frequentemente associata è l'instabilità cronica di caviglia: in seguito a un trauma distorsivo avviene una lesione dei legamenti esterni e un trauma da impatto del domo astragalico. Successivamente la presenza di un'instabilità può portare alla formazione di altre patologie intra-articolari che possono essere co-responsabili della sintomatologia. Frequentemente infatti si osserva la presenza di *impingement* anteriori, ossei o dei tessuti molli, e posteriori (favoriti dalla presenza di un processo di *Stieda prominente* o di un *os trigonum*) [29-30].

Nonostante diversi studi sottolineino come sia all'*imaging* che alla visione artroscopica, in pazienti sottoposti a trattamento per lesioni osteocondrali, siano frequentemente riscontrate instabilità croniche e altre patologie intra-articolari, attualmente in letteratura non vi sono studi che analizzino come la presenza o assenza di queste possano influenzare gli *outcome*.

Durante l'esame obiettivo è di fondamentale importanza analizzare anche l'allineamento della caviglia e del retropiede. Infatti, in presenza di un malallineamento si verifica un'aumentata area di carico sulla cartilagine che può essere all'origine della lesione osteocondrale e causa di falli-

mento di un eventuale trattamento. Per questo, l'associazione di interventi di riallineamento del retropiede, soprattutto in pazienti non giovani-sportivi, ha sicuramente la sua importanza.
Recentemente, è in fase di realizzazione una *survey* internazionale sul *management* delle lesioni OC. A questa hanno partecipato più di 1.500 chirurghi da 70 nazioni ed è risultato che le lesioni osteocondrali sono abitualmente trattate in maniera isolata solo dal 7% dei chirurghi, il restante 93% associa routinariamente altre procedure chirurgiche quali:
- Ricostruzioni legamentose laterali (79%)
- *Debridement* di *soft-tissue impingement* (68%)
- *Debridement* di *impingement* ossei (64%)
- Riallineamenti del retropiede (23%)
- Osteotomie tibiali di riallineamento (7%)

Tuttavia come detto in letteratura non si riscontrano dati significativi su come l'associazione di una di queste procedure con l'esecuzione di microfratture per lesioni osteocondrali influenzi l'outcome o i tempi di recupero.

FATTORI CHE INFLUENZANO L'*OUTCOME*

Fattori prognostici positivi e negativi

È forse la sezione più difficile da analizzare perchè i lavori scientifici che ad essa si riferiscono sono molto eterogenei e poco ortodossi dal punto di vista scientifico.
Non è stato facile quindi tentare una elencazione completa dei fattori che hanno una influenza sul risultato a breve, medio e lungo periodo.
Vi sono fattori che direttamente ed altri che indirettamente influiscono in varia maniera sul risultato finale e che dovrebbero essere tenuti in considerazione in fase di pianificazione preoperatoria della lesione condrale che ci si appresta a trattare.
Sia fattori meccanici che biologici contribuiscono al deterioramento del tessuto riparativo e quindi dell'outcome [31-32].

Caretteristica della lesione

Dimensione e sede. Sono stati dati dei parametri in precedenza. Trattare con le sole microfratture lesioni con caratteristiche che vanno oltre i parametri indicati non è foriero di buoni risultati.
Sappiamo anche che le lesioni mediali sono più complesse e "gravi" di quelle laterali che risultano più superficiali.
Altro parametro morfologico che influisce sul risultato è quello della presenza e stabilità dei margini della lesione. Una lesione non "spallata" non promette risultati soddisfacenti [9,12].
Secondo Choi la sede della lesione non influenzerebbe il risultato a distanza [33].

Lesioni acute e croniche

Il *timing* della lesione è importante da identificare perchè si modificano con il tempo parametri istologici e biochimici.
Nella lesione acuta osteocondrale sarebbe ancora possibile una interazione positiva fra osso subcondrale e strato cartilagineo. Istologicamente sono presenti vasi e non vi è stato ancora aumento dello spessore dell'osso subcondrale. L'ossigenazione è ottimane, il ph e l'osmolarità è nella norma. Le cellule staminali pluripotenti che arrivano nel focolaio di lesione condrale o osteocondrale grazie alle microfratture hanno un mi-

gliore ambiente in cui sopravvivere.
Nelle lesioni croniche invece si riduce l'ossigenazione e l'osmolarità, il ph diventa acido, le cellule residue nello strato cartilagineo sono in minor numero, aumenta lo spessore dell'osso subcondrale e si riduce la vascolarizzazione dello stesso. Il microambiente per le cellule migrate con le microfratture non è ideale.
Quindi meglio operare una lesione acuta piuttosto che cronica per ambire a migliori risultati stabili nel tempo.
La presenza di elementi articolari (osteofitosi, riduzione della rima articolare) che dimostrerebbero una cronicizzazione del problema sconsiglierebbe l'esecuzione delle microfratture.
Sempre a proposito di "datazione" della lesione lavori recenti hanno dimostrato il ruolo diagnostico della TC, capace di mettere in evidenza elementi significativi dal punto di vista prognostico. La dimostrazione con la TC di una predisposizione alla degenerazione cartilaginea già in fase preoperatoria (riassorbimento osseo del frammento oc e dell'osso subcondrale al di sotto della lesione e dalla presenza di sclerosi ossea) è un elemento prognostico negativo [5].

Condizioni dello strato osseo sub condrale

Se alla TC non vi sono segni di alterazione dell'osso subcondrale è possibile il mantenimento del metabolismo cartilagineo e quindi si presume che sarà minimo l'impatto sul trofismo e qualità del tessuto cartilagineo [5, 34-36].
In uno studio clinico Reilingh metteva in evidenza come l'osso subcondrale non risultava completamente restaurato nel 79% dei pazienti ad un anno dalle microfratture [37].
Shimozono *et al.* recentemente ha evidenziato come la conseguenza di questo non recupero strutturale dell'osso subcondrale anche a medio termine conducesse a sviluppo di cisti sub condrali e a risultati clinici non soddisfacenti [38].
Il fatto quindi che l'osso sub condrale tenda a riparare lentamente dopo le microfratture induce a ribadire che il "danno" da microfratture de essere il più contenuto possibile.
In un modello animale, Chen *et al.* hanno scoperto che la perforazione a una profondità di 6 mm ha prodotto una riparazione della cartilagine superiore rispetto alla perforazione a una profondità di 2 mm, mentre Kok *et al.* non hanno osservato differenze significative nella guarigione della cartilagine tra i fori da 2 a 4 mm. Orth *et al.*, all'esame istologico hanno scoperto che l'uso di punteruolo di piccolo diametro offre una migliore riparazione della cartilagine articolare rispetto al punteruolo di grande diametro [39-43].

Lesioni cistiche

Sempre con lo stesso significato prognostico le lesioni cistiche ampie che presuppongono una ampia distruzione del *subchondral bone plate* hanno prognosi peggiore [44].

Età del paziente

Al di sotto dei 50 anni si ottengono migliori risultati. Secondo alcuni autori il limite massimo e al di sotto dei 32-33 anni [29, 41].

BMI

BMI non influenza l'*outcome* [42].

Edema Midollare

All'edema si correla una minor qualità della cartilagine riparata. L'edema midollare "intenso" alla RMN si correla a prognosi peggiore. In particolare ha un significato prognostico negativo l'edema che parte subito a ridosso dello strato cartilagineo. Questa caratteristica topografica dimostrerebbe indirettamente il danno del primo strato osseo subcondrale.

L'edema midollare "profondo" e lontano dalla superficie articolare riscontrato alla RMN non si correla invece ad una prognosi negativa [11, 47].

Occorre porre attenzione anche all'edema post microfratture la sua persistenza e intensità. Sembra che la riduzione del diametro delle microfratture (nanofratture) conduca a una minore intensità dell'edema da minor danno subcondrale.

Stabilità articolare e Allineamento della articolazione e del retropiede in generale

Per queste due condizioni valgono gli stessi criteri che si utilizzano per tutte le restanti metodiche di riparazione cartilaginea.

Procedure chirurgiche precedenti

Nell'editoriale del 2019 sul KSSTA, Kerkhoffs e Karlsson sottolineano come una *Bone Marrow Stimulation* potrebbe essere ancora una freccia nell'arco del chirurgo anche dopo una *fixation failure* eseguita artroscopicamente [76].

VALUTAZIONE CLINICA

Come già ricordato in precedenza sono varie le schede passibili di utilizzo per la valutazione dei risultati. Dalla revisione della letteratura non emerge una scala specifica per la valutazione clinica a distanza dei trattamenti delle lesioni condrali. Esistono diverse scale di valutazione per la caviglia di cui andremo a definire le principali caratteristiche.

- **AOFAS** (*American Orthopaedic Foot Ankle Society*) La scala più frequentemente utilizzata per la valutazione clinica della patologia a carico del piede e della caviglia è la AOFAS, che può ottenere un massimo punteggio di 100 così suddiviso: 50 funzione, 40 dolore, 10 allineamento [58, 59].
- **VAS** (*Visual Analogue Scale*) La scala VAS valuta il parametro dolore utilizzando un scale di 10 punti: 1-3 dolore lieve, 4-6 dolore moderato, 7-10 dolore severo [60].
- **AAS** (*Ankle Attivity score*) Tegner e Lysholm Era stata descritta per la valutazione del risultato clinico della ricostuzione del LCA, ma è stata poi utilizzata anche per la valutazione funzionale anche di altre articolazioni, tra le quali la caviglia [57].
- **FAAM** (*Foot and Ankle Ability Measure*) La FAAM rappresenta una scala di valutazione basata sulla auto-valutazione del paziente riguardo al risultato di trattamenti a carico della gamba, caviglia e piede.

  La FAAM è stata sviluppata nel 2005 ed è composta da 29 punti divisi in 21 attività della vita quotidiana (ADL *acitivity daily living*) e 8 attività sport-specifiche. In una review sistematica della letteratura è emerso come la FAAM rappresenti una dei più appropriati strumenti per valutare l'outcome in particolare riguardo alle limitazioni funzionali [62].
- **Short Form-36**

VALUTAZIONE STRUMENTALE

RMN

Partiamo con un semplice elenco degli scopi della RMN. Le caratteristiche specifiche dell'immagine RMN del tessuto condrale riparato dopo microfratture sono rappresentate da [63-65]:

- Il tessuto riparato si modifica nel tempo: nel primo periodo post-operatorio (3-6-9 mesi) il tessuto potrebbe apparire sottile ed indistinto, mentre a 1-2 anni dalla procedura il difetto viene generalmente riempito ed il tessuto dovrebbe apparire liscio e ben definito;
- L'edema dell'osso subcondrale si riduce durante il *follow-up* con la maturazione del tessuto condrale;
- L'intensità del segnale RM della cartilagine dopo microfratture risulta iperintenso rispetto alla catilagine native circostanti, nelle sequenze "*fast SE*". Inoltre il segnale si riduce con la maturazione del tessuto riparato;
- Il segnale della cartilagine riparata si differenzia rispetto a quella nativa per la minor organizzazione della matrice extracellulare e per la maggior mobilità dell'acqua;
- La persistenza dell'edema e il non completo riempimento del difetto con un rivestimento cartilagineo sottile ed irregolare rappresentano caratteristiche strumentali di fallimento del trattamento riparativo.

Shimozono nel 2018 ha valutato con la RMN l'assetto dell'osso subcondrale dopo microfratture. Esiste uno *score* dedicato allo stato di "salute" dello strato osseo sub condrale e che tiene conto di:

- edema midollare con lo *score* peggiore con > 50% del volume dell'astragalo;
- cisti subcondrale con lo *score* peggiore se > 6 mm di diametro
- aspetto del *sub chondral bone plate*:
  - irregolare 25-50% (normale)
  - collassato 50-75% (modificato)
  - frammentato > 75% di tessuto modificato [38].

Altro argomento interessante è quello relativo al significato dell'edema midollare, la sua evoluzione dopo trattamento e il ruolo della RMN per il suo monitoraggio. Nel paziente sottoposto a microfratture ed asintomatico a distanza generalmente l'edema si riduce con il tempo ma non scompare completamente; nel paziente sintomatico (quindi il paziente con uno scarso risultato clinico dopo trattamento chirurgico, in cui persiste il dolore) il tessuto riparato è generalmente sottile ed irregolare e l'edema subcondrale generalmente non si riduce anzi potrebbe aumentare nel tempo [63].

RMN: Scala MOCART (*Magnetic Resonsce Observation of Cartilage Repair Tissue*) [66].

Per poter effettuare questo tipo di valutazione (raccomandata dalla *International Cartilage Repair Society*, [63]), sul tessuto cartilagineo rigenerato sono sufficienti risonanze da 1.5 Tesla e protocolli dedicati. Non è necessario l'utilizzo di mezzi di contrasto. Viene inoltre Le caratteristiche che interessano l'ortopedico nel *follow-up* del trattamento delle lesioni condrali sono essenzialmente il grado di copertura del difetto, le caratteristiche della cartilagine riparata o rigenerata e lo stato dell'osso subcondrale.

La descrizione della morfologia del tessuto condrale riparato/rigenerato secondo la scala Mocart avviene con un sistema classificativo che si basa su nove variabili, che comparano la sede della le-

sione con l'adiacente cartilagine nativa:

1. Il grado di riempiento del difetto;
2. L'integrazione del tessuto riparato/rigenerato con le strutture cartilaginee circostanti;
3. La superfice del tessuto riparato/rigenerato (intatta, fibrillare, fissurata);
4. La struttura del tessuto riparato/rigenerato (omogena, disomogenea);
5. L'intesità del segnale in T2 (isointenso, iperintenso);
6. La lamina subcondrale (intatta, non intatta);
7. Osso subcondrale (intatto, edema, cisti);
8. Adesioni;
9. Sinovite.

Una caratteristica fondamentale che deve avere un sistema classificativo è l'alta riproducibilità ed una bassa varibilità inter-individuale, cosa che il sistema Mocart ha dimostrato di possedere [64]. Tuttavia allo stato attuale la letteratura non è ancora univoca nel chiarire la correlazione tra il risultato della MOCART e la situazione clinica [66].

T2 Mapping

Il T2 *mapping* rappresenta una valutazione biochimica del tessuto riparato/rigenerato che va a completare la valutazione morfologica. Questo tipo di sequenza non richiede l'iniezione di mezzo di contrasto e permette di fare una valutazione del collagene presente nel tessuto cartilagineo sottoposto a trattamento; in particolare permette di definire il tipo, la concentrazione, l'integrità e l'orientamento delle fibre collagene, così come la quantità di acqua presente nel tessuto [70].

La buona organizzazione del collagene è un indicatore di un tessuto riparato/rigenerato valido e quindi è prognosticamente positivo per un buon risultato clinico [71].

TAC

La TAC è ritenuta una metodica accurata anche nel *follow-up* del trattamento delle lesioni condrali [67] in particolare riguardo alla valutazione dell'osso subcondrale, alla valutazione del riempimento osseo del difetto e alla eventuale presenza di frammenti liberi [72].

Al momento attuale non è comunque disponibile in letteratura un metodo di valutazione postoperatoria del risultato dei trattamenti delle lesioni condrali mediante TAC [69].

RX

Le radiografie tradizionali consentono di valutare l'evoluzione artrosica dell'articolazione. Esistono diverse scale di valutazione circa l'artrosi della tibio tarsica, che si basano sulla riduzione dello spazio articolare e sullo sviluppo di osteofiti [69]. Tra queste scale di valutazione ricordiamo la classificazione di van Djik che è presente in alcuni studi che valutano il risultato dei trattamenti condrali sulla caviglia.

Altre scale di valutazione sono quella di Kellgren-Lawrence, non specifica per la caviglia; e quella di Takakura modificata da Tanaka, che si focalizza soprattutto sulla degenerazione dello spazio articolare mediale [72-75].

VALUTAZIONE DEI RISULTATI

La tecnica riparativa delle microfratture assicura risultati eccellenti nel breve termine che tendono a declinare con il passare degli anni.

L'analisi delle percentuali di successo riportate in letteratura mettono in evidenza una ampia eterogeneità di dati.

Tol nel 2000 conferma buoni/eccellenti risultati nell'85% dei pazienti trattati con microfratture [49,50]. Nonostante ciò, gli *outcomes* in alcuni studi peggiorano nel tempo con dedifferenzazione da collagene 2 a collagene 1 e perdita dei proteoglicani. Ferkel riporta un aggravamento della sintomatologia clinica nel 35% di pazienti entro 5 anni dalle microfratture. Lee descrive che solo nel 30% dei pazienti dopo microfratture si evidenzia una integrazione del tessuto riparato con il tessuto nativo circostante [38, 51,52].

Van Bergen nel 2013 riporta a 141 mesi un 33% di pazienti con una progressione della patologia ad uno stadio osteoartrosico (53).

Polat nel 2016 documenta un 23 % di pazienti sintomatici dopo camminate oltre le 2 ore o dopo attività competitiva sportiva a 121 mesi di *follow up* [54]. In risposta a questi dati così discordanti, alcuni studi, rianalizzati in un *update* di Shimozono nel 2017 [55], si sono concentrati maggiormente sul diametro e sulla profondità delle microfratture in relazione al possibile miglioramento dell'*outcome* clinico dando particolare enfasi sia alla qualità del tessuto cartilagineo che alla morfologia dell'osso sub-condrale da riparare. Sfortunatamente, la qualità metodologica di tali studi e i risultati riportati potrebbero essere insufficienti per valutare accuratamente e soprattutto a lungo termine l'esito del intervento chirurgico: una revisione sistematica di questi lavori effettuata da Hannon [56] ha evidenziato infatti "incoerenze e sottostima dei dati", rendendo il dibattito a riguardo ancora aperto e sempre più stimolante.

A riprova di questo continuo interesse nella gestione delle lesioni osteocondrali di caviglia [76], in una recentissima metanalisi di Hurley *et al.* [77] si è stimato, nel 86,8% il ritorno allo sport tra i 4 e i 5 mesi dopo trattamento con microfratture: gli autori nelle conclusioni comunque sottolineano come i criteri utilizzati per determinare il *return to play* non sempre siano qualitativamente validi.

CONCLUSIONI

Il principio biologico delle microfratture non si discute e dovrebbe garantire risultati ottimali solo a patto di applicazioni "ottimali".

Quindi, forse, il problema di *outcome* che tendono a degradare con il tempo nasce dalla applicazione della tecnica in condizioni non del tutto favorevoli. Occorre quindi evidenziare gli elementi riconosciuti essere sfavorevoli dal punto di vista prognostico.

Vista l'importanza dal punto di vista biochimico sia nell'immediato post trauma, post operatorio e nel medio e lungo periodo dello stato del *Subchondral Bone Plate*, è auspicabile la quantizzazione del suo aspetto il più precisamente possibile in fase preoperatoria.

BIBLIOGRAFIA

1. Shepherd DE, Seedhom BB. Thickness of human articular cartilage in joints of the lower limb. Ann Rheum Dis. 1999;58(1):27-34.
2. Kuettner KE, Cole AA. Cartilage degeneration in different human joints. Osteoarthritis Cartilage. 2005;13(2):93-103..
3. Cole AA, Kuettner KE. Molecular basis for differences between human joints. Cell Mol Life Sci. 2002;59(1):19-26.
4. Kraeutler MJ, Kaenkumchorn T, Pascual-Garrido C, Wimmer MA, Chubinskaya S. Peculiarities in Ankle Cartilage-Cartilage. 2017 Jan;8(1):12-18.
5. Nakasa T et al. Added value of preoperative computed tomography for determing cartilage degeneration in patients with osteochondral lesion of the talar dome. Am J Sports Med 2018; 46(1): 208-16.
6. Madry H, van Dijk CN, Mueller-Gerbi M. The basic science of the subchondral bone. Knee Surg Sports Traumatol Arthrosc. 2010;18(4): 419-433.
7. Shimozono Y et al. The presence and degree of bone marrow edema influence midterm clinical outcome after microfracture for osteochondral lesion of the talus. Am J Sports Medicine 2018; 46(10): 2503-2508
8. Orth P et al. Alteration of the subchondral bone in osteochondral repair. Translational data and clinical evidence. European Cells & materials. 2013; 25: 299-316.
9. Rungprai C et al. Management of osteochondral lesin of the talar dome. The open orthopaedics journal. 2017; 11(suppl 4): 743-761.
10. Murphy EP et al. Bone marrow aspirate concentrate and microfracture technique for talar osteochondral lesions of the ankle. Arthroscopic Techniques. 2018; 7(4): e391-396.
11. Li G et al. subchondral bone in osteoarthritis insight into risk factors and microstructural changes. Arthritis Research &Therapy 2013; 15:223-234.
12. Chuckpaiwong B, Berkson EM, Theodore GH. Microfracture for osteochondral lesions of the ankle: outcome analysis and outcome predictors of 105 cases. Arthroscopy 2008;24:106–12
13. Choi WJ, Park KK, Kim BS, et al. Osteochondral lesion of the talus: is there a critical defect size for poor outcome? Am J Sports Med 2009;37:1974-80.
14. Steadman JR, Rodkey WG, Briggs KK. Microfracture to treat full-thickness chondral defects: surgical technique, rehabilitation, and outcomes. J Knee Surg 2002;15:170-6.
15. Hannon CP, Bayer S, Murawski CD, et al. Debridement, curettage, and bone marrow stimulation: proceedings of the international consensus meeting on cartilage repair of the ankle. Foot Ankle Int 2018;39(1_suppl):16S-22S.
16. Murawski CD, Foo LF, Kennedy JG. A review of arthroscopic bone marrow stimulation techniques of the talus: the good, the bad, and the causes for concern. Cartilage. 2010; 1(2):137-44.
17. Takao M, Uchio Y, Kakimaru H, Kumahashi N, Ochi M. Arthroscopic drilling with debridement of remaining cartilage for osteochondral lesions of the talar dome in unstable ankles. Am J Sports Med. 2004;32(2):332-6.
18. Frisbie DD, Morisset S, Ho CP, Rodkey WG, Steadman JR, McIlwraith CW. Effects of calcified cartilage on healing of chondral defects treated with microfracture in horses. Am J Sports Med. 2006;34(11):1824-31.
19. Mankin HJ. The response of articular cartilage to mechanical injury. J Bone Joint Surg Am. 1982;64(3):460-6.
20. Görmeli G, Karakaplan M, Görmeli CA, et al. Clinical effects of platelet-rich plasma and hyaluronic acid as an additional therapy for talar osteochondral lesions treated with microfracture surgery: a prospective randomized clinical trial. Foot Ankle Int 2015;36:891-900.
21. Guney A, Akar M, Karaman I, et al. Clinical outcomes of platelet rich plasma (PRP) as an adjunct to microfracture surgery in osteochondral lesions of the talus. Knee Surg Sports Traumatol Arthrosc 2015;23:2384–9.
22. Liu H, Zhao Z, Clarke RB, et al. Enhanced tissue regeneration potential of juvenile articular cartilage. Am J Sports Med 2013;41:2658-67.
23. Namba RS, Meuli M, Sullivan KM, et al. Spontaneous repair of super cial defects in articular cartilage in a fetal lamb model. J Bone Joint Surg Am 1998;80:4-10.
24. Adkisson HD, Martin JA, Amendola RL, et al. The potential of human allogeneic juvenile chondrocytes for restoration of articular cartilage. Am J Sports Med 2010;38:1324-33.
25. Bonasia DE, Martin JA, Marmotti A, et al. Cocultures of adult and juvenile chondrocytes compared with adult and juvenile chondral fragments: in vitro matrix production. Am J Sports Med 2011;39:2355-61.
26. Coetzee JC, Giza E, Schon LC, et al. Treatment of osteochondral lesions of the talus with particulated juvenile cartilage. Foot Ankle Int 2013;34:1205-11.

27. Drakos MC, Murphy CI. Particulated juvenile articular cartilage allograft transplantation with bone marrow aspirate concentrate for treatment of talus osteochondral defects. Tech Foot Ankle Surg 2015;14:88-93.
28. Karnovsky SC, DeSandis B, Haleem AM, et al. Comparison of juvenile allogenous articular cartilage and bone marrow aspirate concentrate versus microfracture with and without bone marrow aspirate concentrate in arthroscopic treatment of talar osteochondral lesions. Foot Ankle Int 2018;39:393-405.
29. Choi JI, Lee KB. Comparison of clinical outcomes between arthroscopic subchondral drilling and microfracture for osteochondral lesions of the talus. Knee Surgery, Sport Traumatol Arthrosc 2016;24:2140-7.
30. Donnenwerth MP, Roukis TS. Outcome of arthroscopic debridement and microfracture as the primary treatment for osteochondral lesions of the talar dome. Arthrosc - J Arthrosc Relat Surg 2012;28:1902-7.
31. Buckwalter JA, Mow VC, Ratcliffe A. Restoration of injured or degenerated articular cartilage. J Am Acad Orthop Surg 1994;2:192-201.
32. Nehrer S, Spector M, Minas T. Histologic analysis of tissue after failed cartilage repair procedures. Clin Orthop Relat Res 1999;365:149-62.
33. Choi WJ, Kim BS, Lee JW. Osteochondral lesion of the talus: could age be an indication for arthroscopic treatment? Am J Sports Med. 2012;40(2):419-424.
34. Duncan H, Jundt J, Riddle JM, et al. The tibial subchondral plate. A scanning electron microscopic study. J Bone Joint Surg Am 1987;69:1212-20.
35. Pugh JW, Radin EL, Rose RM. Quantitative studies of human subchondral cancellous bone. Its relationship to the state of its overlying cartilage. J Bone Joint Surg Am 1974;56:313-21.
36. Orth P, Meyer HL, Goebel L, et al. Improved repair of chondral and osteochondral defects in the ovine trochlea compared with the medial condyle. J Orthop Res 2013;31:1772-9.
37. Reilingh ML, van Bergen CJ, Blankevoort L, et al. Computed tomography analysis of osteochondral defects of the talus after arthroscopic debridement and microfracture. Knee Surg Sports Traumatol Arthrosc 2016;24:1286-92.
38. Shimozono Y, Coale M, Yasui Y, O'Halloran A, Deyer TW, Kennedy JG. Subchondral bone degradation after microfracture for osteochondral lesions of the talus: an MRI analysis. Am J Sports Med. 2018;46(3):642-648.
39. Chen H, Hoemann CD, Sun J, et al. Depth of subchondral perforation in uences the outcome of bone marrow stimulation cartilage repair. J Orthop Res 2011;29:1178-84.
40. Marchand C, Chen G, Tran-Khanh N, et al. Microdrilled cartilage defects treated with thrombin-solidi ed chitosan/blood implant regenerate a more hyaline, stable, and structurally integrated osteochondral unit compared to drilled controls. Tissue Eng Part A 2012;18:508-19.
41. Eldracher M, Orth P, Cucchiarini M, et al. Small subchondral drill holes improve marrow stimulation of articular cartilage defects. Am J Sports Med 2014;42:2741-50.
42. Orth P, Duffner J, Zurakowski D, et al. Small-Diameter Awls Improve Articular Cartilage Repair After Microfracture Treatment in a Translational Animal Model. Am J Sports Med 2016;44:209-19.
43. Kok AC, Tuijthof GJ, den Dunnen S, et al. No effect of hole geometry in microfracture for talar osteochondral defects. Clin Orthop Relat Res 2013;471:3653-62.
44. Nakasa T et al. Appearance of subchondral bome in computed tomography is related to cartilage damage in osteochondral lesions of the talar dome. Foot Ankle Int. 2014; 35(6): 600-6.
45. D'Ambrosi R et al. Relationship between symptomatic osteochondral lesions of the talus and quality of life, body mass index, age, size and anatomic location. Foot ankle surg. 2018; 24(4): 365-72.
46. Lee KB et al. Arthroscopic microfracture for osteochondral lesions of the talus. Knee Surg Sports Traumatol Arthrosc 2010; 18: 247-253.
47. Cuttica DJ. Correlation of MRI edema and clinical outcomes following microfracture of osteochondral lesion of the talus. Foot and ankle specialist 2011; 4(5): 274-78.
48. Kok AC et al. Is technique performance a prognostic factor in bone marrow stimulation of the talus? J Foot Ankle Surg. 2012 Nov-Dec;51(6):777-82.
49. Tol JL, Struijs PA, Bossuyt PM, et al. Treatment strategies in osteochondral defects of the talar dome: a systematic review. Foot Ankle Int 2000;21:119-26.
50. Zengerink M, Struijs PA, Tol JL, et al. Treatment of osteochondral lesions of the talus: a systematic review. Knee Surg Sports Traumatol Arthrosc 2010;18:238-46.
51. Ferkel RD, Zanotti RM, Komenda GA, et al. Arthroscopic treatment of chronic osteochondral lesions of the talus: long-term results. Am J Sports Med. 2008;36:1750-1762.

52. Lee KB, Bai LB, Yoon TR, et al. Second-look arthroscopic ndings and clinical outcomes after microfracture for osteochondral lesions of the talus. Am J Sports Med 2009;37(1_suppl):63-70.
53. Van Bergen CJ, Kox LS, Maas M, et al. Arthroscopic treatment of osteochondral defects of the talus: outcomes at eight to twenty years of follow-up. J Bone Joint Surg Am 2013;95:519-25.
54. Polat G, Erşen A, Erdil ME, et al. Long-term results of microfracture in the treatment of talus osteochondral lesions. Knee Surgery, Sports Traumatology, Arthroscopy 2016; 24:1299-303.
55. Shimozono Y, Yasui1 Y, Ross1 AW, Kennedy JG. Osteochondral lesions of the talus in the athlete: up to date review. Curr Rev Musculoskelet Med 2017; 10:131-140.
56. Hannon CP, Murawski CD, FansaAM, Smyth NA, Do H, Kennedy JG. Microfracture for osteochondral lesions of the talus: a systematic review of reporting of outcome data. Am J Sports Med 2013;41(3):689–95.
57. Lee KB et al. Arthroscopic microfracture for osteochondral lesions of the talus. Knee Surg Sports Traumatol Arthrosc 2010; 18: 247-253.
58. Kitaoka HB, et al. Clinical rating systems for the ankle-hindfoot, midfoot, hallux, and lesser toes. Foot Ankle Int. 1994; 15: 349-53.
59. Saxena A, et al. Articular talar injuries in athletes: results of microfracture and autogenous bone graft. Am J Sports Med. 2007; 35(10): 1680-1687.
60. Carlsson AM et al. Assessment of chronic pain. I. Aspects of the reliability and validity of the visual analogue scale. Pain. 1983; 16: 87-101.
61. Barrett GR, et al. Allograft anterior cruciate ligament reconstruction in the young, active patient: Tegner activity level and failure rate. Arthroscopy 2010; 26: 87-101.
62. Eechaute C, et al. The clinimetric qualities of patient–asessed instruments for measuring chronic ankle instability: a sistematic review. BMC Musculoskelet Disord. 2007; 8: 6.
63. Becher C, et al. Results of microfrature in the treatment of articular cartilage defects of the talus. Foot Ankle Int. 2005; 26: 583-589.
64. Marlovits S, et al. Definition of pertinent parameters for the evaluation of articular cartilage repair with high-resolution magnetic resonance imaging. European Journal of Radiology. 2004; 52: 310-319.
65. Brittenberg M, et al. Evaluation of cartilage injuries and repair. JBJS Am. 2003; 85: 58-69.
66. Marolovits S, et al. Magnetic resonance observation of cartilage repair tissue (MOCART) for the evaluation of autologous chondrocyte transplantation: Determination of interobserver variability and correlation to clinical outocome after 2 years. European Journal of Ragiology. 2006; 57: 16-23.
67. Van Bergen CJ et al. Diagnosing, planning and evaluating osteochondral ankle defects with imaging modalities. World J Orthoped. 2015; 6: 944-953.
68. Theologis AA et al. Longitudinal analysis of T1 and T2 quantiattive MRI of knee cartilage laminar organization folowing microfracture surgery. Knee. 2012; 19: 652-657.
69. Zinman C e al. Osteochondritis dissecans of the talus. Computed tomography scanning in diagnosis and follow-up. JBJS Am. 1988; 70: 1017-1019.
70. Van Bergen CJ et al. Potential pitfall in the microfracturing techinique during the arthroscopic treatment of an osteochondral lesion. Knee Surg Sport Traumat Arthrosc. 2009; 17: 184-187.
71. Schuman L et al. Arthroscopic treatment for osteochondral defects of the talus. Results at follow up at 2 to 11 years. JBJS Br. 2002; 84: 364-368.
72. Van Bergen CJ et al. Arthroscopic treatment of osteochondral defects of the talus: outcomes at eight to twenty years of follow-up. JBKS Am. 2013; 95: 519-525.
73. Kellgren JH, Lawrence JS. Radiological assessment of osteoarthrosis. Ann Rheum Dis. 1957; 16: 494-502.
74. Takakura Y et al. Low tibial osteotomy for osteoarthritis of the ankle. Results of a new operation in 18 patients. JBJS Br. 1995; 77: 50-54.
75. Tanaka Y et al. Low tibial osteotomy for varus type osteoarthritis of the ankle. JBJS Br. 2006; 88: 909-91.
76. Kerkhoffs GMMJ, Karlsson J. Osteochondral lesions of the talus. Knee Surg Sport Traumat Arthrosc. 2019; 27(9): 2719-2720.
77. Hurley ET, ShimozonoY, McGoldrick NP, Myerson CL, Yasui Y, Kennedy JG. High reported rate of return to play following bone marrow stimulation for osteochondral lesions of the talus. Knee Surg Sport Traumat Arthrosc. 2019; 27(9): 2721-2730.

Società Italiana di Artroscopia

FACULTY INNOVAZIONE TECNOLOGICA

LEADER FACULTY
Giovanni Felice Trinchese
Luca La Verde

FACULTY
Ugo Camilleri
Massimo Cassarino
Lorenzo Castellani
Angelo De Crescenzo
Giuseppe Della Rotonda
Mattia Fabbri
Andrea Fidanza
Edoardo Giovannetti de Sanctis
Eugenio Jannelli
Francesco La Camera
Giuseppe Piccolo
Leonardo Puddu
Riccardo Ranieri
Enrico Sebastiani

LE CELLULE STAMINALI NELLA PATOLOGIA CARTILAGINEA

ABSTRACT

La ricerca sulle cellule staminali in ambito ortopedico è nata dalla necessità di esplorare nuove possibilità terapeutiche, con particolare riguardo alle patologie croniche degenerative. è noto che la cartilagine articolare possiede scarsi meccanismi di guarigione, pertanto numerosi trattamenti, cellulari e non, sono stati proposti con l'obiettivo di promuoverne la rigenerazione.

L'elevata incidenza delle patologie e la relativa facilità d'esecuzione degli studi ha favorito l'applicazione clinica delle cellule staminali in questo campo. Lo scopo di questa review è riassumere lo stato attuale dell'applicazione delle cellule staminali nel campo della patologia cartilaginea, riportando le recenti evidenze scientifiche riguardo le varie tipologie di cellule staminali.

INTRODUZIONE

Le lesioni della superficie articolare sono un problema frequente, gravate dalla relativa inerzia rigenerativa posseduta dai condrociti [1]. Questo spesso conduce a una rapida insorgenza di lesioni condrali e alla progressione dell'osteoartrosi (OA), con dolore e limitazione della funzione articolare. Le terapie convenzionali dell'OA includono la fisioterapia, i farmaci antinfiammatori e antidolorifici, le infiltrazioni con acido ialuronico, plasma ricco di piastrine e corticosteroidi, la chirurgia artroscopica [2]. Sfortunatamente questi trattamenti hanno dimostrato solo parziali benefici clinici rispetto ai controlli, e pertanto, nei casi di grave degenerazione la sostituzione articolare protesica è raccomandata come ultima opzione terapeutica [3]. L'isolamento delle cellule staminali mesenchimali (MSC) da diversi di tessuti e i promettenti risultati del loro utilizzo in modelli animali ha portato al loro, relativamente recente, impiego nell'uomo.

MATERIALI E METODI

La raccolta dati è stata svolta utilizzando PubMed per identificare gli *original article* e garantire l'inclusione di dati pertinenti. Le parole chiave utilizzate sono state: cellule staminali, cellule staminali mesenchimali, midollo osseo, tessuto adiposo sottocutaneo, viscerale e infra-patellare, applicazione clinica, difetto osseo, difetto osteocondrale, rigenerazione cartilaginea, difetti della cartilagine e artrosi. Gli articoli sono stati scaricati direttamente dagli editori o altre risorse *online*. Gli articoli sono stati quindi esaminati per la ricerca di ulteriori riferimenti. La metodologia e i risultati sono stati estratti da ogni articolo scientifico selezionato.

RISULTATI

Le cellule staminali con la maggiore capacità di differenziazione sono cellule staminali embrionali (ESC). Queste non vengono utilizzate nella pratica clinica sia per questioni etiche che di sicurezza, a causa del rischio di formazione di teratomi [5]. Queste preoccupazioni hanno spinto a ricercare fonti alternative di cellule staminali tra cui cellule adulte e, recentemente, cellule staminali pluripotenti indotte (iPSC), sebbene il rischio di teratoma persista anche con l'utilizzo delle iPSC [5,6]. Le iPSC della cartilagine artrosica sottoposte a differenziazione condrogenica *in vitro* mostrano condrogenesi dopo impianto sottocutaneo nei topi, ma non sono ancora state utilizzate nella riparazione della superficie articolare *in vivo* [7].
Le cellule staminali mesenchimali (MSC) sono cellule multipotenti, inizialmente isolate dal midollo osseo naturalmente presenti in molti tessuti, spesso attorno ai vasi sanguigni. Sono caratterizzate dall'espressione di varie molecole sulla loro superficie cellulare (ad es. CD73, CD90, CD105) e, inoltre, possiedono la capacità di autorigenerarsi e di differenziarsi verso la linea osteogenica, condrogenica o adipogenica [8]. Oltre alla capacità di differenziazione, le MSC possiedono anche capacità antinfiammatorie ed immunosoppressive che le rendono delle promettenti armi nella terapia dell'osteoartrosi [9,10]. Le cellule staminali mesenchimali vengono isolate da una sempre più ampia varietà di tessuti umani, compreso il midollo osseo, tessuto adiposo, muscoli scheletrici, membrane e liquido sinoviale, periostio, sangue periferico, sangue del cordone ombelicale, endometrio, fluido amniotico e placenta [11–14].
Il potenziale valore terapeutico per le MSC nel trattamento dei disturbi articolari è multifattoriale, incluso effetti paracrini sul tessuto nativo, rigeneranti ed effetti immunomodulatori [15].
Le proprietà immunosoppressive delle MSC si basano sul rilascio di citochine e possono potenzialmente indurre tolleranza immunitaria, rendendo le MSC utilizzabili anche per contrastare la reazione da rigetto degli innesti e per l'artrite reumatoide [16]. Questi effetti immunomodulatori possono aiutare a rallentare la progressione dell'OA contrastando i processi infiammatori alla base della patogenesi [10].
Finora, nel sistema muscolo-scheletrico le MSC derivate da midollo osseo autologo, tessuto adiposo sottocutaneo, grasso infra-patellare e sangue periferico sono state utilizzati nel trattamento di lesioni osteocondrali, osteoartosi e artrite reumatoide [11,17–19].

CELLULE STAMINALI MESENCHIMALI DERIVATE DA MIDOLLO OSSEO

Le cellule staminali ematopoietiche (HSC) e le cellule staminali mesenchimali derivate da midollo osseo (BM-MSC) rappresentano linee cellulari diverse tra loro; solo le BM-MSC possono essere utilizzate per la rigenerazione condrale. Le HSC sono progenitrici delle cellule sanguigne, mentre le BM-MSC possono differenziarsi in elementi mesenchimali, compresa la cartilagine [20].

La maggior parte degli studi per la riparazione della cartilagine con cellule staminali utilizzano BM-MSC. Nei primi studi venivano utilizzate BM-MSC espanse per coltura, successivamente si è diffuso l'uso di concentrato di midollo osseo (BMC) senza la procedura di espansione cellulare, consentendo così di effettuare la procedura in un unico tempo [21,22]. Il BMC contiene cellule nucleate con una piccola componente di cellule staminali, il BMC si ottiene da aspirato di midollo osseo dopo la rimozione della maggior parte dei globuli rossi e del plasma attraverso un processo di centrifugazione [22]. Chiaramente esiste una variabilità per i conteggi di MSC tra i diversi pazienti. In letteratura è infatti riportato un *range* cellulare nei trapianti di BM-MSC che va da 8 milioni a 45,6 milioni di cellule. È stato dimostrato che l'esito positivo dell'uso di questo tipo di terapia con l'obiettivo di stimolare la rigenerazione cartilaginea dipende dal numero di cellule progenitrici utilizzate [23].

Un importante limite nell'uso delle BM-MSC è che il numero di cellule diminuisce con l'età del paziente e mostra una ridotta capacità proliferativa e aumento dei tassi di apoptosi rispetto a BM-MSC ottenute da pazienti più giovani [24].

Un recente studio randomizzato a doppio cieco è stato effettuato per dimostrare l'efficacia e la sicurezza di una singola iniezione intra-articolare di MSC-autologhe in pazienti con OA del ginocchio [25]. I pazienti sono stati divisi in due gruppi, il primo veniva trattato con MSC-autologhe, il gruppo di controllo invece con soluzione salina. L'*outcome* primario è stato valutato attraverso il *Western Ontario and McMaster Universities Osteoarthritis index* (WOMAC). L'*outcome* secondario includeva vari esami clinici e radiologici e la sicurezza dell'iniezione. Il monitoraggio del difetto cartilagineo dopo l'iniezione è stato valutato usando la risonanza magnetica. Dopo sei mesi, la singola iniezione di MSC ha portato a un significativo miglioramento del punteggio WOMAC, nel gruppo di controllo invece non vi sono stati cambiamenti significativi. Non sono stati osservati eventi avversi gravi in entrambi i gruppi durante il periodo di *follow-up*. Alla risonanza magnetica, nel gruppo MSC non vi è stato alcun cambiamento significativo del difetto della cartilagineo dopo 6 mesi, mentre le dimensioni del difetto nel gruppo di controllo risultavano aumentate [26].

CELLULE STAMINALI DERIVATE DAL TESSUTO ADIPOSO E DALLA FRAZIONE VASCOLARE STROMALE

Le cellule staminali mesenchimali adipose derivano dalle cellule perivascolari [27].

Il tessuto adiposo contiene in proporzione un numero maggiore di MSC rispetto al midollo osseo, il prelievo attraverso la liposuzione non reca significativa morbilità. Contrariamente alle BM-MSC, il numero delle cellule non diminuisce con l'età ma con l'obesità [28].

La frazione vascolare stromale (SVF) è composta da un'eterogenea popolazione cellulare contenente MSC, fibroblasti, cellule endoteliali, leucociti (linfociti e macrofagi) e periciti [28]. In particolare, la SVF contiene un gran numero di cellule T regolatorie (T-reg) che possono intervenire nell'immunosoppressione e nell'induzione della tolleranza [16]. Diversi studi *in vivo* su cane hanno dimostrato l'efficacia dell'utilizzo della SVF intra-articolare per l'artrosi dell'anca [29]. In uno studio condotto su uomo la somministrazione di SVF derivate da grasso ha mostrato risultati clinici superiori rispetto ai controlli al *follow-up* medio di 21,8 mesi nel trattamento di lesioni osteocondrali talari [26].

Uno studio condotto nel 2017 ha valutato se le cellule staminali raccolte da tessuto adiposo sottocutaneo o viscerale forniscono lo stesso miglioramento per la terapia dell'artrosi del ginocchio [30]. In una prima fase le cellule staminali sono state isolate dal tessuto adiposo sottocutaneo o dal tessuto viscerale. Successivamente sono stati valutati la morfologia, la proliferazione, i *marker* di superficie e la differenziazione adipocitaria delle cellule staminali sottocutanee (S-ASC) e viscerali (V-ASC). Sono stati utilizzati dei ratti a cui è stata chirurgicamente indotta l'osteoartrosi.

A 4 settimane dall'operazione, sono state iniettate nella cavita articolare rispettivamente S-ASC, V-ASC o soluzione salina tamponata con fosfato (PBS controllo). Sei settimane dopo il trattamento è stata eseguita l'analisi istologia, immunoistochimica e dell'espressione genica.

La proliferazione delle V-ASC era significativamente maggiore di quella delle S-ASC, tuttavia la cartilagine trattata con S-ASC ha mostrato un miglioramento significativamente maggiore rispetto alla cartilagine trattata con V-ASC o PBS. Inoltre, gli S-ASC hanno mostrato un migliore potenziale condrogenico e immunosoppressivo *in vitro*. Questo studio ha quindi dimostrato che il tessuto adiposo sottocutaneo è una fonte cellulare efficace per la terapia cellulare dell'osteoartrosi poiché promuove la differenziazione delle cellule staminali in condrociti e inibisce le reazioni immunologiche [30].

CELLULE STAMINALI DERIVATE DAL PANNICOLO ADIPOSO INFRA-PATELLARE

Il grasso infra-patellare differisce per composizione dal tessuto adiposo sottocutaneo in quanto contenente una grande quantità di tessuto collagenico e possibili sinoviociti [25]. Nei conigli con osteoartrosi, le cellule derivate dal grasso infrapatellare hanno mostrato risultati promettenti rispetto ai controlli [31]. La SVF infra-patellare (non espansa in coltura) ha mostrato risultati clinici sull'uomo incoraggianti, dimostrando che l'iniezione intra-articolare di cellule staminali mesenchimali derivate dal pannicolo adiposo infrapatellare è efficace nel ridurre il dolore e migliorare la funzione del ginocchio nei pazienti in trattamento per OA del ginocchio [32].

CELLULE STAMINALI DA SANGUE PERIFERICO

Un'altra fonte di MSC è rappresentata dal sangue periferico, dove possono essere ottenute con relativa facilità e nessuna significativa morbilità nel sito donatore. Le MSC derivate da cellule del sangue periferico umano (PBSC) presentano un po-

tenziale condrogenico *in vitro* simile ai BM-MSC, sebbene siano molto meno concentrate rispetto le cellule staminali presenti nel midollo [33]. Per i donatori esistono bassi rischi di rottura splenica e sindrome da *distress* respiratorio; esiste inoltre un rischio teorico, non ancora chiaramente dimostrato, di tumori ematologici [34].

L'efficacia delle PBSC è stata valutata da uno studio randomizzato in cui due gruppi di pazienti venivano trattati in artroscopia con microfratture. Nel primo gruppo la procedura artroscopica era seguita da infiltrazioni di acido ialuronico e PBCS, nel secondo gruppo da solo acido ialuronico. A 18 mesi dal trattamento i risultati istologici e di risonanza magnetica son apparsi migliori nel gruppo trattato con PBCS, ma poi non vi è stata nessuna significativa differenza clinica a 24 mesi [18].

CONCLUSIONE

La terapia rigenerativa con cellule staminali rappresenta un trattamento promettente per le patologie articolari. Fonti cellulari che non richiedono espansione *in vitro*, come ad esempio BMC o SVF, offrono l'opportunità di eseguire la terapia in un tempo, riducendo la finestra dal prelievo alla somministrazione [19].

Ad oggi i dati sull'uso umano delle cellule staminali sono ancora limitati, ma la terapia mediante impianto chirurgico o attraverso infiltrazione intra-articolare sembra essere sicura e di ragionevole efficacia. Tuttavia, sebbene esistono diversi studi che supportano l'idea che la terapia con cellule staminali abbia effetti positivi in ambito ortopedico, ad oggi esistono solo limitate prove di alta qualità riguardo il follow-up a lungo termine.

BIBLIOGRAFIA

1. Smith, Benjamin, Ian R. Sigal, and Daniel A. Grande. "Immunology and cartilage regeneration." Immunologic research 63.1-3 (2015): 181-186.
2. Murrell, William D., et al. "Regenerative treatments to enhance orthopedic surgical outcome." PM&R 7.4 (2015): S41-S52.
3. Gupta, Pawan K., et al. "Mesenchymal stem cells for cartilage repair in osteoarthritis."Stem cell research & therapy 3.4 (2012): 1-9.
4. Moher, David, et al. "Preferred reporting items for systematic review and meta-analysis protocols (PRISMA-P) 2015 statement." Systematic reviews 4.1 (2015): 1.
5. Ho P-J, Yen M-L, Yet S-F, Yen BL. Current applications of human pluripotent stem cells: possibilities and challenges. Cell Transplant. 2012;21(5):801–14.
6. Bastami F, Nazeman P, Moslemi H, Rezai Rad M, Sharifi K, Khojasteh A. Induced pluripotent stem cells as a new getaway for bone tissue engineering: A systematic review. Cell Prolif. 2017 Apr;50(2).
7. Wei Y, Zeng W, Wan R, Wang J, Zhou Q, Qiu S, et al. Chondrogenic differentiation of induced pluripotent stem cells from osteoarthritic chondrocytes in alginate matrix. Eur Cell Mater. 2012 Jan 12;23:1–12.
8. Ullah I, Subbarao RB, Rho GJ. Human mesenchymal stem cells - current trends and future prospective. Biosci Rep. 2015 Apr 28;35(2).
9. Manferdini C, Maumus M, Gabusi E, Piacentini A, Filardo G, Peyrafitte J-A, et al. Adipose-derived mesenchymal stem cells exert antiinflammatory effects on chondrocytes and synoviocytes from osteoarthritis patients through prostaglandin E2. Arthritis Rheum. 2013 May;65(5):1271–81.
10. Mokbel AN, El Tookhy OS, Shamaa AA, Rashed LA, Sabry D, El Sayed AM. Homing and reparative effect of intra-articular injection of autologus mesenchymal stem cells in osteoarthritic animal model. BMC Musculoskelet Disord. 2011 Nov 15;12:259.
11. Pak J. Regeneration of human bones in hip osteonecrosis

and human cartilage in knee osteoarthritis with autologous adipose-tissue-derived stem cells: a case series. J Med Case Reports. 2011 Jul 7;5:296.

12. Lu S-H, Yang A-H, Wei C-F, Chiang HS, Chancellor MB. Multi-potent differentiation of human purified muscle-derived cells: potential for tissue regeneration. BJU Int. 2010 Apr;105(8):1174–80.
13. Jia Z, Liang Y, Xu X, Li X, Liu Q, Ou Y, et al. Isolation and characterization of human mesenchymal stem cells derived from synovial fluid by magnetic-activated cell sorting (MACS). Cell Biol Int. 2018 Mar;42(3):262–71.
14. Ulukus M. Stem cells in endometrium and endometriosis. Womens Health Lond Engl. 2015 Aug;11(5):587–95.
15. Heng TSP, Dudakov JA, Khong DMP, Chidgey AP, Boyd RL. Stem cells--meet immunity. J Mol Med Berl Ger. 2009 Nov;87(11):1061–9.
16. Rodriguez JP, Murphy MP, Hong S, Madrigal M, March KL, Minev B, et al. Autologous stromal vascular fraction therapy for rheumatoid arthritis: rationale and clinical safety. Int Arch Med. 2012 Feb 8;5:5.
17. Teo BJX, Buhary K, Tai B-C, Hui JH. Cell-based therapy improves function in adolescents and young adults with patellar osteochondritis dissecans. Clin Orthop. 2013 Apr;471(4):1152–8.
18. Saw K-Y, Anz A, Siew-Yoke Jee C, Merican S, Ching-Soong Ng R, Roohi SA, et al. Articular cartilage regeneration with autologous peripheral blood stem cells versus hyaluronic acid: a randomized controlled trial. Arthrosc J Arthrosc Relat Surg Off Publ Arthrosc Assoc N Am Int Arthrosc Assoc. 2013 Apr;29(4):684–94.
19. Koh Y-G, Choi Y-J. Infrapatellar fat pad-derived mesenchymal stem cell therapy for knee osteoarthritis. The Knee. 2012 Dec;19(6):902–7.
20. Ding D-C, Shyu W-C, Lin S-Z. Mesenchymal stem cells. Cell Transplant. 2011;20(1):5–14.
21. Wakitani S, Imoto K, Yamamoto T, Saito M, Murata N, Yoneda M. Human autologous culture expanded bone marrow mesenchymal cell transplantation for repair of cartilage defects in osteoarthritic knees. Osteoarthritis Cartilage. 2002 Mar;10(3):199–206.
22. Buda R, Vannini F, Cavallo M, Baldassarri M, Natali S, Castagnini F, et al. One-step bone marrow-derived cell transplantation in talarosteochondral lesions: mid-term results. Joints. 2013 Sep;1(3):102–7.
23. Huang C-YC, Reuben PM, D'Ippolito G, Schiller PC, Cheung HS. Chondrogenesis of human bone marrow-derived mesenchymal stem cells in agarose culture. Anat Rec A Discov Mol Cell Evol Biol. 2004 May;278(1):428–36.
24. Stolzing A, Jones E, McGonagle D, Scutt A. Age-related changes in human bone marrow-derived mesenchymal stem cells: consequences for cell therapies. Mech Ageing Dev. 2008 Mar;129(3):163–73.
25. Lee, Woo-Suk, et al. "Intra-Articular Injection of Autologous Adipose Tissue-Derived Mesenchymal Stem Cells for the Treatment of Knee Osteoarthritis: A Phase IIb, Randomized, Placebo-Controlled Clinical Trial." Stem cells translational medicine 8.6 (2019): 504-511.
26. Kim, Yong Sang, et al. "Clinical outcomes of mesenchymal stem cell injection with arthroscopic treatment in older patients with osteochondral lesions of the talus." The American journal of sports medicine 41.5 (2013): 1090-1099.
27. Cai X, Lin Y, Hauschka PV, Grottkau BE. Adipose stem cells originate from perivascular cells. Biol Cell. 2011 Sep;103(9):435–47.
28. Mahmoudifar N, Doran PM. Mesenchymal Stem Cells Derived from Human Adipose Tissue. Methods Mol Biol Clifton NJ. 2015;1340:53–64.
29. Black LL, Gaynor J, Adams C, Dhupa S, Sams AE, Taylor R, et al. Effect of intraarticular injection of autologous adipose-derived mesenchymal stem and regenerative cells on clinical signs of chronic osteoarthritis of the elbow joint in dogs. Vet Ther Res Appl Vet Med. 2008;9(3):192–200.
30. Tang, Yan, et al. "A comparative assessment of adipose-derived stem cells from subcutaneous and visceral fat as a potential cell source for knee osteoarthritis treatment." Journal of cellular and molecular medicine 21.9 (2017): 2153-2162.
31. Toghraie, F. S., et al. "Treatment of osteoarthritis with infrapatellar fat pad derived mesenchymal stem cells in Rabbit." The Knee 18.2 (2011): 71-75.
32. Koh, Yong-Gon, et al. "Mesenchymal stem cell injections improve symptoms of knee osteoarthritis." Arthroscopy: The Journal of Arthroscopic & Related Surgery 29.4 (2013): 748-755.
33. Chong, Pan-Pan, et al. "Human peripheral blood derived mesenchymal stem cells demonstrate similar characteristics and chondrogenic differentiation potential to bone marrow derived mesenchymal stem cells." Journal of Orthopaedic Research 30.4 (2012): 634-642.
34. D'Souza, Anita, et al. "Granulocyte colony–stimulating factor administration: adverse events." Transfusion medicine reviews 22.4 (2008): 280-290.

Società Italiana di Artroscopia

FACULTY MEDICINA LEGALE

LEADER FACULTY
Roberto Marruzzo

FACULTY
Domenico De Leo
FrancescoDe Stefano
Vittorio Fineschi
Ernesto Macrì
Massimo Manfredini
Franco Marozzi
Luca Nocco
Stefano Putinati
Pietro Ricci
Paolo Vinci
Riccardo Zoia

LA RESPONSABILITÀ CIVILE NELLA "RIFORMA GELLI"

L. Nocco

LA RESPONSABILITÀ CONTRATTUALE DELLE STRUTTURE SANITARIE

A distanza di cinque anni dal precedente tentativo di riforma del sistema della responsabilità sanitaria, la ben nota legge Balduzzi, un nuovo intervento legislativo ha cercato di rimescolare gli assetti raggiunti dalla giurisprudenza di settore e di modificare gli squilibri venutisi a creare.

Proprio il confronto con la legge Balduzzi permette di apprezzare, nella legge in commento, da un lato un approccio maggiormente attento agli aspetti di sistema e, dall'altro, una maggiore chiarezza ed appropriatezza terminologica e concettuale.

La legge 24/2017, in effetti, qualifica espressamente, sebbene entro certi limiti, come extracontrattuale la responsabilità dell'esercente la professione sanitaria che lavori all'interno di strutture sanitarie *(art. 7 comma 3)*.

Quanto, invece, alla responsabilità della struttura sanitaria pubblica o privata, la legge si riporta al consolidato orientamento che ne sancisce la natura contrattuale *(art. 7 comma 1)*.

In questo modo, la legge non si discosta dalla consolidata opinione secondo la quale *"l'accettazione del paziente in una struttura deputata a fornire assistenza medico ospedaliera […] comporta la conclusione di un contratto di prestazione d'opera atipico di spedalità, in base al quale essa è tenuta ad una prestazione complessa, che non si esaurisce nella effettuazione delle cure mediche […], ma si estende ad una serie di altre prestazioni, quali la messa a disposizione del personale medico e paramedico (del cui fatto dovrà poi rispondere), di medicinali, e di tutte le attrezzature tecniche necessarie, nonché di quelle lato sensu alberghiere"* [(1)].

In linea con tale qualificazione, l'orientamento giurisprudenziale consolidato ha precisato che *"l'ospedale risponde a titolo contrattuale dei danni patiti dal paziente, per fatto proprio, ex art. 1218 c.c. […] ovvero per fatto altrui, ex art. 1228 c.c., ove siano dipesi dalla colpa dei sanitari di cui l'ospedale si avvale"* [(2)], indipendentemente dalla tipologia contrattuale che lega il medico al-

la struttura sanitaria [3] e dalla natura pubblica o privata di quest'ultima [4].

Sotto questo aspetto, come anticipato, la legge 24/2017 non si discosta dall'orientamento dominante, limitandosi a precisarne l'applicabilità anche alla libera professione intramuraria, alla telemedicina, all'attività di sperimentazione e di ricerca clinica ed al *"regime di convenzione con il Servizio sanitario nazionale"*. È presumibile, pertanto, non solo che non vi sarà alcun "alleggerimento" della posizione processuale delle strutture sanitarie, ma che, alla luce delle modifiche riguardanti la responsabilità del medico dipendente, troverà accentuazione la tendenza alla canalizzazione del contenzioso sulle medesime.

LA RESPONSABILITÀ (QUASI SEMPRE) EXTRACONTRATTUALE DELL'ESERCENTE LA PROFESSIONE SANITARIA

Passando al tema della responsabilità dell'esercente la professione sanitaria, occorre anzitutto premettere che esso ha attratto i maggiori interessi e le principali speranze degli operatori per una complessiva risistemazione della materia della responsabilità sanitaria.

È, infatti, invalsa la convinzione che una qualificazione della responsabilità del medico operante nell'ambito di strutture sanitarie in termini extracontrattuali sia in grado di combattere gli squilibri venutisi a creare negli ultimi anni.

Occorre peraltro precisare che, a differenza del tema della responsabilità del medico operante presso una struttura sanitaria, sulla quale l'impatto dell'art. 7 della legge di riforma si preannuncia significativo, nulla cambia per la responsabilità del libero professionista. Se si eccettua tale fattispecie, la legge 24/2017 identifica con precisione il regime di responsabilità extracontrattuale applicabile. L'obiettivo abbastanza evidente è far gravare sugli attori il rischio che l'istruttoria espletata nel corso del giudizio non riesca ad accertare la sussistenza o l'insussistenza di un fatto illecito colposo. In quel caso, applicando le regole sul riparto dell'onere della prova, solo l'azione risarcitoria espletata nei confronti del responsabile in via contrattuale dovrebbe avere esito positivo, andando invece a gravare sull'attore il rischio dell'incertezza qualora abbia agito in via aquiliana contro l'esercente la professione sanitaria. Peraltro, il testo della legge, come risultante dalle modifiche introdotte dal Senato, sembra evocare la possibilità che l'esercente la professione sanitaria, nonostante operi nell'ambito di strutture sanitarie pubbliche o private, possa rispondere del proprio operato in via contrattuale qualora *"abbia agito nell'adempimento di obbligazione contrattuale assunta con il paziente"*.

Il problema, pertanto, si sposta sull'individuazione del momento in cui possa ritenersi sussistente tale *"obbligazione contrattuale assunta con il paziente"*. Particolarmente importante è il caso della *"libera professione intramuraria"* in cui si potrebbe dire che l'esistenza di una *"obbligazione contrattuale assunta con il paziente"* conduca ad una responsabilità contrattuale del medico. Tuttavia, si deve anche considerare che la sussistenza o meno del rapporto negoziale tra paziente e medico dipenderà in larga misura dalle concrete modalità di effettuazione della prestazione.

Occorrerà valutare, ad esempio, se il paziente abbia chiesto di essere visitato da un determinato sa-

nitario oppure abbia solo chiesto un "generico" appuntamento. Significative saranno anche le modalità con cui il regolamento aziendale disciplina la libera professione intramuraria, stabilendo ad esempio i criteri di quantificazione del compenso. Ne consegue che non si può dire una volta per tutte se il medico che eserciti la libera professione intramuraria risponda contrattualmente o extracontrattualmente verso il paziente, occorrendo effettuare una valutazione ampiamente casistica.

RIFLESSIONI CONCLUSIVE

Non si può, oggi, omettere di considerare che la crisi della responsabilità sanitaria è anche dovuta allo stato di precarietà del Servizio Sanitario Nazionale, del quale da anni si dibatte, costituente a sua volta una componente del più generale fenomeno di cambiamento del sistema di *welfare* novecentesco. Da un lato, il tentativo di introdurre maggiore efficienza nel servizio sanitario mediante l'aziendalizzazione si è tradotta, sotto questo aspetto, in un velleitario quanto dannoso "efficientismo"; dall'altro, ancora più pericolosi sotto il versante del livello di rischiosità delle strutture si sono rivelati i recenti (ma ormai non più tanto recenti quanto piuttosto persistenti) tagli alle spese. A fronte di tali problematiche, l'opera di sintesi effettuata dal legislatore della riforma Gelli rischia di non produrre una scelta risolutiva. Non può omettersi, al riguardo, di considerare quanto profondi siano gli effetti di una riforma che non è né stata assunta a livello legislativo né a livello nazionale, ossia il passaggio, in vario modo concepito, di numerose Regioni a meccanismi di auto-gestione dei sinistri e di auto-assicurazione o auto-ritenzione dei rischi. Tale indirizzo, eliminando la copertura assicurativa in caso di sinistro verificatosi nell'ambito di strutture sanitarie pubbliche, se da un lato consente un immediato risparmio di spesa dovuto al fatto che l'azienda non deve versare il premio assicurativo, dall'altro automaticamente si traduce in una moltiplicazione delle ipotesi di danno erariale (circostanza che prima restava assorbita dal fatto che era l'assicurazione dell'azienda a sopportare i costi dei sinistri) e, potenzialmente, a cascata, in virtù delle modifiche introdotte dal D.Lgs. 150/2009 (c.d. decreto "Brunetta"), anche di responsabilità disciplinare. Di qui una sensazione di "assedio" da parte della classe medica dipendente dal Servizio Sanitario Nazionale, che può a sua volta costituire fonte di ulteriore conflittualità a livello sindacale e di rapporti umani.

Resta pertanto l'auspicio che, in sede di emanazione dei decreti attuativi previsti dall'art. 10 della legge 24/2017, si possano introdurre strumenti idonei a garantire che le "altre analoghe misure" ivi previste perseguano efficacemente il declamato obiettivo di risparmio di spesa con un sistema che garantisca la professionalità del personale del Servizio Sanitario.

BIBLIOGRAFIA

1. Cass. civ., sez. III, 26 giugno 2012, n. 10630; Cass. civ., sez. III, 13 aprile 2007, n. 8826.
2. Cass. civ., sez. III, 3 febbraio 2012, n. 1620; Cass. civ., sez. III, 13 aprile 2007, n. 8826; Cass. civ., sez. III, 14 giugno 2007, n. 13953.
3. Cass. civ., sez. III, 13 aprile 2007, n. 8826; Cass. civ., sez. III, 14 giugno 2007 n. 13953.
4. Cass. civ., sez. III, 16 maggio 2000 n. 6318.

ASPETTI ASSICURATIVI

E. Macrì

LA SITUAZIONE DEL MERCATO ASSICURATIVO IN MATERIA DI MED-MAL

I recenti interventi legislativi tengono costantemente acceso – non solo fra gli addetti ai lavori - il dibattito sul tema della *c.d. medical malpractice* e, strettamente correlato a quest'ultimo, quello sull'assicurazione della r.c. sanitaria, temi attorno ai quali si registra un'attenzione sempre più crescente.

In effetti, all'incremento del contenzioso legato alla *medical malpractice* si è accompagnata, come diretta conseguenza, una profonda crisi dell'assicurabilità per i medici e le strutture sanitarie, seguita nel tempo da un'impennata del costo dei risarcimenti e quindi dei premi assicurativi.

La difficile congiuntura che si è venuta a definire nel settore della responsabilità medica ha comportato sia una forte diminuzione dell'offerta da parte del mondo assicurativo, a causa del ritiro di alcune delle principali compagnie di assicurazione da questo segmento di mercato, scoraggiate dalla crescente alea del rischio, sia la predisposizione di soluzioni assicurative, da parte delle poche imprese che continuano ad assumere tali rischi, con franchigie molto elevate, ovvero facendo ricorso a tutta una serie di clausole tese a circoscrivere la copertura.

Insomma, una disciplina assicurativa della responsabilità civile sanitaria dalla trama complessa, che per la sua evidente funzione sociale è stata una delle direttrici di marcia della riforma della responsabilità medica operata dalla recente legge Gelli-Bianco.

Nelle pagine che seguono si tenterà di rendere evidente quelle che sono le concrete articolazioni operative delle polizze attualmente presenti sul mercato assicurativo, per poi soffermarci brevemente sugli elementi peculiari per analizzare alcune delle criticità maggiormente ricorrenti che spesso si celano dietro testi di polizza non sempre sufficientemente chiari e lineari nella loro formulazione, composti da termini sconosciuti ma densi di gravi conseguenze sul piano pratico. Passeremo infine in rassegna le principali novità in-

trodotte nel quadro normativo, focalizzando l'attenzione sull'introduzione dell'obbligo di stipulare una polizza di assicurazione per i professionisti della sanità.

OBBLIGHI ASSICURATIVI: "ISTRUZIONI PER L'USO"

Prima di passare ad esaminare più nello specifico le novità introdotte dalla l. n. 24 del 2017 nell'ambito assicurativo, sono opportune alcune considerazioni di carattere generale sulla polizza assicurativa della responsabilità civile sanitaria. Ed in effetti, oggigiorno, le polizze reperibili sul mercato assicurativo contengono delle clausole negoziali spesso difficilmente comprensibili per l'assicurato, al quale raramente vengono spiegate con la dovuta diligenza.

Da questa angolatura, è sufficiente ricordare quanto accaduto con il superamento dei modelli tradizionali di assicurazione di responsabilità civile *c.d. loss occurrence*, a beneficio di quelli strutturati secondo il modello *claims made*, che rappresenta, oggi, uno dei punti focali dell'assicurazione della responsabilità professionale sanitaria, poiché è in grado di incidere profondamente sugli effetti della copertura assicurativa, davanti al quale l'assicurato ha un ridotto spazio di autonomia per proporre delle eventuali modifiche.

L'efficacia temporale delle coperture assicurative: dalle polizze loss occurrence alle polizze claims made

In estrema sintesi, la differenza tra i due sistemi può essere così ricostruita.

La clausola *LOSS OCCURRENCE*, riconosce la garanzia assicurativa per tutti quei pregiudizi derivanti da condotte lesive colpose poste in essere nel periodo di vigenza del rapporto assicurativo, indipendentemente sia dal momento in cui si manifesta il danno sia dal momento in cui l'assicurato riceve la domanda risarcitoria, salvo, ovviamente, la prescrizione del diritto fatto valere dal terzo eventualmente danneggiato. (Fig. 1)

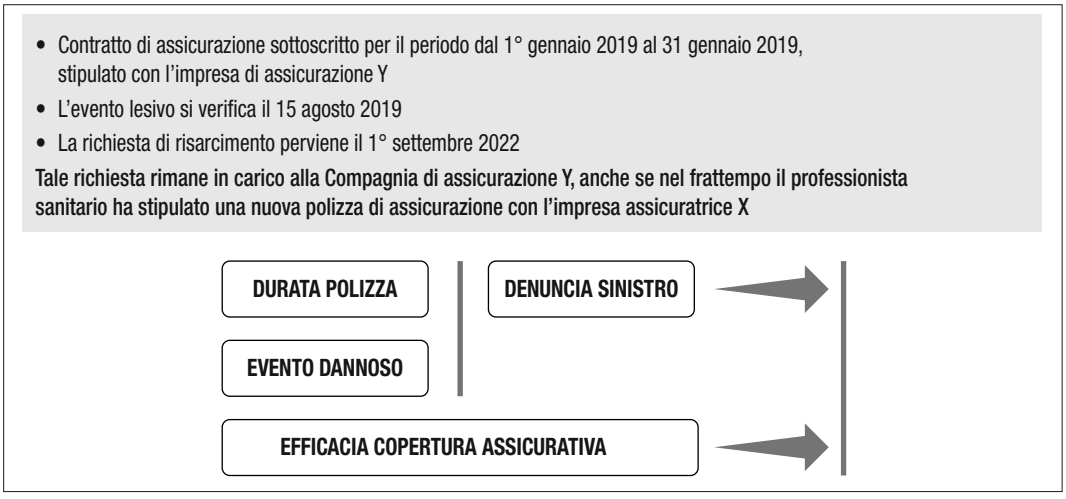

FIG. 1

In un contratto di assicurazione strutturato secondo il modello *CLAIMS MADE*, invece, la compagnia di assicurazione è obbligata a tenere indenne l'assicurato di quanto questi debba pagare a un terzo relativamente alle richieste di risarcimento pervenute per la prima volta nel corso del periodo di validità del rapporto assicurativo, anche per fatti occorsi prima del termine iniziale di decorrenza della polizza (Fig. 2).

Nella prassi assicurativa è possibile rintracciare due differenti modelli di *CLAIMS MADE*.

Da un lato, abbiamo una *c.d. CLAIMS MADE PURA*, in cui non è prevista alcuna limitazione temporale per le condotte colpose, poste in essere antecedentemente alla sottoscrizione della polizza, con l'unico limite che la richiesta di risarcimento avanzata dal danneggiato debba essere portata a conoscenza dell'assicurato nel periodo in cui la polizza è in corso (Fig. 2).

Dall'altro lato, abbiamo una *CLAIMS MADE DENOMINATA MISTA*, nella quale la copertura assicurativa è delimitata ad un arco temporale circoscritto (ad esempio, a due, tre, cinque anni), anteriore alla stipula del contratto, fermo in ogni caso il requisito che la richiesta di risarcimento avanzata dal danneggiato pervenga all'assicurato quando il contratto assicurativo è ancora in vigore (Fig. 3).

Di frequente nelle polizze in cui è stabilita una delimitazione temporale, l'assicurato deve compilare un questionario – *cd. QUESTIONARIO PRE-ASSUNTIVO* - in cui attesta di non avere ricevuto in precedenza richieste di risarcimento ovvero di non essere a conoscenza di fatti o circostanze che possano dare luogo a richieste di risarcimento indennizzabili a termini di polizza.

Per cui, sostenere, ad esempio, che non vi sono stati sinistri quando in realtà vi sono stati, integra una dichiarazione inesatta, che potrebbe comportare l'annullamento del contratto assicurativo se è appurato che è stata fornita con dolo o con colpa grave.

FIG. 2

- Contratto di assicurazione sottoscritto per il periodo dal 1° gennaio 2019 al 31 gennaio 2019, stipulato con l'impresa di assicurazione Y, con una retroattività limitata a 3 anni
- L'evento lesivo si verifica il 15 agosto 2015
- La richiesta di risarcimento perviene il 1° settembre 2019

Tale richiesta NON VIENE PRESA IN CARICO dalla Compagnia di assicurazione Y, nonostante la richiesta di risarcimento sia pervenuta nel corso di validità della polizza di assicurazione
NÉ VERREBBE PRESA IN CARICO dalla compagnia di assicurazione X, con la quale fosse stata stipulata la polizza al momento del verificarsi dell'evento di danno, poiché la richiesta di risarcimento è pervenuta in seguito

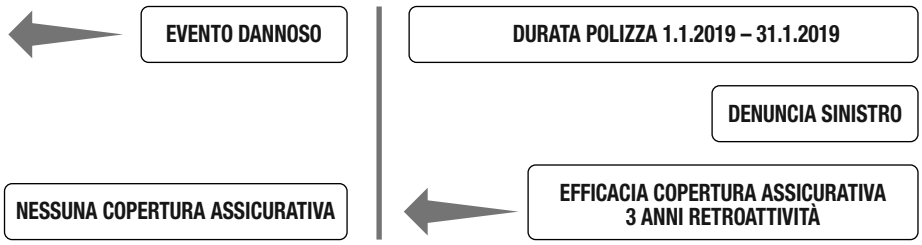

FIG. 3

Ulteriori condizioni contrattuali delle polizze assicurative

Di seguito alcune istruzioni di carattere squisitamente tecnico in merito alle principali caratteristiche delle polizze di assicurazione della responsabilità civile professionale, che è buona norma verificare prima di procedere alla sottoscrizione di una polizza di responsabilità civile professionale. Tali indicazioni sono utili sia per i professionisti sanitari dipendenti di struttura pubblica e/o privata sia per i liberi professionisti.

a) Massimale

Si tratta dell'importo massimo che la compagnia sarà tenuta a pagare ai danneggiati a titolo di capitale, interessi e spese. La congruità del massimale è da valutare in base all'attività esercitata e alla relativa esposizione al rischio assicurativo, sia in termini di frequenza di eventi (numero di sinistri) che di entità (valore economico dei sinistri).

b) Franchigie e scoperti

È oramai usuale nella prassi commerciale che le polizze della responsabilità civile professionale siano generalmente offerte con applicazione di una franchigia (determinata in importo fisso) ovvero di uno scoperto (determinato in misura percentuale rispetto all'entità del danno da liquidare al terzo danneggiato). Pertanto, sia che sia stata prevista una franchigia sia che sia stato inserito uno scoperto, si tratta in ogni caso di una somma prestabilita che rimarrà a carico dell'assicurato.

c) Richiesta di risarcimento

Di solito fa riferimento alla formale richiesta di risarcimento per i danni che siano derivati da un fatto colposo. In senso meramente esemplificativo, spesso sono ricomprese nella defi-

nizione di richiesta di risarcimento: i) la citazione o la chiamata in causa dell'assicurato; ii) l'atto di convocazione dell'assicurato dinanzi ad un organismo di mediazione ovvero la notifica del ricorso per l'avvio di un procedimento ex art. 696 bis c.p.c.

d) Sinistro

Affinché un sinistro possa essere validamente aperto presso l'assicuratore, si devono considerare essenzialmente due aspetti, che sono:
– la richiesta di risarcimento, in ragione di quanto stabilito nella definizione che ad essa fa riferimento;
– l'assicurato deve essere venuta a conoscenza della richiesta di risarcimento per la prima volta durante il periodo di assicurazione. Strettamente correlata alla definizione di sinistro, è la problematica relativa alla cd. denuncia del sinistro, cioè all'obbligo posto a carico dell'assicurato di denunciare il sinistro alla compagnia di assicurazione entro un termine stabilito nel contratto di assicurazione. Ovviamente, un simile obbligo può divenire attuale, solo se l'assicurato ha avuto (o possa aver avuto, usando l'ordinaria diligenza) conoscenza del sinistro.

e) Durata della polizza

L'assicurato è chiamato a prestare attenzione alla parte in cui è previsto se la polizza sia con o senza il c.d. "tacito rinnovo". Si definisce "con tacito rinnovo" quella polizza che, se non viene disdettata entro un termine dalla sua scadenza, si rinnova automaticamente (o tacitamente) per un uguale periodo. Mentre si definisce "senza tacito rinnovo" quella polizza che cessa alla sua scadenza senza necessità di alcuna comunicazione.

f) Le esclusioni

È abbastanza usuale che nelle condizioni generali della polizza siano indicate delle esclusioni riferite all'operatività delle garanzie contrattuali. Non vi è dubbio che tra di esse quella che presenta maggiori criticità è l'esclusione relativa ai danni derivanti da responsabilità imputabile ad assenza, insufficienza o inidoneità del consenso informato, sia scritto che orale. Sicché, sarebbe, opportuno che l'assicurato richiedesse esplicitamente che nella polizza non fosse contemplata una esclusione di tal genere.

LE NUOVE PREVISIONI IN MATERIA ASSICURATIVA CONTENUTE NELLA LEGGE GELLI-BIANCO

Le principali direttrici di marcia lungo le quali si è mosso l. n. 24 del 2017 (cd. legge Gelli-Bianco) in materia assicurativa, hanno essenzialmente riguardato:

a) l'obbligo di assicurazione per le strutture sanitarie pubbliche o private;
b) la previsione per le strutture sanitarie di poter far ricorso alle cd. "analoghe misure" *(art. 10, comma 1 l. n. 24/2017)*;
c) l'obbligo assicurativo a carico degli esercenti la professione sanitaria, dipendenti e liberi professionisti *(art. 10, comma 2 e comma 3 l. n. 24/2017)*;
d) l'attribuzione ai danneggiati dell'azione diretta nei confronti dell'assicuratore *(art. 12 l. n. 24/2017)*;
e) l'estensione della garanzia assicurativa per gli

eventi accaduti nei dieci anni antecedenti la conclusione del contratto assicurativo e una "ultrattività della copertura" *(art. 11 l. n. 24/2017)*.

L'obbligo assicurativo delle strutture sanitarie

a) L'art. 10, comma 1 prevede che le strutture sanitarie, pubbliche e private, hanno l'obbligo di dotarsi di una copertura assicurativa o di altre analoghe misure per la responsabilità civile verso terzi.
b) Altresì, le medesime strutture si devono dotare di una garanzia assicurativa o di altre analoghe misure, anche per i danni cagionati dal personale a qualunque titolo operante presso di esse, compresi coloro che svolgono attività di formazione, aggiornamento nonché di sperimentazione e di ricerca clinica. Tale norma trova applicazione anche con riferimento alle prestazioni sanitarie svolte in regime di libera professione intramuraria o in regime di convenzione con il Servizio sanitario nazionale ovvero attraverso la telemedicina.
c) Inoltre è stato previsto l'obbligo a carico delle strutture sanitarie di munirsi di una copertura assicurativa anche a tutela del patrimonio degli esercenti le professioni sanitarie di cui si sono avvalsi per le prestazioni rese a terzi, per l'ipotesi che questi siano ritenuti responsabili anche in proprio.

L'obbligo assicurativo dei liberi professionisti

L'art. 10, comma 2, della legge dispone che i sanitari che operano al di fuori delle strutture sanitarie ovvero al loro interno, ma in regime di libera professione, hanno un autonomo obbligo di copertura assicurativa della responsabilità civile.

L'obbligo assicurativo per colpa grave

Il complesso degli obblighi assicurativi contemplati dalla legge n. 24/2017 si completa con quanto stabilito dal comma 3 dell'art. 10, il quale prevede che tutti gli esercenti la professione sanitaria, che operino "a qualunque titolo" in strutture sanitarie pubbliche o private, debbano provvedere a stipulare, con oneri a proprio carico, un'adeguata polizza di assicurazione per colpa grave. La *ratio* dell'assicurazione del dipendente è dichiarato esplicitamente dal legislatore ed è da rintracciare nella volontà di garantire l'efficacia alle azioni di rivalsa di cui all'art. 9 della Legge Gelli: cioè, quella che può essere promossa dal Pubblico Ministero presso la Corte dei conti (in caso di risarcimento pagato a terzi da una struttura pubblica), ovvero dalla struttura privata, o ancora dalle azioni surrogatorie che spettano all'assicuratore che ha pagato il terzo danneggiato nei confronti del responsabile (Fig. 4).

L'operatività temporale delle polizze alla luce della legge Gelli-Bianco

L'art. 11 prevede, anzitutto, che la garanzia assicurativa obbligatoria deve prevedere una copertura anche per gli eventi accaduti nei dieci anni antecedenti la conclusione del contratto assicurativo, purché denunciati all'impresa di assicurazione durante la vigenza temporale della polizza. Il legislatore ha altresì previsto una cd. ultrattività della garanzia assicurativa - nel caso di cessazione definitiva dell'attività professionale dovuta a qualunque causa - per le richieste di risarcimento presentate per la prima volta entro i dieci anni successivi e riferite a fatti che posso-

FIG. 4 - *Art. 10: Obbligo di assicurazione.*

no determinare una responsabilità accaduti nel periodo di efficacia della polizza, incluso il periodo di retroattività della copertura.

Da notare, che tale previsione è valevole anche per gli eredi dell'assicurato e non è assoggettabile alla clausola di disdetta (Fig. 5).

L'azione diretta da parte del danneggiato

Il quadro assicurativo delineato dalla legge Gelli-Bianco, analogamente a quanto stabilito nella responsabilità civile automobilistica, si completa con la cd. azione diretta del danneggiato nei confronti delle imprese di assicurazioni che hanno prestato la copertura. L'art. 12, comma 1, dunque, concede al paziente/danneggiato la facoltà di agire direttamente contro l'impresa di assicurazione che presti la garanzia alle aziende sanitarie ed all'esercente la professione in regime libero professionale. Sotto il profilo squisitamente processuale, la norma in commento ha previsto un sistema di litisconsorzio necessario, tra l'assicuratore convenuto in giudizio ed i soggetti assicurati, siano essi le strutture sanitarie ovvero l'esercente la professione sanitaria in regime libero-professionale (Fig. 6).

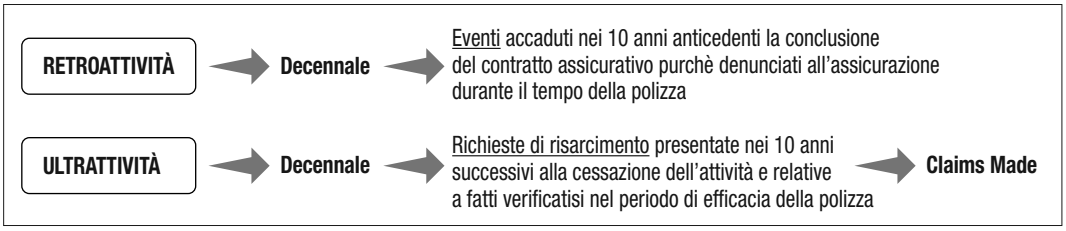

FIG. 5 - *Art. 11: Estensione garanzia assicurativa.*

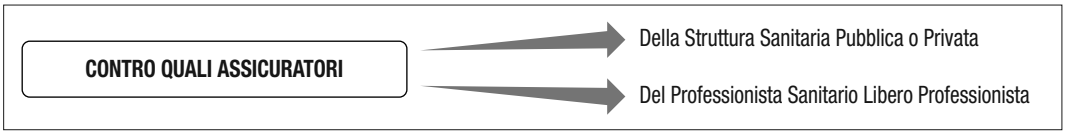

FIG. 6 - *Art.12: Azione diretta del danneggiato.*

S.I.A.
Società Italiana
di Artroscopia