

## Impingement femoro-acetabolare: considerazioni biomeccaniche e dinamiche

C. Dall'Oca, T. Maluta, G.M. Micheloni, T. Romeo, A. Zambito, R. Malagò<sup>1</sup>, B. Magnan

Dipartimento di Chirurgia Clinica Ortopedica e Traumatologica, Azienda Ospedaliera Universitaria Integrata di Verona, Policlinico G.B. Rossi, Verona

<sup>1</sup> Istituto di Radiologia, Azienda Ospedaliera Universitaria Integrata di Verona, Policlinico G.B. Rossi, Verona

**Summary.** “*Femoroacetabular Impingement (F.A.I.): biomechanical and dynamic considerations*”. Femoroacetabular impingement (F.A.I.) is a pathologic process caused by abnormality of the shape of the acetabulum, of the femoral head, or both. F.A.I. often referred to as idiopathic, may be secondary to slipped capital epiphysis, congenital hypoplasia of the femur, Legg-Calvé Perthes disease, post-traumatic mal-union and protrusio acetabuli. From 2009 to 2012 we studied 21 patients (14 males), with average age of 52 years old (33 y - 75 y) affected by idiopathic F.A.I. Every patient underwent to pelvic and hip joint X-rays and CT scan with 3D reconstructions, in order to evaluate morphology of the pelvis and the hip joint and the torsion of the lower limbs (femoroacetabular ante-retroversion). Our results show an average femoral ante-version angle of 12,4° (15° - 20° physiological range) in patients affected by CAM impingement and an average acetabular ante-version angle of 13,5° (15° - 20° physiological range) for those with Pincer impingement. These values, in patients affected by F.A.I., are probably related to the morphologic and biomechanical features that may lead to the onset of the idiopathic femoroacetabular impingement. In literature, other studies partially support our findings, suggesting a more critical approach to the patient with idiopathic F.A.I. extending the evaluations to near articulations.

**Key words:** Femoroacetabular impingement (F.A.I.), CAM, Pincer, CT scan, Hip Arthroscopy, femoroacetabular ante-retroversion.

**Riassunto.** Impingement femoro-acetabolare (F.A.I.) indica quadri anatomopatologici caratterizzati da anomalie morfologiche dell'epifisi prossimale femorale e/o della cavità acetabolare. Dal punto di vista eziopatogenetico si possono individuare F.A.I. secondari ad esiti di patologie dell'infanzia (displasia congenita dell'anca, Legg-Calvé Perthes, epifisiolisi), di mancate consolidazioni post-traumatiche, protrusio acetabuli e FAI idiopatici. Abbiamo studiato, presso la nostra clinica, dal 2009 al 2012, 21 pazienti (14 maschi) con età media di 52 anni (33-75 aa) affetti da FAI idiopatico con anamnesi silente per patologie o cause note. Tutti i pazienti sono stati sottoposti a radiologia convenzionale e TC con ricostruzioni 3D per valutazione degli angoli di antiversione femorale e acetabolare. I nostri risultati hanno evidenziato un valore medio di antiversione femorale di 12,4° (range di normalità 15-20°) nei pazienti affetti da CAM impingement e 13,5° (15-20°) di antiversione acetabolare in quelli affetti da Pincer impingement. Queste misurazioni, in rapporto ai quadri strumentali di F.A.I. hanno evidenziato una probabile correlazione tra il vizioso orientamento reciproco di cotile e testa femorale e la genesi del F.A.I. stesso, considerato idiopatico. Il confronto dei nostri risultati con quelli riportati in letteratura parrebbe avallare solo in parte le nostre ipotesi biomeccaniche, suggerendo un'analisi più critica e approfondita ed allargata ad altre articolazioni quando ci si appropria ad un paziente affetto da F.A.I. idiopatico.

**Parole chiave:** Impingement femoro-acetabolare (F.A.I.), CAM, Pincer, TAC, artroscopia d'anca, anti-retroversione femorale e acetabolare.

## Introduzione

Impingement femoro-acetabolare (F.A.I.) è un termine che indica quadri anatomico-patologici caratterizzati da anomalie morfologiche dell'epifisi femorale e della cavità acetabolare. Il movimento articolare risulta quindi alterato, con l'insorgenza di fenomeni degenerativi che conducono progressivamente alla coxartrosi (1-3). Si distinguono due forme di FAI: il Pincer e il CAM che possono presentarsi in modo isolato o più frequentemente associati (4).

Il CAM impingement è caratterizzato da un'anomalia morfologica a livello della giunzione testa-collo femorale con perdita della sfericità e dell'offset (5,6). In questa situazione si crea una limitazione meccanica al movimento per la presenza di un'area prominente che in flessione-intrarotazione e in abduzione/extrarotazione entra in conflitto con il ciglio e la cartilagine sottostante (7-10).

Per quanto riguarda le caratteristiche del Pincer si parla di eccesso di copertura acetabolare localizzata (retroversione acetabolare) o globale (coxa profunda e protrusio acetabuli) (1,12).

La classificazione eziopatogenetica suddivide il FAI in primitivo o idiopatico e secondario. Il FAI secondario si presenta nei pazienti affetti da retroversione acetabolare congenita, esiti di epifisiolisi (8,13,14), di displasia dell'anca, di malattia di Legg-Calve Perthes (15,16), di viziose consolidazioni delle fratture del collo femorale (17-19), epifisi femorali elittiche, coxa profunda e protrusio acetabuli.

Studi epidemiologici hanno evidenziato l'influenza di fattori geografici, con una prevalenza maggiore nel mondo occidentale e genetici, con un rischio relativo aumentato all'interno dello stesso nucleo familiare (20,21).

Nonostante la maggior parte di casi di FAI sia riconducibile ad una causa nota, ne è documentata la presenza in pazienti con anamnesi negativa per quanto riguarda la causa sopra citate (22).

Studi recenti indicano che il primum movens nei casi di FAI idiopatico potrebbe essere una predisposizione ossea morfologica subclinica associata ad attività fisiche particolarmente gravose o con escursioni articolari estreme. Lo scopo dello studio è stato quello di comprendere il ruolo dell'interazione tra femore e

cotile nello sviluppo del FAI idiopatico valutando l'orientamento reciproco tra l'acetabolo e la testa femorale mediante studio TC in pazienti che non presentavano fattori di rischio o cause note.

## Materiali e metodi

Nel nostro studio sono stati valutati presso la Clinica Ortopedica e Traumatologica dell'Università di Verona tra Novembre 2009 e Luglio 2012, 21 pazienti (14 maschi) candidati all'intervento di artroscopia d'anca per coxalgia da FAI senza cause note.

Al momento dell'intervento l'età media era di 52 anni (range 33-75). In 13 casi è stata posta diagnosi di impingement tipo Cam, in 2 casi di impingement tipo Pincer, in 8 casi era presente un'associazione dei due tipi di conflitto (2 casi di FAI bilaterale).

I pazienti presentavano una ridotta mobilità articolare, in particolare in flessione e rotazione interna e dolore, soprattutto in sede inguinale e in regione trocanterica.

Abbiamo studiato con scansioni TC l'antiversione femorale (Fig.1), acetabolare (Fig.2) e l'indice di Mc Kibbin (23) (Fig.3) mediante misurazioni con l'utilizzo di un software, mettendole in relazione al tipo di FAI: Cam, Pincer o misto.

## Risultati

I risultati ottenuti nei pazienti studiati mediante TC sono stati i seguenti: per quanto riguarda i pazienti con FAI di tipo Cam l'antiversione femorale media era di 12,4° (range 7°-15°), quella acetabolare di 16,4° (range 6°-27°). Per quanto riguarda i pazienti con FAI di tipo Pincer l'antiversione femorale media era di 19° (range 18°-20°), quella acetabolare di 13,5° (range 11°-16°). Per quanto riguarda i pazienti con FAI misto l'antiversione femorale media è risultata di 15° (range 10°-19°), quella acetabolare di 16,5° (range 8°-23°). L'indice di Mc Kibbin si attestava a 32,9° (range 21°-42°), corrispondente al range 30-40°, valore corrispondente alla più bassa probabilità di coxartrosi (Tab.1).

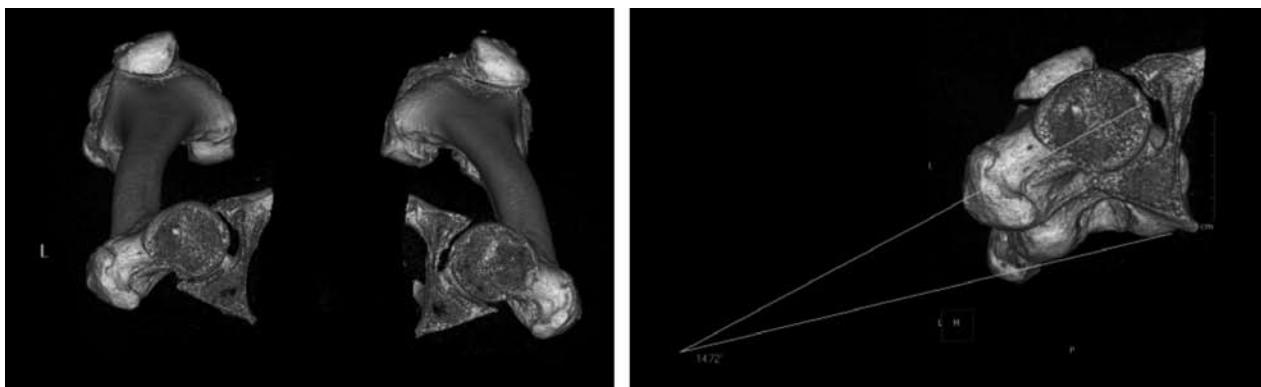


Figura 1. Studio TC con ricostruzione 3D per misurazione antiversione femorale.

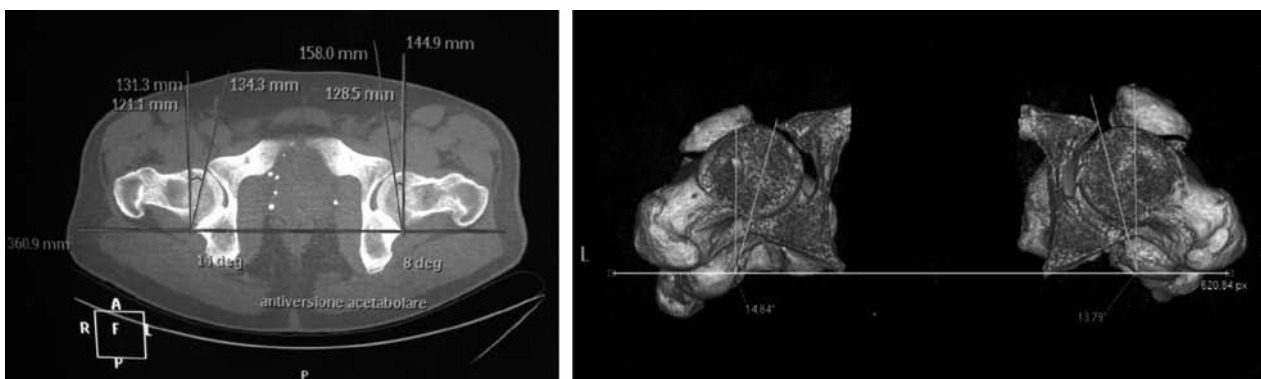


Figura 2. Misurazione dell'antiversione acetabolare

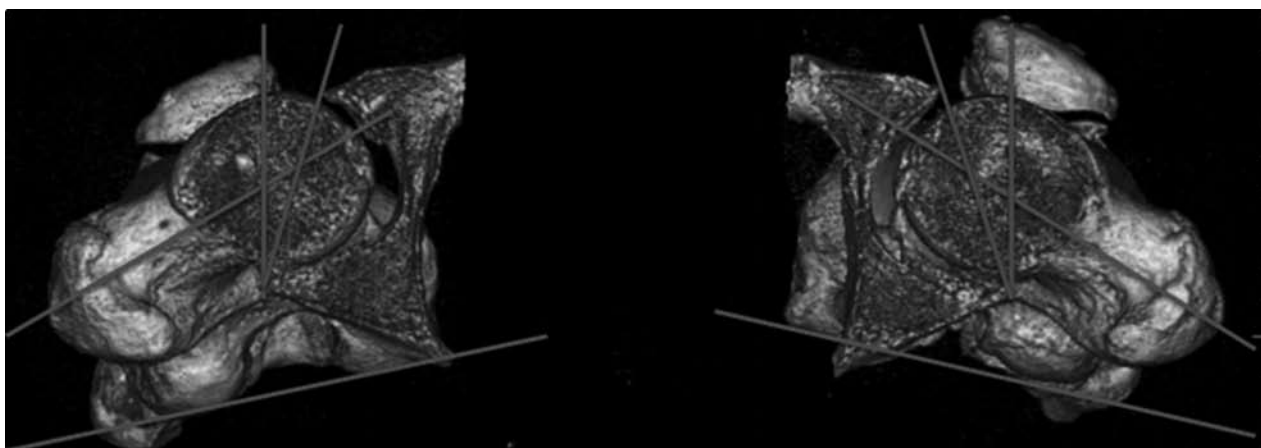


Figura 3. Misurazione dell'Indice di Mc Kibbin

### Discussione

I nostri risultati hanno rilevato che i pazienti con FAI di tipo CAM presentavano valori inferiori (12,4°) rispetto all'intervallo di normalità dell'antiversione

femorale (v.n.15°-20°). Studi presenti in letteratura come quello di Sutter et al del 2012 hanno indagato la possibilità di una correlazione tra i valori di antiversione femorale e acetabolare con lo sviluppo del FAI. Le conclusioni mettono in evidenza che valori di antiversione

**Tabella 1.** Caratteristiche cliniche e strumentali dei pazienti studiati

PZ	Età	Sesso	Tipo FAI Acetab.	Antiv. Femorale	Antiv. McKibbin	Indice	
1	Z.L.	75	F	Cam dx	27°	10°	37°
2	B.M.	44	M	Cam sx	14°	7°	21°
3	D.S.S.P.	33	M	Cam sx	13°	15°	28°
4	G.S.	44	M	FAI misto sx	23°	13°	36°
5	R.V.	61	M	Cam dx	23°	8°	31°
6	C.G	43	M	FAI misto dx	14°	10°	24°
7	B.M.	56	F	FAI misto dx	8°	15°	23°
8	D.B.P.	58	F	Pincer dx	16°	18°	34°
9	P.F.	61	M	Pincer dx	11°	20°	31°
10	P.E.	59	F	Cam dx	8,1°	13°	21,1°
11	B.S.	50	M	Cam dx	6°	15°	21°
12	T.L.	45	M	Cam dx	13°	13°	26°
13	A.F.	52	M	FAI misto dx	15°	17°	32°
14	D.C.	59	M	Cam sx	16°	12°	28°
15	Z.G.	56	M	FAI misto sx FAI misto dx	12° 23°	13° 19°	25° 42°
16	C.N.	45	M	Cam dx	11,1°	15°	26,1°
17	B.M.	55	M	Cam sx	24,6°	15°	39,6°
18	F.F.	62	M	FAI misto dx	20,8°	18°	38,8°
19	F.S.	52	F	Cam dx	20°	14°	34°
20	P.D.	52	F	Cam sx Cam dx	15° 22°	11° 13°	26° 35°
21	D.R.	47	F	FAI misto dx	16°	15°	31°

femorale che differiscono dalla media non sono direttamente correlabili allo sviluppo del FAI (24).

Recenti studi di biomeccanica (25) eseguiti in pazienti asintomatici hanno dimostrato sulla base della degenerazione cartilaginea che l'articolazione dell'anca fisiologicamente antiversa, lavora in retroversione a causa dell'azione di forze dinamiche. Infatti le aree che presentano la maggiore degenerazione corrispondono alle porzioni postero superiori dell'articolazione.

Questo fornirebbe un dato interessante, considerando che se i pazienti con CAM impingement presentano una minore antiversione femorale la funzionale retroversione porterebbe l'anca in eccessiva

retroversione e quindi probabilmente a causa dei ripetuti conflitti durante il movimento, alla formazione del bump.

Altre considerazioni su questi risultati possono essere fatte sulla base di una gait analysis condotta dal dipartimento di Terapia fisica e riabilitazione dell'Università degli studi di Verona, su 28 pazienti (17 maschi) di età compresa tra 52 e 64 anni, che presentavano uno stadio avanzato di coxartosi, nei quali veniva valutato il pattern di deambulazione nel mese precedente l'intervento chirurgico di protesi d'anca. Lo scopo di questo studio era di analizzare i cambiamenti nelle fasi del passo prima e dopo l'intervento chirurgico.

Da questo studio è emerso che i pazienti con coxartrosi deambulano allargando la base d'appoggio tra i piedi, con il bacino tiltato in avanti e soprattutto con l'arto inferiore extraruotato.

Questi dati ottenuti, anche se statisticamente non significativi, a causa dell'esiguità e della non omogeneità del campione di popolazione, forniscono interessanti ipotesi riguardo le modificazioni funzionali dell'articolazione dell'anca artrosica. La deambulazione con l'arto inferiore in extrarotazione e conseguentemente la testa femorale in antiversione, potrebbe essere un tentativo di sfuggire da una regione dell'articolazione sede di danno cartilagineo e quindi a scopo antalgico. Quindi nei pazienti con determinate caratteristiche anatomiche, tra queste una ridotta antiversione femorale, a causa dei ripetuti impingement tra collo e acetabolo, che lavorano reciprocamente in modo svantaggioso e in conflitto meccanico, si svilupperebbe un FAI di tipo CAM. A questo fenomeno meccanico patologico l'anca potrebbe reagire funzionalmente lavorando in extrarotazione e sfruttando aree meno usurate dal punto di vista cartilagineo.

Per quanto riguarda l'antiversione acetabolare (v.n. 15-20°), abbiamo osservato che i valori più bassi (13,5°) corrispondevano ai pazienti con FAI di tipo Pincer. In letteratura la retroversione acetabolare è stata tradizionalmente associata al FAI di tipo Pincer, che rappresenta uno stadio patologico preartrosico (1,26,27). Cobb et al hanno però dimostrato che la retroversione acetabolare è presente sia in individui con FAI sia in pazienti asintomatici, suggerendo che non sia una condizione sufficiente per lo sviluppo del FAI (28).

I risultati ottenuti dalle misurazioni dell'indice di Mc Kibbin, che riportavano per tutti i pazienti valori all'interno dell'intervallo con minore rischio artrosico, indicavano che retroversione femorale e acetabolare erano spesso associati e di grado simile nei nostri pazienti. Altre recenti pubblicazioni hanno dimostrato una correlazione tra retroversione acetabolare e femorale. Buller et al. ha analizzato 115 pazienti e ha concluso che nei pazienti asintomatici la retroversione femorale e acetabolare si compensano, come se funzionalmente la retroversione femorale fosse un adattamento che muove la testa femorale posteriormente da una parete anteriore eccessivamente coprente di un acetabolo retroverso (29).

## Conclusioni

La struttura anatomica dell'articolazione dell'anca e le sue variazioni morfologiche dipendono dalle interazioni dinamiche tra l'acetabolo e il femore prossimale. Molte recenti indagini sono state condotte sulla relazione esistente tra architettura ossea dell'anca e carichi meccanici alla quale è sottoposta. Il FAI sembra essere proprio il frutto di queste complesse interazioni (30,31). Dal nostro studio emerge che un vizioso orientamento reciproco di cotile e testa femorale può giocare un importante ruolo nella genesi del FAI classificato come "idiopatico". Questo presupposto è solo un punto di partenza che vuole suggerire un'analisi critica quando ci si avvicina al paziente con FAI, considerando non solo l'interazione acetabolo-testa femorale, ma interpretandola alla luce delle relazioni con le strutture vicine (colonna, ginocchio e piede) (30).

## Bibliografia

1. Ganz R, Parvizi J, Beck M, Leunig M, Nötzli H, Siebenrock KA. Femoroacetabular impingement: a cause for osteoarthritis of the hip. *Clin Orthop*. 2003;417:112-20.
2. Beck M, Kalhor M, Leunig M, Ganz R. Hip morphology influences the pattern of damage to the acetabular cartilage. *J Bone Joint Surg Br*. 2005;87-B:1012-8.
3. Tannast M, Siebenrock KA, Anderson SE. Femoroacetabular impingement: radiographic diagnosis-what the radiologist should know. *Am J Roentgenol* 2007;188:1540-1552 (Review).
4. Imam S, Khanduja V. Current concepts in the diagnosis and management of femoroacetabular impingement. *Int Orthop* 2011;35(10):1427-35.
5. Stulberg SD, Cordell LD, Harris WH, Ramsey PL, MacEwen GD. Unrecognized childhood hip disease: a major cause of idiopathic osteoarthritis of the hip. In: *The hip: proceedings of the third meeting of the Hip Society*. St. Louis, MO: Mosby, 1975:212-228.
6. Harris WH. Etiology of osteoarthritis of the hip. *Clin Orthop Relat Res* 1986; 213:20-33.
7. Jäger M, Wild A, Westhoff B, Krauspe R. Femoroacetabular impingement caused by a femoral osseous head-neck bump deformity: clinical, radiological, and experimental results. *J Orthop Sci* 2004; 9:256-263.
8. Ito K, Minka MA, Leunig M, Werlen S, Ganz R. Femoroacetabular impingement and the cam-effect: an MRI based quantitative study of the femoral head-neck offset. *J Bone Joint Surg Br* 2001; 83:171-176.



9. Nötzli HP, Wyss TF, Stöcklin CH, Schmid MR, Treiber K, Hodler J. The contour of the femoral head-neck junction as a predictor for the risk of anterior impingement. *J Bone Joint Surg Br* 2002; 84:556-560.
10. Lavigne M, Parvizi J, Beck M, Siebenrock KA, Ganz R, Leunig M. Anterior femoroacetabular impingement. Part I. Techniques of joint preserving surgery. *Clin Orthop Relat Res*. 2004;418:61-6.
11. Zini R. *Artroscopia dell'anca*. Argalia Editore Urbino 2009.
12. Giori NJ, Trousdale RT. Acetabular retroversion is associated with osteoarthritis of the hip. *Clin Orthop Relat Res* 2003; 417:263-269.
13. Goodman DA, Feighan JE, Smith AD, Latimer B, Buly RL, Cooperman DR. Subclinical slipped capital femoral epiphysis. Relationship to osteoarthritis of the hip. *J Bone Joint Surg Am* 1997;79:1489-97.
14. Fraitzl CR, Nelitz M, Cakir B, Käfer W, Reichel H. Transfixation in slipped capital femoral epiphysis: long-term evidence for femoroacetabular impingement (in German). *Z Orthop Unfall* 2009;147(3):334-340.
15. Nelitz M, Lippacher S, Krauspe R, Reichel H. Perthes disease: current principles of diagnosis and treatment. *Dtsch Arztebl Int* 2009;106(31-32):517-523.
16. Snow SW, Keret D, Scarangella S, Bowen JR. Anterior impingement of the femoral head: a late phenomenon of Legg Calvé-Perthes' disease. *J Pediatr Orthop* 1993; 13(3): 286-289.
17. Eijer H, Myers SR, Ganz R. Anterior femoroacetabular impingement after femoral neck fractures. *J Orthop Trauma* 2001;15:475-481.
18. Ganz R, Bamert P, Hausner P, Isler B, Vreva F. Cervicoacetabular impingement after femoral neck fracture (in German). *Unfallchirurg* 1991;94(4):172-175.
19. Beck M, Leunig M, Parvizi J, Boutier V, Wyss D, Ganz R. Anterior femoroacetabular impingement. Part II. Midterm Results of Surgical Treatment. *Clin Orthop Relat Res* 2004;418:67-73.
20. Pollard TC, Villar RN, Norton MR, Fern ED, Williams MR, Murray DW, Carr AJ. Genetic influences in the aetiology of femoroacetabular impingement: a sibling study. *J Bone Joint Surg Br* 2010;92(2):209-216.
21. Takeyama A, Naito M, Shiramizu K, Kiyama T. Prevalence of femoroacetabular impingement in Asian patients with osteoarthritis of the hip. *Int Orthop* 2009; 33(5): 1229-1232.
22. Leuning M, Beaulé PE, Ganz R. The concept of femoroacetabular impingement. Current status and future perspectives. *Clin Orthop Relat Res*. 2008 Symposium: femoroacetabular impingement: current status of diagnosis and treatment.
23. Tönnis D, Heinecke A. Acetabular and femoral anteversion: relationship with osteoarthritis of the hip. *J Bone Joint Surg Am*. 1999 Dec;81(12):1747-70.
24. Sutter R, Dietrich TJ, Zingg PO, Pfirrmann CW. Femoral anteversion: comparing asymptomatic volunteers and patients with Femoroacetabular Impingement. *Radiology* 2012;263(2):475-83.
25. Wright D, Whyne C, Hardisty M, Kreder HJ, Lubovsky O. Functional and anatomic orientation of the femoral head. *Clin Orthop Rel Res* 2011;469:2583-89.
26. Ganz R, Leunig M, Leunig-Ganz K, Harris WH. The etiology of osteoarthritis of the hip: an integrated mechanical concept. *Clin Orthop Relat Res*. 2008;466(2):264-272.
27. Kim WY, Hutchinson CE, Andrew JG, Allen PD. The relationship between acetabular retroversion and osteoarthritis of the hip. *J Bone Joint Surg Br*. 2006;88(6):727-729.
28. Cobb J, Logishetty K, Davda K, Iranpour F. Cams and pincer impingement are distinct, not mixed: the acetabular pathomorphology of femoroacetabular impingement. *Clin Orthop Relat Res*. 2010;468(8):2143-2151.
29. Buller LT, Rosneck J, Monaco FM, Butler R, Smith T, Barsoum WK. Relationship between proximal femoral and acetabular alignment in normal hip joints using 3-dimensional computed tomography. *Am J Sports Med* 2012;40(2):367-75.
30. Kang AC, Gooding AJ, Coates MH, Goh TD, Armour P, Rietveld J. Computed tomography assessment of hip joints in asymptomatic individuals in relation to femoroacetabular impingement. *Am J Sports Med*. 2010;38(6):1160-1165.
31. Bedi A, Dolan M, Hetsroni I, Magennis E, Lipman J, Buly R, Kelly BT. Surgical treatment of femoroacetabular impingement improves hip kinematics: a computer-assisted model. *Am J Sports Med*. 2011;39 Suppl:43S-9S.
31. Than P, Szuper K, Somoskeöy S, Warta V, Illés T. Geometrical values of the normal and arthritic hip and knee detected with the EOS imaging system. *Int Orthop* 2012;36(6):1291-7.

Indirizzo per la corrispondenza:

Dott. Maluta Tommaso

Dipartimento di Chirurgia

Clinica Ortopedica e Traumatologica

Azienda Ospedaliera Universitaria Integrata Di Verona

Policlinico G.B. Rossi

Piazzale Scuro, 10

37134 Verona

Tel: 00390458124471

Fax: 00390458027470

E-mail: tommasomaluta@yahoo.it