

Alberto Bedogni

Giuseppina Campisi

Vittorio Fusco

Alessandro Agrillo

Raccomandazioni clinico-terapeutiche sull'osteonecrosi delle ossa mascellari associata a bisfosfonati e sua prevenzione



Società Italiana
di Chirurgia Maxillo-Facciale



Società Italiana
di Patologia e Medicina Orale

A handwritten signature logo in black ink, consisting of the lowercase letters 'cleup' in a cursive, stylized script.

Pubblicazione supportata dal progetto AIFA “Farmaci anti-angiogenetici e rischio di osteonecrosi dei mascellari. Progetto multicentrico su dati retrospettivi, ottimizzazione della Farmacovigilanza e della prevenzione secondaria, studi genetici” (Capofila: Azienda Ospedaliera Universitaria “P. Giaccone” Palermo).

Con il patrocinio di



Collegio dei Docenti di Odontoiatria



FNMOCeO-CAO



Società Italiana di Osteoncologia



Società Italiana di Radiologia

Prima edizione: marzo 2013

ISBN 978 88 6787 000 4

© 2013 by SICMF - SIPMO

CLEUP sc

“Coop. Libreria Editrice Università di Padova”

via G. Belzoni 118/3 – Padova (t. +39 049 8753496)

www.cleup.it

www.facebook.com/cleup

Tutti i diritti di traduzione, riproduzione e adattamento, totale o parziale, con qualsiasi mezzo (comprese le copie fotostatiche e i microfilm) sono riservati.

Impaginazione di Cristina Marcato.

In copertina: particolare del gruppo scultoreo di Fontana Pretoria a Palermo, opera di Francesco Camilliani.

Raccomandazioni clinico-terapeutiche sull'osteonecrosi delle ossa mascellari associata a bisfosfonati e sua prevenzione

Autori-Commissione di esperti SICMF-SIPMO

- ✓ **dott. Alberto Bedogni**, U.O.C. di Odontoiatria e Chirurgia Maxillo-Facciale Dipartimento di Chirurgia, Azienda Ospedaliera Universitaria Integrata, Verona
- ✓ **prof. Giuseppina Campisi**, Settore di Medicina Orale "V. Margiotta", Dipartimento di Discipline Chirurgiche, Oncologiche e Stomatologiche, Università degli Studi di Palermo
- ✓ **dott. Alessandro Agrillo**, Sezione di Chirurgia Maxillo-Facciale, Dipartimento di Scienze Odontostomatologiche, Università Roma "La Sapienza"
- ✓ **dott. Vittorio Fusco**, Unità di Oncologia, Dipartimento di Oncologia e Ematologia, Azienda Ospedaliera di Alessandria

Con la collaborazione di

- ✓ **prof. Antonio Lo Casto**, Sezione di Scienze Radiologiche, Dipartimento di Biopatologia e Biotecnologie Mediche e Forensi (DIBIMEF), Università degli Studi di Palermo
- ✓ **dott. Lucio Lo Russo**, Sezione di Scienze Stomatologiche, Dipartimento di Scienze Chirurgiche, Università di Foggia
- ✓ **prof. Claudio Marchetti**, U.O.C. di Chirurgia Maxillo-Facciale, Ospedale S. Orsola-Malpighi, Università di Bologna
- ✓ **dott.ssa Giorgia Saia**, U.O.C. di Chirurgia Maxillo-Facciale, Dipartimento di Neuroscienze-NPSRR, Azienda Ospedaliera, Università degli Studi di Padova
- ✓ **dott. Stefano Valsecchi**, U.O.C. di Chirurgia Maxillo-Facciale, Ospedale "S. Anna", Como
- ✓ **prof. Paolo Vescovi**, Sezione di Odontostomatologia, Dipartimento di Scienze Otorino-Odonto-Oftalmologiche e Cervico Facciali, Università di Parma

Si ringraziano per il supporto tecnico fornito

- ✓ **dott.ssa Giordana Bettini**, U.O.C. di Chirurgia Maxillo-Facciale, Dipartimento di Neuroscienze-NPSRR, Azienda Ospedaliera, Università degli Studi di Padova

- ✓ **dott.ssa Olga Di Fede**, Settore di Medicina Orale “V. Margiotta”, Dipartimento di Discipline Chirurgiche, Oncologiche e Stomatologiche, Università degli Studi di Palermo
- ✓ **dott.ssa Valeria Mercadante**, Eastman Dental Institute, University College London
- ✓ **dott.ssa Anna Musciotto**, Settore di Medicina Orale “V. Margiotta”, Dipartimento di Discipline Chirurgiche, Oncologiche e Stomatologiche Università degli Studi di Palermo
- ✓ **dott. Andrea Totola**, U.O.C. di Odontoiatria e Chirurgia Maxillo-Facciale Dipartimento di Chirurgia, Azienda Ospedaliera Universitaria Integrata, Verona

Citare questa pubblicazione come segue:

Bedogni, Campisi, Fusco, Agrillo. “Raccomandazioni clinico-terapeutiche su osteonecrosi delle ossa mascellari associata a bisfosfonati e sua prevenzione” (Versione 1.1; Marzo 2013)

Prefazione

L'osteonecrosi delle ossa mascellari associata ai bisfosfonati (Bisphosphonates Related Osteonecrosis of Jaws-BRONJ) è certamente la più severa tra le patologie odontoiatriche emergente: nel corso di 9 anni siamo passati da isolati reports a migliaia di casi descritti in Letteratura internazionale. La comunità scientifica ha riconosciuto sin da subito la gravità del problema, e con esso la necessità di definire delle regole di comportamento per la tutela del diritto alla salute del paziente, nell'interesse dell'intera collettività.

Con queste premesse, nel 2010 le Società Scientifiche Italiane SICMF e SIPMO, hanno deciso di investire professionalità e risorse in un progetto che prevedeva come atto conclusivo la stesura di Raccomandazioni clinico-terapeutiche per la prevenzione e la cura della BRONJ, attraverso una raccolta capillare e un'analisi organica e condivisa delle informazioni scientifiche disponibili.

Con grande forza abbiamo voluto e sostenuto in questi due anni e mezzo d'intenso lavoro il gruppo di esperti delle nostre Società che hanno formato il panel di esperti sulla BRONJ, medici e odontoiatri selezionati esclusivamente sulla base delle loro riconosciute competenze cliniche e in base alla loro pregressa attività di ricerca nel campo della BRONJ.

Siamo convinti della necessità di ridisegnare il percorso assistenziale di tale malattia e di raccomandare a ciascun professionista, coinvolto in questo percorso, un ruolo operativo ben definito.

Il primo grande obiettivo di questo panel, crediamo ampiamente raggiunto, è stato di cercare la sintesi del problema BRONJ, laddove oggi esiste ancora una grande frammentazione del pensiero che si traduce in approcci metodologici tortuosi e basati su esperienze personali. Partendo dall'enorme numero d'informazioni pubblicate nella letteratura scientifica sulla BRONJ, la Commissione SICMF-SIPMO ha cercato di ordinare tutte le esperienze in

base al principio della robustezza dell'informazione. Questo lungo e difficile percorso di rilettura critica li ha portati a riscrivere la storia della malattia, partendo dal concetto che la BRONJ è una malattia del tessuto osseo che interessa quasi esclusivamente le ossa mascellari, e che come tale va indagata, diagnosticata e infine trattata.

Il secondo grande obiettivo delle nostre società scientifiche sarà quello di divulgare la monografia in modo capillare su tutto il territorio italiano, anche integrandola nel contesto di ulteriori attività esplicative, per offrire a Odontoiatri, Esperti di Medicina/Chirurgia Orale e Chirurghi Maxillo-Facciali uno strumento operativo di semplice consultazione per la gestione del soggetto a rischio, con BRONJ sospetta o conclamata.

Queste obiettivi, unitamente all'impegno di seguire l'evoluzione delle conoscenze sulla BRONJ e aggiornare periodicamente l'opera, intercettano in pieno la missione delle nostre Società.

Vogliamo esprimere la nostra soddisfazione per il lavoro svolto, insieme all'auspicio che queste Raccomandazioni clinico-terapeutiche possano rappresentare un valido strumento per la comunità degli operatori sanitari coinvolti nella gestione del soggetto a rischio e nel trattamento del paziente affetto da BRONJ. Il nostro ringraziamento a tutti i colleghi che hanno collaborato alla stesura della monografia.

Paolo Ronchi

Past President SICMF

Soc. Italiana di Chirurgia Maxillo-Facciale



Lorenzo Lo Muzio

Past President SIPMO

Soc. Italiana di Patologia e Medicina Orale



Indice

CAPITOLO I. OSTEONECROSI DEI MASCELLARI DA BISFOSFONATI (BRONJ)

| | |
|--|----|
| Introduzione | 11 |
| <i>Inquadramento storico della BRONJ</i> | 12 |
| <i>La tematica BRONJ</i> | 13 |
| Bisfosfonati e meccanismo d'azione | 14 |
| Epidemiologia della BRONJ | 18 |
| <i>Epidemiologia della BRONJ nei pazienti oncologici</i> | 19 |
| <i>Epidemiologia della BRONJ nei pazienti non oncologici</i> | 23 |
| Definizione della BRONJ | 25 |
| Criteri diagnostici della BRONJ | 28 |
| <i>Criteri clinici</i> | 29 |
| <i>Criteri radiologici</i> | 32 |
| Work-up diagnostico della BRONJ | 40 |
| Stadiazione della BRONJ | 42 |
| Categorie e fattori di rischio di BRONJ | 49 |
| <i>Categorie di rischio</i> | 49 |
| <i>Fattori di rischio farmaco-correlati e sistemici</i> | 49 |
| <i>Fattori di rischio locali</i> | 55 |

CAPITOLO II. LA GESTIONE ODONTOIATRICA DEL PAZIENTE CHE ASSUMERÀ O ASSUME AMINOBISFOSFONATI

| | |
|---|----|
| Approccio preventivo | 75 |
| <i>Tipologia di bisfosfonato</i> | 76 |
| <i>Indicazione alla terapia con aminobisfosfonati</i> | 76 |
| <i>Timing dell'azione odontoiatrica</i> | 77 |
| Sospensione della terapia con aminobisfosfonati prima di procedure terapeutiche o elettive invasive | 82 |
| Procedure odontoiatriche | 84 |
| <i>Chirurgia dento-alveolare</i> | 86 |
| <i>Implantologia</i> | 89 |
| <i>Chirurgia parodontale e chirurgia endodontica</i> | 92 |

| | |
|-----------------------------------|----|
| <i>Conservativa ed Endodonzia</i> | 93 |
| <i>Terapia parodontale</i> | 94 |
| <i>Ortodonzia</i> | 95 |
| <i>Protesi</i> | 96 |

CAPITOLO III. TRATTAMENTO DELLA BRONJ

| | |
|--|-----|
| Introduzione | 107 |
| Terapia medica | 108 |
| <i>Terapia antisettica</i> | 108 |
| <i>Terapia antibiotica</i> | 109 |
| <i>Terapia antidolorifica</i> | 113 |
| <i>Biostimolazione</i> | 115 |
| <i>Teriparatide</i> | 117 |
| <i>Sospensione del farmaco NBP</i> | 118 |
| <i>Ossigenoterapia iperbarica</i> | 119 |
| Terapia chirurgica | 122 |
| <i>Considerazioni generali</i> | 122 |
| <i>Considerazioni tecniche</i> | 129 |
| <i>Protocollo di trattamento SICMF-SIPMO</i> | 134 |

CAPITOLO I

OSTEONECROSI DEI MASCELLARI DA BISFOSFONATI (BRONJ)

(redatto in collaborazione con Antonio Lo Casto-UNIPA)

Introduzione

L'osteonecrosi della mandibola e del mascellare superiore associata al trattamento con bisfosfonati, comunemente detti anche bifosfonati o difosfonati, è un evento avverso farmaco-correlato che può influenzare in larga misura la qualità di vita dei pazienti affetti.

In questo documento l'osteonecrosi dei mascellari associata all'uso di bisfosfonati verrà sempre riferita come **BRONJ** (**Bisphosphonates Related Osteonecrosis of the Jaw**), dall'acronimo inglese più utilizzato in letteratura.

Il presente documento è stato sviluppato da una Commissione di esperti in Chirurgia Maxillo-Facciale, Medicina e Patologia Orale, Chirurgia Orale ed Oncologia, attivamente impegnati nella ricerca clinica e di base sulla malattia in questione, e nella gestione clinica del paziente affetto da BRONJ.

La Commissione è stata selezionata dai Direttivi della Società Italiana di Chirurgia Maxillo-Facciale (SICMF) e della Società Italiana di Patologia e Medicina Orale (SIPMO). Questo documento rappresenta pertanto la posizione delle due Società sul problema BRONJ al momento della divulgazione.

Il documento si rivolge agli specialisti delle discipline odontostomatologiche, alla comunità degli odontoiatri e dei chirurghi oro-maxillo-facciali che operano sul territorio italiano.

La Commissione si è avvalsa delle più recenti conoscenze riportate in letteratura internazionale sull'argomento, pur tenendo presente l'impossibilità, allo stato attuale, di definire linee guida basate sull'evidenza scientifica, per la recente identificazione della malattia BRONJ e per la difficoltà nella realizzazione di studi appropriati.

Pertanto, sarebbe consigliabile utilizzare questo documento come strumento di orientamento nel percorso diagnostico della malattia, lasciando ampio spazio al giudizio clinico in ogni singolo caso trattato e consigliando l'aggiornamento continuo.

La Commissione ha analizzato ed utilizzato tutte le informazioni pertinenti e contenute in articoli accettati/pubblicati a partire dal 2003 (i.e. position papers, reports di serie cliniche, lettere ed editoriali) fino ad Agosto 2012.

La revisione della letteratura internazionale attinente è stata effettuata utilizzando i motori di ricerca MEDLINE, EMBASE, SciVerse Scopus, e Cochrane Library. Le parole chiave, in lingua inglese, sono state: “osteonecrosis”, “avascular osteonecrosis”, “osteomyelitis”, ONJ, BRONJ, BONJ, BIONJ, “bisphosphonate”, “diphosphonate”, “zoledronic acid”, “pamidronate”, “alendronate”, “ibandronate”, “risedronate”, “neridronate”, “mandible”, “maxilla”, “jaw”, “jaws”.

Gli obiettivi primari del presente documento sono:

- fornire una definizione di BRONJ coerente con lo stato delle conoscenze consolidate;
- proporre un percorso diagnostico che guidi il clinico al sospetto ed alla corretta diagnosi di BRONJ;
- definire i fattori di rischio e le classi di rischio;
- fornire raccomandazioni per la gestione odontoiatrica del paziente prima dell’inizio ed in corso di terapia con bisfosfonati;
- proporre protocolli per la gestione e trattamento del paziente affetto da BRONJ.

Inquadramento storico della BRONJ

L’esposizione di osso necrotico in cavo orale in pazienti oncologici è stato associato per la prima volta al trattamento con bisfosfonati da Marx e coll. nel 2003 (Marx 2003).

Da allora, sono stati riportati nel mondo più di 2400 casi di BRONJ (Filleul, Crompot et al. 2010) tra case reports e serie cliniche retrospettive, e sono stati anche presentati sistemi classificativi della patologia (Ruggiero, Gralow et al. 2006) con successive proposte di integrazione e modificazione a seguito delle scoperte scientifiche a riguardo (Bagan, Jimenez et al. 2009; Ruggiero, Dodson et al. 2009). In realtà, il numero di casi accertati nella pratica clinica sembrerebbe decisamente superiore a quanto stimato (Ruggiero 2009) anche sul territorio italiano (Sottosanti 2009; Vescovi, Campisi et al. 2011)

Contestualmente, è stato pubblicato un imponente numero di reviews, position papers, raccomandazioni e linee guida, di articoli su ipotesi patogenetiche e potenziali modelli sperimentali di BRONJ su animali.

La tematica BRONJ

BRONJ è un evento avverso farmaco-correlato che può influenzare negativamente la qualità di vita dei pazienti affetti (Ministero del Lavoro 2009; Miksad, Lai et al. 2011).

I bisfosfonati sono un gruppo di farmaci impiegati nel trattamento di patologie che coinvolgono il sistema scheletrico; in particolare, essi si sono dimostrati efficaci nel ridurre l'incidenza di eventi scheletrici in pazienti affetti da patologia oncologica ed ematologica (i.e. ipercalcemia maligna, metastasi ossee da tumori solidi di varia origine – carcinoma mammario, prostatico, renale - e mieloma multiplo) (Aapro, Monfardini et al. 2009; Terpos, Sezer et al. 2009). I bisfosfonati sono largamente utilizzati anche per il trattamento di patologie osteometaboliche benigne come l'osteoporosi ed il morbo di Paget, condizioni caratterizzate da un'elevata fragilità scheletrica per l'alterato turnover osseo. Oggi i bisfosfonati sono diffusamente prescritti altresì per la prevenzione dell'osteoporosi (i.e. osteopenia post-menopausale; osteopenia iatrogena da farmaci) (Alonso-Coello, Garcia-Franco et al. 2008).

I bisfosfonati sono farmaci largamente impiegati (milioni di prescrizioni ogni anno, nel mondo) (Abu-Id, Warnke et al. 2008) con differenti dosaggi, vie di somministrazione (principalmente orale o endovenosa, talvolta intramuscolare) e durata (spesso prolungata negli anni).

Infine, di recente sono stati descritti diversi casi di osteonecrosi delle ossa mascellari in pazienti oncologici in trattamento con farmaci a cosiddetto target biologico (i.e. bevacizumab, sunitinib, sorafenib, in associazione o meno con bisfosfonati) (Sottosanti 2009; Sottosanti 2010) o anche con farmaci potenzialmente alternativi ai bisfosfonati (i.e. denosumab) (Stopeck, Lipton et al. 2010; Saad, Brown et al. 2012; Smith, Saad et al. 2012).

Una delle peculiarità della BRONJ è la localizzazione quasi esclusiva alle ossa mascellari. Le possibili cause di questo fenomeno non sono ancora del tutto conosciute, ma sono state ipotizzate ad oggi una serie di motivazioni, come di seguito riportate:

- turnover osseo dei mascellari fisiologicamente più elevato rispetto al restante scheletro (Buser, Dahlin et al. 1994; Marx 2003);
- vascolarizzazione terminale della mandibola (Bagan, Murillo et al. 2005);
- presenza di un esile rivestimento muco-periosteale a protezione del sottostante tessuto osseo, facilmente soggetto a traumatismo (Marx 2003);

- peculiare microflora/biofilm della cavità orale (Eckert, Maurer et al. 2007);
- caratteristica interfaccia dento-alveolare che predisporrebbe, in caso di malattia dento-parodontale (i.e. lesioni e ascessi periapicali, parodontopatia) o chirurgia oro-dentale, all'esposizione del tessuto osseo sottostante (Baltensperger 2009).

Bisfosfonati e meccanismo d'azione

I bisfosfonati sono analoghi dei pirofosfati e legano fortemente la componente minerale dell'osso, l'idrossiapatite. I bisfosfonati sono costituiti da due catene fosforiche legate ad un anello centrale costituito da un atomo di carbonio a sua volta legato a due catene R1 e R2, la prima responsabile dell'affinità del farmaco per l'idrossiapatite, la seconda responsabile della potenza dello stesso.

In base alla presenza/assenza nella catena R2 di un gruppo amminico, i bisfosfonati vengono distinti in due classi farmacologiche, gli aminobisfosfonati (NBP), tra cui segnaliamo Zoledronato, Pamidronato, Alendronato, Risedronato, Ibandronato, Neridronato, ed i non aminobisfosfonati, come Clodronato, Tiludronato ed Etidronato. Gli NBP hanno maggiore affinità per l'osso, ed una potenza da 10 a 1000 volte maggiore rispetto ai bisfosfonati non contenenti gruppi amminici.

Gli NBP sono ad oggi l'unica categoria tra i bisfosfonati per cui sia stata identificata un'associazione con lo sviluppo di BRONJ (Migliorati, Epstein et al. 2011); lo stesso non può essere affermato per i bisfosfonati non contenenti gruppi amminici, ad eccezione di sporadici case reports (Montazeri, Erskine et al. 2007; Crepin, Laroche et al. 2010; Morgan, Davies et al. 2010). Per questo motivo, nel presente documento si farà riferimento ai soli NBP, in termini di attività del farmaco così come da indicazioni ministeriali al loro utilizzo.

In commercio esistono formulazioni orali (e.g. alendronato, risedronato, ibandronato) e parenterali (e.g. pamidronato, ibandronato, acido zoledronico, neridronato) (Tabella 1). L'iniezione intramuscolare di bisfosfonati è limitata in Italia principalmente al clodronato, che non è un NBP, e in limitati casi al neridronato.

Secondo le indicazioni dell'Agenzia Italiana del Farmaco (AIFA) (<http://www.agenziafarmaco.gov.it>), a oggi la prescrizione di NBP è autorizzata in Italia – con riferimento al solo uso prolungato e non per il trattamento della ipercalcemia acuta – per la cura delle seguenti condizioni:

- 1) **patologie onco-ematologiche** (metastasi scheletriche da neoplasie solide e mieloma multiplo):
 - via endovenosa: pamidronato; ibandronato (fl 6 mg, ogni 4 settimane); acido zoledronico (fl 4 mg, ogni 3-4 settimane);
 - via orale: ibandronato (cp 50mg, 1 cp/die);
- 2) **patologie osteometaboliche**:
 - per via orale: alendronato; risedronato; ibandronato (cp 150mg, ogni 4 settimane);
 - per via endovenosa o intramuscolare: neridronato (2 mg/kg ogni 3 mesi);
 - per via endovenosa: acido zoledronico (fl 5 mg, ogni 12 mesi), ibandronato (fl 3 mg, ogni 3 mesi).

Gli NBP vengono comunemente prescritti per via orale anche in pazienti oncologici, in assenza di metastasi ossee, per la prevenzione o il trattamento della osteoporosi farmaco-indotta (Hillner, Ingle et al. 2003; Saad, Abrahamson et al. 2009; Ito, Elkin et al. 2010).

L'utilizzo di NBP al di fuori delle indicazioni ministeriali (off-label), quali l'infusione di pamidronato (fl 15-30-60-90 mg) o acido zoledronico (fl 4 mg) in pazienti con patologia osteo-metabolica, è stato recentemente segnalato in letteratura (Cartsos, Zhu et al. 2008) e vi sono conferme indirette di tale pratica anche in Italia, da casistiche pubblicate (Sottosanti 2009; Nocini, Saia et al. 2009).

Tabella 1. Aminobisfosfonati: principi attivi e specialità medicinali in commercio

| PRINCIPIO ATTIVO | INDICAZIONI |
|--|---|
| Acido alendronico (sale sodico) (alendronato) | <ul style="list-style-type: none"> ▪ Trattamento dell'osteoporosi post-menopausale; ▪ Trattamento dell'osteoporosi negli uomini; ▪ Trattamento e prevenzione dell'osteoporosi indotta dai glicocorticoidi. |
| Acido alendronico (alendronato) + colecalciferolo (Vit D) | <ul style="list-style-type: none"> ▪ Trattamento dell'osteoporosi post-menopausale in pazienti che sono carenti di vitamina D e non assumono già terapia specifica. |
| Acido ibandronico (sale monosodico monoidrato) (ibandronato) | <ul style="list-style-type: none"> ▪ Prevenzione di eventi scheletrici in pazienti affetti da tumore della mammella e metastasi ossee; ▪ Trattamento dell'ipercalcemia maligna. |
| Acido ibandronico (sale monosodico monoidrato) (ibandronato) | <ul style="list-style-type: none"> ▪ Trattamento dell'osteoporosi post-menopausale in soggetti ad elevato rischio di frattura. |
| Acido neridronico (sale sodico) (neridronato) | <ul style="list-style-type: none"> ▪ Osteogenesi imperfetta ▪ Malattia ossea di Paget |
| Acido pamidronico (sale disodico) (pamidronato) | <ul style="list-style-type: none"> ▪ Prevenzione degli eventi scheletrici in pazienti affetti da tumore della mammella con metastasi ossee/mieloma multiplo con lesioni ossee; ▪ Trattamento dell'ipercalcemia maligna. |
| Acido risedronico (sale sodico) (risedronato) | <ul style="list-style-type: none"> ▪ Prevenzione degli eventi scheletrici nell'osteoporosi post-menopausale; ▪ Trattamento dell'osteoporosi negli uomini ad elevato rischio di fratture; ▪ Mantenimento o aumento della massa ossea in terapia cortico-steroidica prolungata sistemica post-menopausa. |
| Acido zoledronico (monoidrato) (zoledronato) | <ul style="list-style-type: none"> ▪ Prevenzione di eventi scheletrici in pazienti affetti da tumori con metastasi ossee; ▪ Trattamento ipercalcemia neoplastica. |
| Acido zoledronico (monoidrato) (zoledronato) | <ul style="list-style-type: none"> ▪ Trattamento dell'osteoporosi nelle donne in post-menopausa, negli uomini ad aumentato rischio di fratture, compresi quelli con una recente frattura dell'anca da trauma lieve; ▪ Trattamento del Morbo di Paget osseo. |

| DESCRIZIONE | CLASSE SSN | FORMULAZIONE | VIA SOMM |
|---|------------|---|-------------|
| <ul style="list-style-type: none"> ▪ Acido Alendronico FG (FG) ▪ Acido Alendronico Fidia (Fidia) ▪ Acido Alendronico Sigma Tau (Welcome) ▪ Acido Alendronico Germed (Germed) ▪ Adronat (Neopharmed) ▪ Alendronato Alter (Alter) ▪ Alendronato Arrow (Arrow) ▪ Alendronato AHCL (Accord Healthcare) ▪ Alendronato Almus (Almus) ▪ Alendronato DOC (DOC Generici) ▪ Alendronato Eg (Eg) ▪ Alendronato Mylan (Mylan Generics) ▪ Alendronato Pensa (Pensa) ▪ Alendronato Ranbaxy (Ranbaxy) ▪ Alendronato Ratiopharm (Ratiopharm GmbH-D) ▪ Alendronato Sandoz(Sandoz) ▪ Alendronato Teva(Teva Pharma) ▪ Alendros (Abiogen) ▪ Alenic (Eg) ▪ Aston(Biohealth Pharmaceuticals) ▪ Doryx (Bioethical) ▪ Dralenos(Caber) ▪ Dronal (Sigma-Tau) ▪ Fosamax (Merck Sharp Dohme) ▪ Genalen (Gentili) ▪ Glamor (Agips) ▪ Loss (So.Se.Pharm) ▪ Nofrattil (SF Group) ▪ Porodron (Benedetti) ▪ Realen (Rende) | A79 | <ul style="list-style-type: none"> ▪ cpr 70mg ▪ cpr 10mg | OS |
| <ul style="list-style-type: none"> ▪ Fosavance (Merck Sharp Dohme) ▪ Adroavance (Sigma Tau) ▪ Vantavo (Neopharmed) | A79 RR | <ul style="list-style-type: none"> ▪ cpr 70mg/5600 UI | OS |
| <ul style="list-style-type: none"> ▪ Bondronat (Roche) | H H | <ul style="list-style-type: none"> ▪ cpr 50mg ▪ fl 6mg/6ml | OS EV |
| <ul style="list-style-type: none"> ▪ Bonviva (Roche) | A79 H | <ul style="list-style-type: none"> ▪ cpr 1 cpr 150mg ▪ fl 3mg/3ml | OS EV |
| <ul style="list-style-type: none"> ▪ Nerixia (Abiogen Pharma) | A H | <ul style="list-style-type: none"> ▪ fl 25mg/2ml ▪ fl 100mg/8ml | EV/IM EV |
| <ul style="list-style-type: none"> ▪ Aredia (Novartis Farma) ▪ Pamidronato Bioindustria (Bioindustria) ▪ Pamidronato Disodico Hikma (Ebewe) ▪ Pamidronato Disodico Hospira (Hospira) ▪ Pamidronato Ratiopharm (Ratiopharm) ▪ Pamidronato Teva (Teva) ▪ Texpami (Pharmatex) | H | <ul style="list-style-type: none"> ▪ fl 15 mg/5ml ▪ fl 30 mg/10 ml ▪ fl 60 mg/10ml ▪ fl 90 mg/10 ml | EV |
| <ul style="list-style-type: none"> ▪ Actonel (Procter Gamble) ▪ Avestra (Sanofi Aventis) ▪ Optinate (Sanofi Aventis) | A79 | <ul style="list-style-type: none"> ▪ cpr 35mg ▪ cpr 5mg ▪ cpr 75mg | OS |
| <ul style="list-style-type: none"> ▪ Zometa (Novartis) | H | <ul style="list-style-type: none"> ▪ 1 flacone 4 mg/5 ml | EV |
| <ul style="list-style-type: none"> ▪ Aclasta (Novartis) | H | <ul style="list-style-type: none"> ▪ flacone 5 mg/100 ml | EV |

Epidemiologia della BRONJ

Sono stati descritti casi di BRONJ in tutte le categorie di pazienti trattati con NBP, sebbene con frequenze diverse (Tennis, Rothman et al. 2012). Sono da ritenersi quindi a potenziale rischio di BRONJ:

- a) pazienti oncologici ed ematologici trattati con somministrazioni mensili di NBP ev (pamidronato, acido zoledronico, ibandronato) per lesioni scheletriche: è questa la categoria cui appartiene il maggior numero di casi di BRONJ riportati (Migliorati, Epstein et al. 2011);
- b) pazienti oncologici trattati con acido zoledronico in assenza di lesioni scheletriche: attualmente sono stati documentati solo in corso di studi sperimentali (Mauri, Valachis et al. 2009; Coleman, Burkinshaw et al. 2010);
- c) pazienti oncologici trattati con bisfosfonati orali: sono segnalati casi sporadici;
- d) pazienti non oncologici trattati con NBP orali (prevalentemente per osteopenia/osteoporosi): il numero di casi documentati ad oggi è di molto inferiore a quello dei pazienti del gruppo a); si tratta in genere di pazienti sottoposti a trattamenti prolungati (in genere > 2-3 anni) e con possibili fattori di rischio locali e/o sistemici concomitanti (Mavrokokki, Cheng et al. 2007; Jeffcoat and Watts 2008; Fedele, Kumar et al. 2009; Bedogni, Bettini et al. 2010).

Nota: esiste una categoria di pazienti non oncologici con patologia osteometabolica trattati con NBP per via endovenosa (es. ibandronato 3mg ogni 3 mesi o acido zoledronico 5mg ogni 12 mesi); non esistono al momento dati di follow-up sufficienti a stabilire quale sia il rischio dell'evento BRONJ in questi pazienti e con questi regimi terapeutici, anche se sono stati segnalati recentemente casi sporadici (Otto, Sotlar et al. 2011).

Non sono al momento disponibili dati epidemiologici certi sulla BRONJ. L'incidenza della malattia è ancora ignota e le stime di frequenza disponibili nelle diverse popolazioni e sottopopolazioni a rischio presentano una grande variabilità; tuttora mancano in letteratura dati prospettici definitivi.

L'attuale carenza di dati epidemiologici trae origine da diversi fattori, tra cui il recente riconoscimento della malattia e la ridotta consapevolezza dell'esistenza della stessa da parte di molti operatori; a questi fattori, in Italia, si è aggiunta la limitata segnalazione di casi ai registri di farmacovigilanza.

La mancanza di codici specifici nel sistema ICD-O per la segnalazione della BRONJ come malattia a sé stante ha rappresentato e rappresenta ancora il limite principale alla raccolta di dati epidemiologici.

Negli Stati Uniti sono stati introdotti di recente codici specifici di segnalazione ICD-O per BRONJ (ICD-9-CM: 733.45, necrosi asettica dei mascellari) da utilizzare al posto dei codici 733.1 (frattura patologica) e 733.49 (necrosi asettica di altri segmenti scheletrici), da associare a codici specifici per il farmaco BP e la via di somministrazione orale (E933.6) o endovenosa (E933.7); laddove i casi di osteoradionecrosi (526.89) e di osteomielite delle ossa mascellari (526.4 e 526.5) vengono segnalati con i rispettivi codici univoci.

In Italia, tali codici di segnalazione specifici per la BRONJ ad oggi non sono stati ancora recepiti e resi operativi. Sono pochi i dati riguardanti l'*incidenza* di BRONJ (numero di nuovi casi/anno in una determinata popolazione) e mancano del tutto stime di *prevalenza* (numero di casi presenti e osservati/anno in una popolazione); più numerosi, sebbene poco uniformi, sono i dati riguardanti la *frequenza* (intesa come la percentuale di pazienti affetti da BRONJ in una determinata popolazione di pazienti "a rischio"). I dati sarebbero, peraltro, inficiati dal fatto che in molti casi è ben definito il solo numeratore (casi riportati di BRONJ), mentre è mal definito il denominatore (totale dei pazienti trattati con NBP). Molti studi di frequenza, inoltre, non specificano né il tipo né la durata dei trattamenti con NBP, la malattia di base, i fattori di rischio ed altre importanti informazioni.

Recenti studi epidemiologici volti alla ricerca di casi "probabili" o "possibili" di BRONJ sulla base di codici utilizzati in schede di dimissione e/o database assicurativi (Lapi, Cipriani et al. 2012; Solomon, Mercer et al. 2012; Tennis, Rothman et al. 2012) non hanno fornito dati sicuri di incidenza nelle varie sottopopolazioni, hanno comunque fornito dati suggestivi per la conferma del ruolo dei BP nella patogenesi della BRONJ.

Alla luce di queste considerazioni, i dati epidemiologici disponibili dovrebbero essere letti e interpretati con cautela, sia nella direzione di una sottostima che di una sovrastima del rischio per il singolo paziente.

Epidemiologia della BRONJ nei pazienti oncologici

Con riferimento a tali pazienti, al momento non sono disponibili stime d'*incidenza* di BRONJ: nei diversi articoli pubblicati (studi di coorte; serie di casi) è stata stimata una frequenza di BRONJ che varia da meno dell' 1% a più del 12% dei pazienti.

Sono pochissimi i dati di incidenza basati su dati raccolti sistematicamente in più ampie misure campionarie (Mavrokokki, Cheng et al. 2007; Gliklich and Wilson 2009).

Alla luce dei dati di letteratura si può valutare che il rischio mediano di BRONJ dopo trattamento prolungato con NBP endovenoso in pazienti onco-ematologici possa oscillare tra 1% e 10% a 2 anni dall'inizio del trattamento (Bamias, Kastritis et al. 2005; Durie, Katz et al. 2005; Woo, Hellstein et al. 2006), con le seguenti precisazioni:

- il rischio risulta più elevato quanto più alta è la dose cumulativa di farmaco somministrato (Hoff, Toth et al. 2008; Vahtsevanos, Kyrgidis et al. 2009); sono riportati anche casi di BRONJ ad esordio precoce, dopo poche somministrazioni (Abu-Id, Warnke et al. 2008);
- non è noto se e di quanto si riduca il rischio di sviluppare BRONJ dopo sospensione della terapia; in alcuni casi di pazienti lungo sopravvissuti è stato infatti segnalato lo sviluppo tardivo di BRONJ (Del Conte, Bernardeschi et al. 2010) ;
- il rischio sembra più alto, pur in assenza di studi randomizzati, per l'acido zoledronico rispetto al pamidronato, mentre non sono disponibili dati definitivi per l'ibandronato endovena (Vahtsevanos, Kyrgidis et al. 2009; Fusco, Loidoris et al. 2010);
- il rischio sembra più elevato per i pazienti affetti da mieloma multiplo rispetto a quelli trattati per metastasi ossee da carcinoma prostatico e carcinoma mammario (Del Conte, Bernardeschi et al. 2010; Fusco, Loidoris et al. 2010); sono invece sporadici i casi segnalati in pazienti affetti da altri tumori (e.g. polmone, rene, pancreas) (Woo, Hellstein et al. 2006; Smith, Kressley et al. 2009).

In assenza di dati epidemiologici sulla popolazione italiana, si possono estrapolare alcune informazioni dall'esperienza delle Regioni Piemonte e Valle D'Aosta negli anni 2004-2008 (Campisi, Fedele et al. 2009; Colella, Campisi et al. 2009; Fusco, Baraldi et al. 2009; Fusco, Ortega et al. 2009); tra i pazienti con tumore metastatico alle ossa e mieloma multiplo, osservati presso i Centri oncologici ed ematologici della Rete Oncologica di Piemonte e Valle d'Aosta (<http://www.reteoncologica.it>) e trattati con NBP, sono stati registrati 221 casi di BRONJ in una popolazione generale di riferimento pari a 4.3 milioni di abitanti.

La numerosità dei casi di BRONJ riscontrati in questa area geografica è risultata superiore all'atteso, in riferimento ai dati riportati in Australia (114 casi/20.3 milioni di abitanti tra il 2003 e il 2005) (Mavrokokki, Cheng et al. 2007).

Assumendo che nell'area territoriale italiana citata, l'incidenza di casi di mieloma e di tumori metastatici all'osso, il tasso di prescrizione di NBP endovena e l'incidenza di possibili fattori di rischio locali (vedi paragrafo successivo) siano simili a quelli dell'intera popolazione italiana (circa 58 milioni), si potrebbe formulare una proiezione su base nazionale, secondo la quale in Italia nel periodo 2003-2008 si sarebbero dovuti osservare tra i 2000 e i 3000 casi di BRONJ in pazienti oncologici ed ematologici.

Un supporto indiretto a tale proiezione è dato dalla segnalazione di più di 1000 casi di BRONJ osservati sul territorio Italiano e presentati nel corso di congressi nazionali tenuti tra il 2007 e il 2009, a fronte di un numero di casi di BRONJ registrati dal sistema nazionale di farmacovigilanza (AIFA) nettamente inferiore (425 casi al Giugno 2009).

Una limitazione fondamentale dello studio piemontese su indicato è l'impossibilità di fornire un *tasso d'incidenza* tra i pazienti esposti, in quanto manca il denominatore (l'intera popolazione trattata con NBP endovena), non registrato uniformemente nei diversi ambiti (regime di ricovero, day hospital, attività ambulatoriali) nei vari ospedali; c'è da ricordare che non esiste nel sistema italiano DRG un codice specifico per il trattamento con NBP endovena.

In dettaglio, le osservazioni del numero dei nuovi casi nella popolazione di Piemonte e Valle d'Aosta, in particolare l'aumento dei nuovi casi/anno tra il 2003 ed il 2006 ed il successivo decremento negli anni 2007-2009, spinge ad alcune considerazioni sui cambiamenti temporali di incidenza. Le possibili ragioni dell'elevata incidenza di BRONJ osservata nel primo triennio rispetto al secondo potrebbero essere legati a:

- un aumento della consapevolezza e della capacità di riconoscere i possibili casi di BRONJ: dal 2004-2005 centinaia di lavori sono apparsi nella letteratura medica ed odontoiatrica ed inoltre sono stati modificati foglietti illustrativi e schede tecniche dei farmaci; pertanto è aumentata la probabilità che i nuovi casi di BRONJ siano stati riconosciuti come tali, e non identificati erroneamente come metastasi alle ossa mascellari, localizzazioni di mieloma, osteomieliti, come accadeva inizialmente (Marx 2003; Ruggiero 2009);
- un possibile effetto di "harvesting", cioè l'inclusione di alcuni casi prevalenti tra i casi incidenti: in altre parole, una parte dei pazienti diagnosticati con BRONJ nel primo triennio 2003-2006 sarebbe stato erroneamente inserito nelle statistiche epidemiologiche di quegli anni, in quanto l'insorgenza della malattia risalirebbe agli anni precedenti; in questo modo, il ritardo diagnostico avrebbe prodotto un aumento

- dei casi riportati negli anni 2003-2006 (presso centri di riferimento, spesso dopo varie visite di specialisti non ancora allertati in merito alla nuova patologia) (Yarom, Yahalom et al. 2007);
- dalla sua introduzione nel 2002 l'acido zoledronico ha rapidamente sostituito il pamidronato come farmaco di prima scelta nel trattamento delle lesioni scheletriche da neoplasia maligna e mieloma multiplo, sia in Nord America che in Europa; inoltre, un numero considerevole di pazienti già in trattamento con pamidronato è stato dirottato in quegli anni all'acido zoledronico, per le più confortevoli modalità di somministrazione;
 - nei confronti del pamidronato, il rischio di BRONJ dopo trattamento con acido zoledronico risulta più elevato (Fusco, Loidoris et al. 2010) e l'esordio avviene dopo un periodo di trattamento più breve (12-24 mesi vs 24-48 mesi, nelle principali casistiche), con casi isolati di esordio dopo pochi mesi di terapia;
 - il rischio di BRONJ aumenta per dosi cumulative di NBP più alte e/o per periodi di trattamento più lunghi (Durie, Katz et al. 2005; Dimopoulos, Kastiris et al. 2006; Hoff, Toth et al. 2008). Almeno fino al 2005-2006, i pazienti candidati al trattamento venivano sottoposti a regimi di terapia con NBP la cui durata non era regolamentata dalle allora vigenti linee guida (Berenson, Hillner et al. 2002; Hillner, Ingle et al. 2003); in questo modo si raggiungevano alte dosi cumulative nei pazienti lungo-sopravvissuti;
 - riduzione delle prescrizioni di BP dopo il 2005 (in particolare di zoledronato), anche sulla base di nuove linee guida che raccomandano trattamenti a cadenza mensile di durata più limitata (1-2 anni) ed eventuale "tailoring" (terapia individualizzata sulla base delle caratteristiche del paziente e dell'aggressività della malattia di base): in generale si è assistito in questi ultimi anni ad una riduzione dei pazienti trattati e/o della dose cumulativa di farmaco per singolo paziente;
 - efficacia delle raccomandazioni emanate per minimizzare il rischio di BRONJ (Berenson, Hillner et al. 2002; Hillner, Ingle et al. 2003; Lacy, Dispenzieri et al. 2006; Campisi, Di Fede et al. 2007; Durie 2007; Aapro, Abrahamsson et al. 2008; Dimopoulos, Kastiris et al. 2009; Ministero del Lavoro 2009; Ripamonti, Maniezzo et al. 2009; Terpos, Sezer et al. 2009).

Sono stati recentemente riportati casi di osteonecrosi dei mascellari in pazienti oncologici trattati con:

- farmaci biologici a bersaglio molecolare (in particolare agenti antiangiogenetici quali bevacizumab, sunitinib, sorafenib), da soli o congiuntamente a NBP (Brunello, Saia et al. 2009; Guarneri, Miles et al. 2010; Kyrgidis and Toulis 2010; Migliorati, Woo et al. 2010; Yarom, Elad et al. 2010; Agrillo, Nastro Siniscalchi et al. 2012).
- denosumab, un farmaco inibente il riassorbimento osseo da parte degli osteoclasti inibendo una proteina detta RANK ligando (RANKL) (Kyrgidis and Toulis 2010; Stopeck, Lipton et al. 2010; Fizazi, Carducci et al. 2011; Henry, Costa et al. 2011).

Alla fine del 2010 sono state emesse dall’Agenzia Europea (EMA), e di conseguenza dall’AIFA, due alert sulla necessità di stretto monitoraggio dei pazienti oncologici trattati con bevacizumab e sunitinib per il rischio di Osteonecrosi, indipendentemente dal fatto che i pazienti ricevano o meno NBP (AIFA 2010 -a; AIFA 2010 -b).

Del tutto recentemente, è stato introdotto il concetto di osteonecrosi farmaco correlata (DRONJ) intendendo con questo termine l’insieme di tutti i processi osteonecrotici associabili all’uso di farmaci ad elevato tropismo osseo (Mignogna, Sadile et al. 2012).

È opinione di questa Commissione che le somiglianze, almeno apparenti, nella presentazione clinica di questi processi osteonecrotici non siano ancora elementi sufficienti per permettere di unificare concettualmente malattie potenzialmente molto diverse per gravità e progressione.

Pertanto, si è deciso di analizzare in questa trattazione esclusivamente l’osteonecrosi associata a NBP, di cui oggi si inizia ad avere un quadro più completo.

Epidemiologia della BRONJ nei pazienti non oncologici

I dati epidemiologici dei pazienti non oncologici trattati con NBP per patologie osteometaboliche (principalmente osteoporosi) sono quanto mai carenti (in Italia ancor più che negli altri Paesi), innanzitutto per la difficoltà di risalire al numero complessivo di pazienti in trattamento (a causa della molteplicità dei prescrittori di BP orali, di mancanza di registri dei pazienti e delle loro patologie, di scarsa compliance nell’assunzione regolare dei farmaci). Non di meno, il numero di nuovi casi di BRONJ in pazienti che assumono NBP orali per malattia osteometabolica potrebbe essere in parte sottostimato (mancato o difficile riconoscimento di casi di BRONJ, spesso meno severi e asin-

tomatici; ridotto accesso a centri di riferimento odontoiatrico o di 2° livello). Alcune iniziali valutazioni di incidenza, ottenute rapportando il numero di casi di BRONJ pubblicati (o riportati dalle Agenzie regolatorie nazionali) in pazienti non oncologici trattati con NBP orali (numeratore) con le prescrizioni di NBP orali (denominatore) indicavano frequenze dell'ordine di 1 caso ogni 10.000-100.000 persone-anno di esposizione (Advisory Task Force on Bisphosphonate-Related Osteonecrosis of the Jaws 2007; Khosla, Burr et al. 2007).

Nel 2006, l'incidenza di BRONJ in una popolazione di pazienti non oncologici è stata stimata nello 0.00038% (Felsenberg 2006). Una più precisa ma ancora parziale valutazione australiana (Mavrokokki, Cheng et al. 2007) indicava stime tra lo 0.01% e lo 0.04%, che diventavano tra lo 0.09% e lo 0.34% nei pazienti sottoposti ad estrazione.

La prevalenza stimata di BRONJ nei pazienti non oncologici varia tra 0.02% e 1%. (Felsenberg 2006; Khosla, Burr et al. 2007; Mavrokokki, Cheng et al. 2007; Ault 2008; King and Umland 2008; Rizzoli, Burlet et al. 2008; Ruggiero and Mehrotra 2009; Silverman and Landesberg 2009; Lo, O'Ryan et al. 2010).

Un'analisi su 13,946 assistiti di una assicurazione ha fornito una prevalenza dello 0.10% (1 caso certo ogni 952 pazienti a rischio) limitandosi ai casi sicuramente accertati (Lo, O'Ryan et al. 2010). In uno studio su 13,000 soggetti, la prevalenza di BRONJ in pazienti che assumevano BP in maniera cronica fu riportata essere dello 0.06% (1:1,700) (Ault 2008).

Uno studio americano, seppure con limitazioni nella selezione dei pazienti (9 casi di BRONJ tra 208 pazienti, pari al 4.3%, trattati con alendronato, osservati tutti presso un centro di riferimento universitario per problemi odontoiatrici di vario genere), ha fatto prospettare rischi decisamente superiori (Sedghizadeh, Stanley et al. 2009).

I dati di frequenza nei pazienti osteometabolici non sono spesso direttamente fruibili in quanto la maggior parte delle casistiche sono miste con pazienti oncologici: in uno studio multicentrico è stata riportata una frequenza del 7.1% di BRONJ in pazienti trattati con BP *per os* rispetto al totale (Otto, Abu-Id et al. 2011). In un altro studio, condotto in due centri di riferimento israeliani, è stata osservata in pazienti osteometabolici in terapia orale con BP la frequenza del 8.9% di BRONJ rispetto al campione totale (Yarom, Yahalom et al. 2007).

Autori giapponesi (Yamazaki, Yamori et al. 2012) hanno recentemente identificato un rischio <1% di osteomielite in 4,129 pazienti in terapia orale con BP, sottolineando che l'uso di BP potrebbe incrementare il rischio di osteomielite più di altri farmaci per la cura dell'osteoporosi.

Altri autori (Diniz-Freitas, Lopez-Cedrun et al. 2012) hanno recentemente descritto un totale di 310 pazienti con BRONJ da BP *per os*, dopo una revisione di serie di casi con almeno 10 soggetti, eseguita su Pub-Med. L'alendronato, il farmaco largamente utilizzato fra i BP *per os*, è anche quello in maggior misura implicato nei casi di BRONJ: Reid and Cornish (Reid and Cornish 2012) hanno descritto 261 casi di BRONJ in soggetti in terapia *per os* con BP, la maggioranza dei quali con alendronato.

Definizione della BRONJ

La definizione di osteonecrosi da bisfosfonati è stata formulata per la prima volta nel 2007 dall'American Association for Oral & Maxillofacial Surgery (Advisory Task Force on Bisphosphonate-Related Osteonecrosis of the Jaws 2007), come *“presenza di osso necrotico esposto in cavo orale per più di 8 settimane in un paziente in terapia con bisfosfonati e mai sottoposto a radioterapia dei mascellari (testa-collo)”*.

La definizione adottata dalle principali società scientifiche internazionali [American Society of Bone and Mineral Research – ASBMR (Khosla, Burr et al. 2007), Canadian Association for Maxillofacial Surgery – CAOMS (Khan, Sandor et al. 2008), Commissione CHMP della Agenzia Europea per il farmaco –EMA (EMA 2009), Allied Committee of the Japanese Society for Bone and Mineral Research, Japan Osteoporosis Society, Japanese Society of Periodontology, Japanese Society for Oral and Maxillofacial Radiology, and Japanese Society of Oral and Maxillofacial Surgeons (Yoneda, Hagino et al. 2010), French Expert Panel Analysis (Tubiana-Hulin, Spielmann et al. 2009)] è rimasta ad oggi pressoché immodificata.

La stessa definizione è stata recepita nel 2009 anche dal Ministero della Salute Italiano nella *“Raccomandazione per la prevenzione dell'osteonecrosi della mascella/mandibola da bifosfonati”* (Ministero del Lavoro 2009).

In pratica, tale definizione di BRONJ viene presentata in una forma puramente descrittiva, che identifica la più tipica manifestazione clinica della malattia in soggetti considerati a rischio, ovvero l'osso esposto in cavo orale. Pertanto la diagnosi di malattia rimane ancora oggi quasi esclusivamente basata sull'osservazione clinica di tale segno nel cavo orale.

È parere diffuso tra i ricercatori e i clinici, ed anche opinione di questa Commissione, che la definizione di BRONJ così come formulata dall'AAOMS, anche alla luce delle attuali conoscenze raggiunte, sia di fatto carente e di limitata

efficacia (Colella, Campisi et al. 2009; Yarom, Fedele et al. 2010; Bedogni, Fusco et al. 2012; Bedogni, Saia et al. 2012).

Inoltre, con l'introduzione di un nuovo stadio di malattia nelle raccomandazioni AAOMS 2009 (Ruggiero, Dodson et al. 2009), chiamato stadio "0", si è posto in essere un problema interpretativo di difficile soluzione. Lo stadio "0" (vedi paragrafo "Stadiazione BRONJ") include pazienti con segni e sintomi orali assimilabili alla BRONJ, pur in assenza di esposizione ossea clinicamente obiettivabile. Ciò è in netto contrasto con la definizione stessa di BRONJ che prevede come condizione necessaria per la diagnosi la presenza di osso esposto in cavo orale. Non è chiaro, quindi, come sia possibile per il clinico includere nello stadio "0" di malattia pazienti in terapia con NBP che presentino segni clinici e radiologici suggestivi di BRONJ, senza che a questi possa essere diagnosticata formalmente la malattia (Colella, Campisi et al. 2009).

La Commissione ha analizzato la definizione di malattia alla luce delle più recenti conoscenze sull'argomento (Bedogni, Fusco et al. 2012), identificando le seguenti criticità:

- la presenza di "osso necrotico esposto in cavo orale" è solo una delle possibili manifestazioni cliniche della malattia; pertanto, considerare come soggetti affetti da BRONJ solo i pazienti che presentano osso esposto in cavo orale impedisce la diagnosi di BRONJ in un numero imprecisato di pazienti (Bagan, Jimenez et al. 2009; Yarom, Fedele et al. 2010). L'introduzione dello stadio "0" rappresenterebbe quindi il tentativo di limitare il numero di potenziali falsi negativi, cioè il numero di pazienti potenzialmente esclusi dalla diagnosi di BRONJ per l'assenza di osso esposto in cavo orale;
- la presenza di "osso necrotico esposto in cavo orale" è spesso un segno tardivo di malattia; la necessaria presenza di questo segno clinico a scopo diagnostico sarebbe causa di un ritardo diagnostico. Recenti esperienze sembrano confermare che un elevato numero di soggetti rientrerebbe nella attuale categoria "stadio 0" di BRONJ (anche più della metà dei pazienti osservati in alcune casistiche) (Junquera and Gallego 2008; Lazarovici, Yahalom et al. 2009; Mawardi, Treister et al. 2009), e che una percentuale rilevante di questi pazienti presenterebbe una progressione verso stadi più avanzati di malattia con il tempo, sino all'esposizione ossea.

La necessità di accertare la persistenza dell'osso necrotico per almeno 8 settimane comporterebbe anche un accesso tardivo alle terapie necessarie, limitando in modo considerevole la loro potenziale efficacia. L'attesa di 8 settima-

ne per una diagnosi di certezza (Advisory Task Force on Bisphosphonate-Related Osteonecrosis of the Jaws 2007; Khosla, Burr et al. 2007; Khan, Sandor et al. 2008) ovvero di 6 settimane secondo altri autori (Bagan, Jimenez et al. 2006), è stata adottata per permettere la diagnosi differenziale con tutte le possibili manifestazioni cliniche di ritardo diagnostico conseguenti a procedure chirurgiche orali. Infatti, dopo 8 settimane da un'estrazione o qualsiasi procedura chirurgica dento-alveolare la guarigione delle mucose dovrebbe essere completata, in assenza di esposizione ossea (Khosla, Burr et al. 2007). È pur vero che l'attesa di 8 settimane presenta importanti e storiche analogie con la diagnosi di malattie infettive croniche dei mascellari (i.e. osteomielite) (Baltensperger 2009). Non è chiaro pertanto se nella sua attuale definizione si sia voluto privilegiare il carattere cronico del processo osteonecrotico, sulla base di una determinata ipotesi patogenetica, ovvero cercare di definire un quadro clinico di certezza, in modo da limitare il numero dei falsi positivi in una fase in cui le conoscenze sull'argomento ancora scarseggiavano. La definizione di BRONJ come ad oggi accreditata definisce un quadro cronico di malattia, senza che sia stata individuata una sua possibile forma iniziale acuta o subacuta, così come nel caso delle malattie infiammatorie/infettive delle ossa mascellari.

La Commissione ha rilevato l'esigenza di proporre una definizione rivista di BRONJ solo sulla base delle informazioni sicuramente conosciute, senza includere in essa alcuna connotazione limitativa circa la possibile presentazione o durata dei segni e sintomi. Questa nuova definizione di malattia dovrebbe permettere una diagnosi più precoce, consentire l'inclusione di soggetti sino ad oggi non inquadrabili nell'accezione "osso esposto in cavo orale" e, come primo effetto, anticipare l'inizio delle terapie.

La definizione di BRONJ proposta (Bedogni, Fusco et al. 2012) rispecchia le sopraccitate considerazioni e viene espressa come segue: *"l'osteonecrosi dei mascellari associata a bisfosfonati (BRONJ) è una reazione avversa farmacocorrelata, caratterizzata dalla progressiva distruzione e necrosi dell'osso mandibolare e/o mascellare di soggetti esposti al trattamento con amino-bisfosfonati, in assenza di un precedente trattamento radiante"*.

Si rimanda al testo per la descrizione delle diverse forme cliniche di presentazione della malattia.

La Commissione s'impegna a ridiscutere ed aggiornare la presente definizione sulla base delle future evidenze della letteratura; essa ha poi cercato di definire un percorso diagnostico chiaro e riproducibile, sulla base delle conoscenze disponibili, che possa guidare il clinico nella formulazione del sospetto diagnostico e portare alla diagnosi precoce di BRONJ.

Al momento della stesura di questo documento, è opinione comune che la diagnosi di BRONJ possa basarsi esclusivamente su dati clinici e radiologici (Khosla, Burr et al. 2007; Khan, Sandor et al. 2008; Ruggiero, Dodson et al. 2009). Infatti, l'esecuzione di biopsie ossee a scopo diagnostico è fortemente sconsigliata in pazienti con sospetta BRONJ, per il rischio di favorire lo sviluppo e/o la progressione del processo osteonecrotico (Ruggiero, Galow et al. 2006). Molto discussa è l'utilità stessa della biopsia, quando eseguita in corrispondenza di osso necrotico esposto in cavo orale, visto che il quadro istologico non sembrerebbe ad oggi aggiungere nulla a quello clinico (Phal, Myall et al. 2007).

Secondo gli attuali orientamenti, in definitiva, l'accertamento biotico andrebbe eseguito solo per dirimere il sospetto di metastasi in sede mandibolare/mascellare (Campisi, Di Fede et al. 2007).

Va comunque segnalata la possibilità che in un prossimo futuro la biopsia ossea dento-alveolare possa diventare un tassello importante nella diagnosi precoce di BRONJ, soprattutto nei soggetti ad alto rischio di sviluppare la malattia o in coloro che non presentino segni clinico-radiografici esaustivi. È stato recentemente illustrato il valore predittivo dell'esame istologico dell'osso dento-alveolare verso lo sviluppo di BRONJ in pazienti a rischio (Saia, Blandamura et al. 2010).

Come si evince dalla definizione di BRONJ proposta dagli autori, l'assunzione pregressa o in atto di NBP è una condizione necessaria per poter identificare soggetti a rischio e potenzialmente affetti dalla malattia (Appendice I). Tale condizione, pur tuttavia, non è mai sufficiente a porre da sola una diagnosi conclusiva di BRONJ.

Sono descritte forme di osteonecrosi diverse da quella associata all'uso di NBP (i.e. osteonecrosi da farmaci biologici). In caso di compresenza di altri agenti causali oltre all'uso di NBP nella storia di un soggetto con osteonecrosi dei mascellari, non si ritiene possibile al momento della stesura di questo documento porre una diagnosi di BRONJ propriamente detta.

La pregressa esecuzione di radioterapia dei mascellari rimane al momento l'unico criterio di esclusione accettabile per la diagnosi di BRONJ (Appendice 1)

Criteri diagnostici della BRONJ

La Commissione ha rilevato la necessità di implementare la diagnosi di malattia con una serie di criteri diagnostici, sia clinici che radiologici, diversi dalla

semplice osservazione di osso necrotico esposto in cavo orale. Tale necessità deriva dal fatto che un numero consistente di pazienti in trattamento con NBP e che sviluppa BRONJ, presenta segni e sintomi, almeno in fase iniziale, diversi dall'esposizione ossea (Yarom, Fedele et al. 2010). Pur riconoscendo che l'esposizione di osso necrotico rimane ancora oggi il più sicuro indicatore di BRONJ (Ruggiero, Dodson et al. 2009), altri segni e sintomi di per sé aspecifici, possono e devono portare quanto meno al sospetto precoce di BRONJ, anche in presenza di una causa dento-parodontale riconosciuta (Junquera and Gallego 2008; Mawardi, Treister et al. 2009). Un recente studio condotto su 110 pazienti affetti da BRONJ ha evidenziato come la malattia sia caratterizzata da esposizione ossea solo nel 55.4 % dei pazienti (Elad, Gomori et al. 2009); similmente, in un lavoro multicentrico è stata segnalata una percentuale di casi senza esposizione ossea pari al 28.8%, in una popolazione di 334 pazienti affetti da BRONJ (Fedele, Porter et al. 2010).

Criteria Clinici

A parte l'esposizione ossea, riconosciuta come segno clinico maggiore e quindi tale da soddisfare la diagnosi di BRONJ in presenza di anamnesi farmacologica positiva per NBP, ci si propone di utilizzare a scopo diagnostico anche l'insieme dei segni clinici minori e dei sintomi attualmente impiegati per definire lo stadio 0 di malattia secondo l'AOOMS. Tutti questi segni sono ampiamente condivisi dalle principali commissioni internazionali di studio sulla BRONJ. Vengono elencati di seguito, in ordine alfabetico, una serie di segni clinici minori e sintomi che da soli, o in associazione tra loro, devono far porre quanto meno il sospetto di malattia o la sua diagnosi differenziale (Tabella 2).

Tabella 2. Criteri clinici non specifici per la diagnosi di BRONJ

Segno clinico maggiore

- Esposizione di osso necrotico in cavo orale
-

Segni clinici minori e sintomi (in ordine alfabetico)

- Alitosi
- Ascesso odontogeno
- Asimmetria mandibolare
- Dolore di origine dentale e osseo
- Fistola mucosa
- Fistola extra-orale
- Mancata riparazione mucosa alveolare post-estrattiva
- Mobilità dentale a rapida insorgenza
- Mobilità preternaturale della mandibola, con o senza occlusione conservata
- Parestesia/disestesia delle labbra (segno di Vincent)*
- Fuoriuscita di liquidi dal naso
- Secrezione purulenta
- Sequestro spontaneo di frammenti ossei
- Trisma
- Tumefazione tessuti molli

*da irritazione del nervo alveolare inferiore / nervo infraorbitario

La presenza di uno o più segni clinici minori o sintomi in un paziente in trattamento con NBP, anche quando imputabili ad una causa dento-parodontale documentata, dovrebbe far porre il sospetto di malattia e indurre l'operatore a richiedere accertamenti radiologici per confermare o escludere il sospetto di malattia (vedi paragrafo su work-up diagnostico).

Con riferimento ai sintomi, il dolore è un sintomo di frequente riscontro nei pazienti con BRONJ (Miksad, Lai et al. 2011). Ciononostante, in un numero elevato di pazienti il dolore non sembra essere presente agli esordi della malattia (Ruggiero, Mehrotra et al. 2004; Ruggiero, Fantasia et al. 2006). Il dolore, sulla cui natura sono state avanzate diverse ipotesi (i.e. dolore neuropatico, infettivo, infiammatorio, miogeno), può presentarsi secondo varie modalità:

- odontalgia, non spiegabile con una patologia dento-parodontale in atto;

- dolore “osseo” di tipo gravativo, ben delimitabile nella sede (più frequente al corpo mandibolare);
- dolore irradiato alla muscolatura masticatoria e cervicale, che può ricordare quello da patologia dell’articolazione temporo-mandibolare (dolore miogeno);
- dolore sinusitico;
- iperestesia o dolore di tipo trigeminale (che interessa selettivamente la branca nella sede di manifestazione di BRONJ).

Il dolore è considerato un fattore aggravante la prognosi della malattia, perché spesso mal controllato e in taluni casi refrattario alla terapia medica. Per questo motivo il sintomo dolore è considerato elemento discriminante dall’AAOMS (Ruggiero, Dodson et al. 2009), in presenza di osso esposto in cavo orale, per definire il passaggio ad uno stadio di malattia più avanzato.

La Commissione, verificato che a oggi non esiste alcuna evidenza secondo cui la presenza o la comparsa di dolore in un soggetto affetto da BRONJ si associ ad un quadro avanzato di malattia, ritiene opportuno utilizzare il sintomo dolore per distinguere condizioni cliniche diverse nell’ambito dello stesso stadio, piuttosto che per definire stadi diversi di malattia (vedi paragrafo “Stadiazione della BRONJ”). Il dolore è certamente il sintomo che più affligge il paziente affetto da BRONJ, quando presente. Il dolore è spesso di elevata intensità, anche notturno, ed arriva a limitare in modo significativo la vita di relazione del paziente (Ministero del Lavoro 2009). Il dolore è spesso presente in pazienti affetti da neoplasie disseminate, che già fanno uso di farmaci oppioidi per la gestione del dolore scheletrico metastatico, senza peraltro ottenere un beneficio diretto sulla sintomatologia dolorosa associata alla BRONJ. Il trattamento del sintomo dolore è un punto critico della terapia della BRONJ. Essendo il dolore un sintomo soggettivo che influenza spesso la scelta dei trattamenti o la loro successiva ripetizione, vista la necessità di monitorare l’evoluzione del dolore nel tempo a fronte delle diverse terapie messe in atto, la Commissione propone che venga di prassi eseguita una misurazione soggettiva del dolore riferito mediante l’utilizzo di una scala analogica visiva graduata (*Visual Analogue Scale-VAS*), da sottoporre al paziente al primo incontro e ad ogni successiva visita di controllo, per monitorare l’andamento della malattia e l’efficacia dei trattamenti non solo dal punto di vista dell’operatore, ma anche del paziente (Saia, Blandamura et al. 2010; Bedogni, Saia et al. 2011; Miksad, Lai et al. 2011).

Criteria radiologici

La diagnosi radiologica di BRONJ è molto complessa, per l'assenza di segni peculiari di malattia in tutte le principali metodiche di indagine conosciute.

Vi è tuttavia una crescente evidenza che alcune tecniche radiologiche possano aiutare nella diagnosi di BRONJ, permettendo di identificare aree di coinvolgimento precoce anche in assenza di esposizione ossea e, successivamente, di indagare l'estensione dell'area necrotica e la presenza di lesioni multifocali (Morag, Morag-Hezroni et al. 2009). Di conseguenza i radiologi svolgono un ruolo importante nella identificazione dei pazienti a rischio di BRONJ ed è verosimile che in futuro possano assumere un ruolo sempre più centrale. L'American Dentistry Association (ADA) e la Canadian Association for Maxillofacial Surgery (CAOMS) affermano giustamente come non sia possibile effettuare una diagnosi di BRONJ attraverso i soli esami radiologici, i quali sono in grado di rilevare solamente reperti aspecifici (Khan, Sandor et al. 2008). Posto che non esiste ancora un esame radiologico ideale per la diagnosi di BRONJ, l'American Society of Bone and Mineral Research afferma che sebbene ogni tecnica radiologica abbia dei limiti, la combinazione di differenti tecniche radiologiche potrebbe fornire elementi utili alla diagnosi (Khosla, Burr et al. 2007).

In letteratura sono stati identificati una serie di segni radiologici di possibile presentazione della malattia. È da sottolineare comunque il fatto che non è stato ancora possibile differenziare con certezza dei segni radiologici di esordio per la BRONJ. L'unico segno riportato in letteratura come potenzialmente specifico di BRONJ consisterebbe in un ispessimento della membrana di Schneider del seno mascellare visibile alla Tomografia Computerizzata (TC), legato ad una eccessiva osteogenesi (Bianchi, Scoletta et al. 2007). Tuttavia, è opinione di molti autori e di questa stessa Commissione che questo segno sia semplicemente espressione di una neo-apposizione ossea periostale di comune riscontro in processi flogistici cronicizzati dei seni mascellari (Cho, Kim et al. 2007). In ogni caso, questo sarebbe un segno avanzato di BRONJ, considerando che la malattia origina quasi sempre in sede dento-alveolare e interessa solo secondariamente il seno mascellare.

Il limite di rappresentazione delle tecniche a disposizione per lo studio radiologico della BRONJ potrebbe dare una parziale spiegazione dell'assenza di specificità radiologiche della malattia (Morag, Morag-Hezroni et al. 2009); è inoltre riportata in letteratura la possibilità che all'esordio la malattia si presenti con una serie di segni clinici, anche in assenza di segni radiologici specifici (Mawardi, Treister et al. 2009).

Le indagini radiologiche più utilizzate ad oggi nella diagnosi di BRONJ sono certamente l'Ortopantomografia (OPT) (Sanna, Preda et al. 2006; Mawardi, Treister et al. 2009), le radiografie endorali, e la TC (Chiandussi, Biasotto et al. 2006; Bianchi, Scoletta et al. 2007). Il loro ampio utilizzo dipende da una serie di fattori:

- migliore definizione delle strutture scheletriche rispetto alle altre metodiche conosciute;
- accesso facilitato all'indagine per la grande disponibilità della tecnologia sul territorio;
- costi limitati;
- maggiore conoscenza delle tecniche da parte del medico e dell'odontoiatra prescrittore;
- maggiore possibilità di confronto tra specialisti.

L'Ortopantomografia, o radiografia panoramica delle arcate dentarie (OPT), permette di acquisire informazioni generali riguardo lo status della mandibola e del mascellare, utile soprattutto nell'identificazione di eventuali sequestri ossei e aree osteolitiche combinate ad aree di osteosclerosi. Tuttavia, l'OPT non permette di differenziare la natura delle lesioni osteolitiche da eventuali metastasi ossee, soprattutto se isolate. La risoluzione di contrasto dell'OPT è bassa e richiede una significativa perdita minerale (superiore al 30-50%) prima che sia possibile identificare una lesione osteolitica (Store and Granstrom 1999; Chiandussi, Biasotto et al. 2006). Inoltre la OPT è una zonografia, cioè una tomografia a strato spesso con la possibile sovrapposizione sulle immagini di strutture che si trovano su piani diversi ma nello stesso strato radiografato. Le immagini possono essere inficiate da artefatti da posizionamento del paziente, ombre di trascinamento, etc. La visualizzazione dei settori centrali è spesso carente (Terrosi Vagnoli P 1994).

Di conseguenza, le lesioni della BRONJ possono essere frequentemente misconosciute all'OPT e non è possibile distinguere tra tessuto patologico e tessuto osseo sano. Ciononostante esiste ancora oggi un largo consenso all'utilizzo dell'OPT come primo strumento di approccio al paziente con sospetta BRONJ.

La *Tomografia Computerizzata (TC)*, in particolare nella versione TC spirale, ha una risoluzione di contrasto maggiore rispetto alla radiografia convenzionale e fornisce informazioni dettagliate sul numero e sulla natura di eventuali lesioni osteolitiche ed osteosclerotiche presenti (Chiandussi, Biasotto et al. 2006; Bianchi, Scoletta et al. 2007); permette inoltre di indagare con precisione sia l'osso corticale che l'osso trabecolare. La TC permette di discriminare

con buona approssimazione tra tessuto osseo sano e patologico in molti casi, fornendo informazioni utili sull'estensione del processo. Il limite reale della TC potrebbe rivelarsi in futuro nello studio delle modificazioni ossee precoci della BRONJ, dove la sua efficacia non è ancora ben documentata.

Alla luce di quanto esposto, *la Commissione ritiene che l'OPT e la TC siano da considerarsi le tecniche di indagine di primo e secondo livello rispettivamente più utili per la definizione di un percorso diagnostico routinario*. I più significativi pattern radiologici (per OPT e TC) compatibili con la diagnosi di BRONJ sono riportati in Tabella 3.

Alcuni autori hanno cercato di suddividere i segni radiologici di BRONJ sia per l'OPT che la TC in precoci e tardivi (Bianchi, Scoletta et al. 2007; Krishnan, Arslanoglu et al. 2009). Questa distinzione, che viene mantenuta nel presente documento (Tabella 3), ha comunque in sé una serie di criticità che la Commissione ha identificato nei seguenti punti:

- nessun segno radiologico è peculiare della BRONJ e deve essere sempre correlato ad uno o più criteri clinici per poter avanzare il sospetto di malattia e giungere ad una diagnosi conclusiva;
- la persistenza dell'alveolo post-estrattivo e l'ispessimento della lamina dura dopo estrazione dentale sono considerati un possibile segno precoce di BRONJ all'OPT; ciononostante, vi sono alcuni studi che segnalano la persistenza dell'alveolo post-estrattivo ad un anno dall'estrazione in pazienti che non mostrano segni clinici di BRONJ (Saia, Blandamura et al. 2010). L'assenza di riparazione dell'alveolo sarebbe legata secondo gli autori all'attivazione locale del NBP che inibirebbe il rimodellamento osseo in sede di estrazione, mantenendone la struttura per diversi anni anche in assenza di segni clinici di malattia. Pertanto la persistenza di uno o più alveoli post-estrattivi all'OPT non è da considerare sempre un segno di malattia, tanto meno necessariamente precoce;
- all'OPT i segni di una alterazione strutturale iniziale dell'osso sono difficilmente identificabili per la natura stessa della tecnica, soprattutto in confronto alla TC. Pertanto la TC è l'indagine che meglio permette di identificare alterazioni iniziali della struttura midollare compatibili con BRONJ (Chiandussi, Biasotto et al. 2006; Bianchi, Scoletta et al. 2007; Bedogni, Blandamura et al. 2008; Morag, Morag-Hezroni et al. 2009; Saia, Blandamura et al. 2010). I segni tardivi di BRONJ, in particolare il sequestro osseo, l'osteosclerosi diffusa, la reazione periostale e le fratture patologiche sono ugualmente riconoscibili all'OPT ed alla TC, con

una maggiore sensibilità di quest'ultima nel definire l'estensione del processo soprattutto per quel che riguarda l'identificazione di eventuali tragitti fistolosi (Phal, Myall et al. 2007; Morag, Morag-Hezroni et al. 2009);

- i segni TC comunemente associati alla BRONJ (Tabella 3) delineano in larga misura condizioni tardive di malattia. Solo i segni TC che definiscono il grado di progressivo addensamento della matrice ossea (i.e. ispessimento trabecolare, sclerosi midollare focale ed osteosclerosi) sembrano caratterizzare le fasi iniziali di malattia, e quindi sarebbero quelli da ricercare per una diagnosi precoce (Carneiro, Vibhute et al. 2006; Bisdas, Chambron Pinho et al. 2008; Hutchinson, O'Ryan et al. 2010);
- il grado di addensamento osseo progressivo del segmento scheletrico coinvolto o sospetto per BRONJ è identificabile attraverso la comparazione con la densità ossea dei segmenti scheletrici limitrofi normali (Hutchinson, O'Ryan et al. 2010; Bedogni, Saia et al. 2011) (Tabella 3).

Tabella 3. Criteri radiologici per la diagnosi di BRONJ - OPT e TC

Segni radiologici non specifici di BRONJ (in ordine alfabetico)

Precoci

- Ispessimento cresta alveolare e lamina dura
- Persistenza alveolo post-estrattivo
- Sequestro
- Slargamento spazio parodontale

OPT

- Frattura patologica
- Ispessimento canale del nervo alveolare inferiore
- Osteosclerosi diffusa
- Radiopacità seno mascellare
- Reazione periostale

Tardivi

- Erosione corticale
- Ispessimento cresta alveolare e lamina dura
- Ispessimento trabecolare
- Osteosclerosi midollare focale*
- Persistenza alveolo post-estrattivo
- Sequestro
- Slargamento spazio parodontale

TC

- Fistola oro-antrale, oro-nasale, muco-cutanea
- Frattura patologica
- Ispessimento canale del nervo alveolare inferiore
- Osteolisi estesa al seno mascellare
- Osteosclerosi diffusa
- Osteosclerosi di zigomo e/o palato duro
- Reazione periostale
- Sinusite

*Sclerosi midollare focale con disorganizzazione trabecolare e scarsa differenziazione cortico-midollare

La *Scintigrafia ossea total-body con TC⁹⁹* è l'esame funzionale più utilizzato per la diagnosi di localizzazioni scheletriche di neoplasie solide, ed è ampiamente usato per il loro monitoraggio (Bombardieri, Aktolun et al. 2003; Ghanem, Uhl et al. 2005). Essendo la BRONJ molto più frequente nei pazienti portatori di malattia scheletrica metastatica e mieloma multiplo, ed essendo questi pazienti comunemente in possesso di esami scintigrafici total-body eseguiti prima o in vicinanza della comparsa dei sintomi di osteonecrosi, le informazioni derivanti dalla scintigrafia potrebbero fornire un valido supporto per la formulazione del sospetto diagnostico di BRONJ (Bertoldo, Santini et al. 2007). La presente Commissione ritiene la scintigrafia ossea total-body un utile supporto diagnostico, quando già eseguito per altre ragioni, ma non ne consiglia l'esecuzione per finalità diagnostiche specifiche. Per anni la scintigrafia con TC⁹⁹ è stata considerata esame di elezione per la diagnosi delle diverse localizzazioni di osteonecrosi su base ischemica. La metodica, peraltro, è in grado di individuare un incremento focale della vascolarizzazione all'interno di un segmento scheletrico, più che un'area di necrosi ischemica (Dore, Filippi et al. 2009). L'accertamento di un'ipercaptazione sospetta di tracciante a livello dei mascellari, seppur non specifica in quanto rilevabile in qualsiasi processo flogistico dei mascellari, può orientare e supportare il clinico verso una diagnosi di BRONJ già nelle prime fasi, in presenza di segni e sintomi clinici di BRONJ (O'Ryan, Khoury et al. 2009). Non si vuole in questa occasione equiparare TC e scintigrafia da un punto di vista delle qualità e quantità di informazioni fornite, vista la netta superiorità della TC, ma sottolineare la necessità da parte dell'odontoiatra e del chirurgo maxillo-facciale di ricercare e utilizzare esami strumentali spesso già eseguiti per altre motivazioni ma che possono rivelarsi molto utili nella diagnosi iniziale e per stabilire la storia naturale o evoluzione temporale della malattia. È altresì chiaro che nel sospetto di una BRONJ in un paziente a rischio in terapia con NBP, che non sia già in possesso di una Scintigrafia total-body, l'esame di secondo livello da richiedere sarà certamente la TC.

Una serie di tecniche radiologiche supplementari, che chiameremo di terzo livello, sono utili nei casi di dubbia interpretazione o quando sia necessario stabilire con maggiore accuratezza l'estensione del processo osteonecrotico a scopo terapeutico. Queste tecniche, tra cui la Risonanza Magnetica (Bedogni, Blandamura et al. 2008; Bisdas, Chambron Pinho et al. 2008; Garcia-Ferrer, Bagan et al. 2008), la Tomografia Computerizzata a fascio conico (Barragan-Adjemian, Lausten et al. 2008), la Scintigrafia con Leucociti marcati (Vittorini, Del Giudice et al. 2005; Catalano, Del Vecchio et al. 2007) la TC-PET (Dore,

Filippi et al. 2009), e le tecniche di imaging integrate trovano un crescente consenso anche nella diagnostica della BRONJ. Pur tuttavia, essi hanno un limite di utilizzo legato alla difficoltà di accesso all'esame e ai costi elevati.

La Risonanza Magnetica (RM) è indicata per lo studio dell'estensione del processo osteonecrotico (Bedogni, Blandamura et al. 2008; Bisdas, Chambron Pinho et al. 2008). È ormai chiarito che l'osso esposto in cavo orale, quando presente, rappresenta la punta dell'iceberg del processo morboso, che si estende al di sotto della mucosa integra. In particolare, molti autori considerano la RM indagine di scelta, al pari della TC, per lo studio preoperatorio dei casi refrattari, in quanto permetterebbe di identificare sia il grado di coinvolgimento osseo che dei tessuti molli adiacenti (presenza di ascessi, flemmoni e fistole muco-cutanee) (Bedogni, Blandamura et al. 2008; Bisdas, Chambron Pinho et al. 2008; Garcia-Ferrer, Bagan et al. 2008; Bedogni, Saia et al. 2011). Di recente, è stato osservato che la RM è in grado di valutare il grado di edema del midollo osseo e le zone di ischemia che corrispondono rispettivamente alle aree di osteomielite e di osteonecrosi, che rappresentano le due più tipiche forme di presentazione della malattia, quasi sempre coesistenti (Bedogni, Blandamura et al. 2008) (Tabella 4).

Tabella 4. Criteri radiologici per la diagnosi di BRONJ - RM metodica

| Segni radiologici non specifici di BRONJ | | | | |
|---|---------------------------------|---------------------|----------------------|----------------------|
| Metodica | Sequenza | Osso normale | Infiammazione | Necrosi ossea |
| RM | ▪ T1 | ▪ isointenso | ▪ ipointenso | ▪ ipointenso |
| | ▪ T2 | ▪ isointenso | ▪ iperintenso | ▪ ipointenso |
| | ▪ STIR | ▪ ipointenso | ▪ iperintenso | ▪ ipointenso |
| | ▪ T1 | ▪ enhancement | ▪ enhancement | ▪ enhancement |
| | Gadolinio e soppressione grasso | | | orletto ipercaptante |

La Tomografia Computerizzata a Fascio Conico (CBCT): è una tecnica relativamente nuova che sottopone il paziente ad una dose inferiore di radiazioni rispetto alla TC, ma superiore all'OPT, da tenere in considerazione per il grande numero di informazioni che fornisce (Ludlow, Davies-Ludlow et al. 2003). L'indagine ha un'alta risoluzione spaziale e consente di avere informazioni

dettagliate circa la densità dell'osso (e.g. sottigliezza, integrità della corticale e del midollo osseo). Tuttavia la minore risoluzione di contrasto rispetto alla TC non permette di valutare i tessuti molli. Le alterazioni ossee della BRONJ individuabili con una CBCT sono al momento le stesse rivelabili con una TC spirale multistrato (Tabella 3). Questo esame potrebbe sostituire in un prossimo futuro sia l'OPT che la TC (Treister and Woo 2006; Barragan-Adjemian, Lausten et al. 2008)

La Scintigrafia con leucociti marcati con 99mTc (99mTc-HMPAO Leukocyte Scintigraphy) è un esame metabolico in grado di discriminare la presenza di un processo infettivo rispetto ad uno infiammatorio. La metodica consiste nel marcare con un tracciante i granulociti neutrofili del paziente dopo prelievo ematico e, una volta reinfusi, di seguire nel tempo la loro localizzazione nei diversi tessuti dell'organismo, incluso l'osso. Questa metodica è stata utilizzata in associazione alla TC per valutare in uno studio sperimentale i risultati del trattamento chirurgico della BRONJ sulla recidiva di infezione (Jadu, Lee et al. 2007). L'esame è inoltre considerato di qualche utilità in associazione alla TC, quando la presenza di materiale protesico controindichi l'esecuzione di una RM per la possibilità di artefatti metallici, per meglio caratterizzare l'estensione dell'infezione ossea prima di un trattamento chirurgico (Vittorini, Del Giudice et al. 2005).

La Tomografia ad emissione di positroni (PET) è un esame funzionale, in grado di definire aree di alterato metabolismo osseo. Il limite di risoluzione della metodica è comunque basso ed è per questo considerata indagine poco utile per diagnosi di BRONJ. Recentemente un gruppo di ricercatori ha investigato la sensibilità di due traccianti utilizzati con la PET per la diagnosi di BRONJ e per la misura dell'estensione del processo osteonecrotico (Wilde, Steinhoff et al. 2009), ma il numero limitato di pazienti studiati impedisce ad oggi un suo utilizzo più ampio. Secondo l'EMA, la PET troverebbe una potenziale applicazione in casi dubbi di BRONJ senza esposizione ossea (EMA 2009).

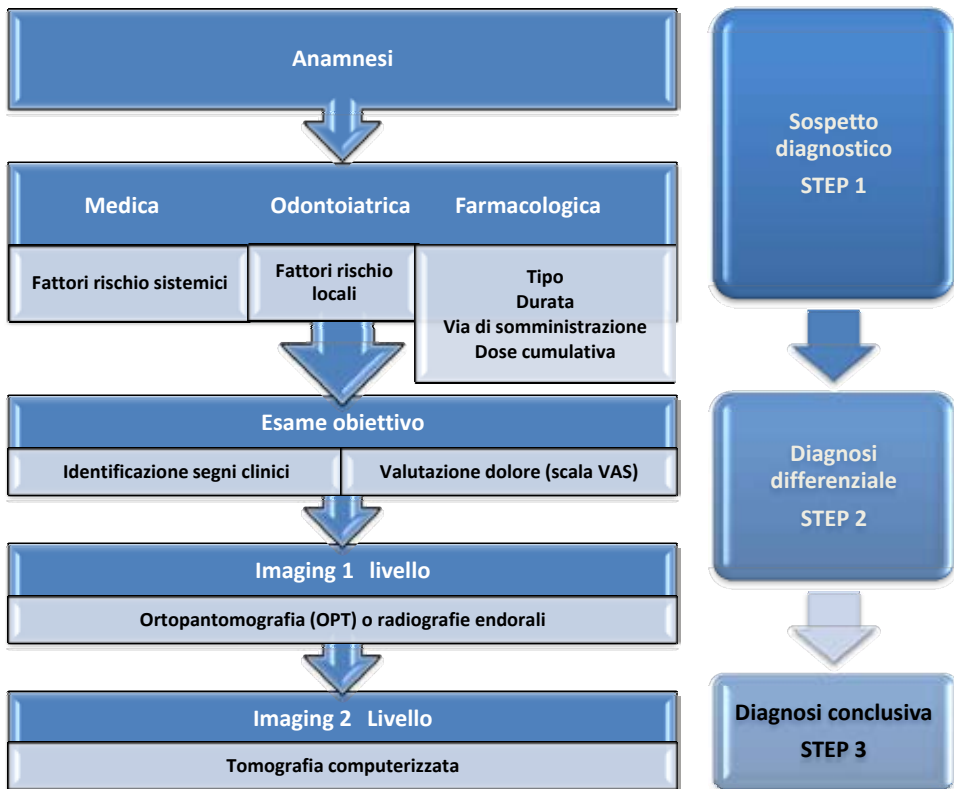
La Tomografia ad emissione di singolo fotone (SPECT), da sola o in associazione alla TC (Ibrido SPECT/TC), dovrebbe essere in grado di distinguere tra una ridotta captazione dell'osso necrotico (sequestro) ed il circostante osso caratterizzato da iperattività cellulare (Chiandussi, Biasotto et al. 2006; Dore, Filippi et al. 2009); non è comunque chiaro se l'iperattività del tracciante avvenga all'interno della reazione osteonecrotica oppure nelle zone reattive circostanti (Estilo, Van Poznak et al. 2008).

Considerato che il carico medio di radiazione per esami PET, TC/PET, SPECT e SPECT/TC è elevato, ne è consigliabile l'esecuzione solo in condizioni molto particolari.

Work-up diagnostico della BRONJ

La Commissione ha ritenuto opportuno proporre un percorso diagnostico, sulla base di quanto sinora affermato (Bedogni, Fusco et al. 2012). Questo work-up diagnostico dovrebbe consentire al clinico di porre una diagnosi di sospetto (*Step 1*) e, attraverso l'esclusione di patologie simili - diagnosi differenziale (*Step 2*), giungere ad una diagnosi conclusiva (*Step 3*) con un buon margine di successo ed in tempi brevi (vedi Schema 1).

Schema 1. Work - up diagnostico di BRONJ



Step 1. Il sospetto di BRONJ dovrebbe essere posto ogni qualvolta un paziente in trattamento (in atto o pregresso) con NBP presenti dei segni e dei sintomi in cavo orale diversi dall'esposizione ossea (vedi Tabella 2), anche quando im-

putabili ad una causa dento-parodontale documentata. La presenza di questi segni deve indurre l'operatore a richiedere accertamenti radiologici per confermare o escludere il sospetto di malattia. L'identificazione precoce di un caso di BRONJ consentirebbe di sicuro un accesso più rapido ai trattamenti ed una maggiore probabilità di successo degli stessi.

L'odontoiatra è la figura più importante nel percorso diagnostico iniziale, perché è il professionista direttamente coinvolto nello screening del paziente a rischio e quindi chi per primo è in grado di sospettare la malattia. Ugualmente importanti ai fini di una diagnosi precoce di BRONJ sono il paziente in trattamento con NBP ed il medico prescrittore del farmaco (oncologo e specialista dell'osteoporosi, medico di medicina generale, ortopedico, reumatologo, ematologo). È possibile sintetizzare il ruolo di ciascuno dei soggetti coinvolti nel processo diagnostico iniziale, come segue: il medico prescrittore del NBP ha il ruolo fondamentale di istruire il paziente affinché esso sia consapevole del rischio di sviluppare la malattia nel corso del trattamento, e al contempo possa essere indirizzato ad una visita odontoiatrica; l'odontoiatra che ha in cura un paziente che sta per iniziare o è già in terapia con NBP ha il compito di instaurare delle misure preventive atte a ridurre il rischio di malattia, e di istruire il paziente sulle diverse modalità di presentazione clinica della malattia (vedi Capitolo 2). La sensibilizzazione del paziente alle possibili manifestazioni cliniche della BRONJ fa sì che il paziente a rischio ponga maggiore attenzione alla comparsa di disturbi in cavo orale collegabili alla malattia e si rivolga precocemente al proprio odontoiatra in caso di dubbio.

Step 2. La diagnosi differenziale deve considerare tutte quelle condizioni patologiche del cavo orale che presentino segni di tipo clinico e radiologico e/o sintomi sovrapponibili alle fasi iniziali di BRONJ e che in alcuni casi possono rappresentare esse stesse fattore precipitante la BRONJ. Tra queste includiamo principalmente l'osteite alveolare condensante, l'ascesso parodontale, l'ascesso endodontico, le lesioni endo-parodontali, la parodontopatia cronica, la mucosite perimplantare e la perimplantite. In presenza di sintomatologia dolorosa devono essere presi in considerazione anche i disordini dell'articolazione temporo-mandibolare. Anche in questa fase l'odontoiatra svolge un ruolo essenziale. È infatti l'operatore che esegue una prima diagnosi differenziale, individuando la presenza dei fattori di rischio di malattia in cavo orale (vedi paragrafo "Categorie e fattori di rischio di BRONJ") e la presenza di possibili fattori scatenanti; colui che in presenza di un sospetto fondato di malattia dovrebbe inviare con solerzia il paziente presso centri specializzati.

Step 3. Affidata a centri di secondo e terzo livello (Medicina e Patologia Ora-

le, Chirurgia Maxillo-Facciale), prevede l'esecuzione di indagini radiologiche e strumentali più specifiche e la rivalutazione conclusiva (analisi degli step). È opinione della Commissione che a oggi non esiste alcun esame sierologico che si sia dimostrato di significativo ausilio nella diagnosi di BRONJ o nell'identificazione del rischio di BRONJ.

Stadiazione della BRONJ

In questo campo, si assiste ad una rapida evoluzione delle conoscenze scientifiche che rende necessario il costante aggiornamento delle informazioni già acquisite. Le prima classificazione in stadi di BRONJ, proposta nel 2007 dalla AAOMS (Advisory Task Force on Bisphosphonate-Related Osteonecrosis of the Jaws 2007), è stata recentemente modificata (Ruggiero, Dodson et al. 2009), perché non più sufficientemente rappresentativa della complessità dei quadri clinici emersi (McMahon, Bouquot et al. 2007).

La stadiazione di BRONJ in origine prevedeva che solo pazienti che presentassero osso esposto in cavo orale, come da definizione di malattia, potessero essere classificati in uno dei 3 stadi, in base alla presenza di segni di infezione, dolore, o complicanze (i.e. fistole cervicali, fratture patologiche) (Ruggiero, Fantasia et al. 2006); la stessa classificazione prevedeva inoltre l'esistenza di una categoria di soggetti a rischio, o STADIO "X", che includeva pazienti in trattamento attivo o pregresso con bisfosfonati senza esposizione di osso necrotico in cavo orale.

La stessa AOOMS ha prodotto nel 2009 una modifica sostanziale della classificazione di BRONJ, eliminando lo stadio "X" ed inserendo lo stadio "0" di malattia (Ruggiero, Dodson et al. 2009). Lo stadio "0" sarebbe costituito da pazienti in trattamento con NBP che presentano segni clinici aspecifici di malattia in assenza di esposizione ossea e di una accertata causa dento-parodontale. Anche l'European Medicines Agency (EMA) è concorde nel considerare la presenza di uno stadio precoce della condizione, durante il quale i pazienti mostrano sintomi non specifici come odontalgia e dolore osseo, ma in assenza di esposizione ossea (EMA 2009).

La Commissione ha identificato in questo sistema classificativo una serie di criticità che ne limitano in modo consistente la validità e l'applicazione clinica:

- recenti esperienze sembrerebbero affermare che i segni radiologici (TC) di malattia possono precedere l'esposizione ossea (Saia, Blandamura et al. 2010; Bedogni, Saia et al. 2011); pertanto assegnare un

paziente ad uno stadio di malattia in base a criteri esclusivamente clinici appare francamente limitativo;

- sebbene all'aumentare dell'esposizione ossea si osservi un concomitante aumento dell'estensione TC di malattia, non c'è associazione tra estensione TC e stadi iniziali di malattia AAOMS (stadio 0, 1); inoltre, negli stadi più avanzati (stadio 2, 3) sono inclusi pazienti con estensione radiologica del tutto simile tra loro per cui da un punto di vista radiologico questi due stadi corrispondono. Nel complesso, all'interno di ogni stadio di malattia AAOMS (stadio 0-3) esistono pazienti con caratteristiche cliniche simili ma con estensioni radiologiche di malattia del tutto diverse. Sono pertanto categorie disomogenee che non descrivono realisticamente quadri distinti di malattia (Tronchet, Bettini et al. 2011);
- i soggetti appartenenti allo stadio "0" secondo AAOMS hanno un'elevata probabilità di progredire verso l'esposizione ossea (Bettini, Totola et al. 2011);
- è stato segnalato che pazienti con segni e sintomi clinici assimilabili allo stadio "0" presentano alterazioni radiologiche evidenti soprattutto alla TC; inoltre pazienti in stadio 0 presentano spesso quadri radiologici di malattia avanzata e del tutto comparabili a quelli di pazienti con esposizione ossea (Bedogni, Saia et al. 2011).

Sulla base di queste considerazioni, *la Commissione propone un nuovo schema classificativo della BRONJ in cui i pazienti vengono suddivisi in categorie sulla base di criteri clinici e radiologici* (Tabella 5). La finalità di questa classificazione clinico-radiologica è quella di distinguere stadi di malattia sicuramente diversi tra loro, ma omogenei per quanto possibile al loro interno. Rispetto alla classificazione AAOMS 2009, esistono importanti differenze tra cui in ordine:

- la mancanza dello stadio "0", con la conseguente ricollocazione dei casi di BRONJ senza esposizione ossea;
- la distinzione in stadi tiene in considerazione il coinvolgimento radiologico del mascellare affetto, utilizzando la TC come riferimento; ancora, il sintomo dolore, variabile indipendente dall'estensione del processo osteonecrotico (Tronchet, Bettini et al. 2011), non viene più utilizzato come criterio differenziativo tra stadi diversi, ma solo per distinguere forme sintomatiche e non sintomatiche all'interno di uno stesso stadio; lo stesso concetto viene applicato alla suppurazione, che contribuisce a definire le forme sintomatiche;
- la distinzione in forme sintomatiche e non degli stadi 1 e 2 di malattia

secondo la classificazione SICMF-SIPMO qui presentata evita il continuo passaggio di stadio (dallo stadio 1 al 2 e viceversa) dei pazienti con BRONJ, cui si assiste in conseguenza delle cicliche riacutizzazioni del processo infettivo e del dolore ad esso associato;

- il sequestro osseo, inteso come distacco completo e conseguente espulsione (sia spontanea che indotta dallo specialista con manovre non invasive) di frammento o porzione di tessuto osseo necrotico, non viene più considerata come segno clinico peggiorativo, come nel caso dello stadio "3" della AAOMS. È esperienza comune, infatti, che il sequestro di osso porta nella maggior parte dei casi addirittura ad un miglioramento del quadro clinico, con successiva riepitelizzazione mucosa della sede coinvolta (Ferlito, Puzzo et al. 2011).

Questa nuova stadiazione è frutto di un'attenta analisi interpretativa dei dati disponibili in letteratura, ed è in parte frutto dell'esperienza dei componenti la Commissione nella gestione dei pazienti affetti da BRONJ. La Commissione ritiene comunque questa classificazione non definitivamente esaustiva e crede possa essere suscettibile di sostanziali modifiche nel prossimo futuro, in particolare perché in essa non si tiene ancora in adeguata considerazione l'estensione radiologica di malattia; quest'ultima, alla luce di recenti segnalazioni, potrebbe divenire lo strumento più realistico per definire l'appartenenza a stadi di malattia progressivi (Tronchet, Bettini et al. 2011).

Il principale vantaggio del sistema classificativo qui proposto è senza dubbio quello di allocare in modo omogeneo le diverse forme di BRONJ, ad esempio facendo rientrare in uno stadio di malattia focale (stadio "1") buona parte delle forme di osteonecrosi associata all'utilizzo di NBP orali o e.v. per malattie osteometaboliche, che per esperienza comune sono spesso caratterizzate da un coinvolgimento osseo selettivo del processo dento-alveolare. Nello stadio "1" rientrerebbero anche forme precoci di BRONJ da NBP e.v. in pazienti oncologici (Fig. 1). Nello stadio 2 verrebbero invece incluse tutte le forme conclamate di BRONJ associata ad NBP e.v. in pazienti oncologici ed alcune forme avanzate da NBP orali (Fig. 2). Infine, nello stadio 3 rientrano tutte le forme di BRONJ complicate (Fig. 3).

L'ulteriore suddivisione degli stadi 1 e 2 in asintomatico (a) e sintomatico (b) permetterebbe di definire meglio le necessità terapeutiche dei pazienti. Inoltre, il costante succedersi di periodi di riacutizzazione del processo infettivo, che è tipico dei pazienti con BRONJ, non sarebbe più esso stesso causa di un continuo passaggio dallo stadio 1 al 2 e viceversa, come si osserva quando si utilizza la stadiazione AAOMS, in presenza di trattamento antibiotico.

Tabella 5. Stadiazione clinico-radiologica della BRONJ (SICMF-SIPMO)

| Stadiazione clinico-radiologica BRONJ | |
|--|---|
| Stadio 1 | <p>BRONJ FOCALE: in presenza di almeno 1 segno clinico minore e con un <i>addensamento osseo alla TC limitato al solo processo dento-alveolare*</i> della mandibola o del mascellare, con o senza altri segni radiologici precoci.</p> <p>Segni clinici minori e sintomi: alitosi, ascesso odontogeno, asimmetria mandibolare, dolore di origine dentale e osseo, esposizione ossea, fistola mucosa, mancata riparazione mucosa alveolare post-estrattiva, mobilità dentale a rapida insorgenza, parestesia/disestesia delle labbra, secrezione purulenta, sequestro spontaneo di frammenti ossei, trisma, tumefazione dei tessuti molli.</p> <p>Segni TC: <i>ispessimento trabecolare, osteosclerosi midollare focale</i>, con o senza ispessimento cresta alveolare e lamina dura, persistenza alveolo post-estrattivo, slargamento spazio parodontale.</p> <p>a. asintomatica b. sintomatica (presenza di dolore e/o suppurazione)</p> |
| Stadio 2 | <p>BRONJ DIFFUSA: in presenza di almeno 1 segno clinico minore e con un <i>addensamento osseo alla TC esteso anche al processo basale</i> della mandibola o del mascellare, con o senza segni radiologici tardivi.</p> <p>Segni clinici minori e sintomi: come per stadio 1.</p> <p>Segni TC: <i>osteosclerosi diffusa</i>, con o senza fistola oro-antrale e oro-nasale, ispessimento del canale alveolare, reazione periostale, sequestro, sinusite.</p> <p>a. asintomatica b. sintomatica (presenza di dolore e/o suppurazione)</p> |
| Stadio 3 | <p>BRONJ COMPLICATA: come in stadio 2, in presenza di uno o più dei seguenti:</p> <p>Segni clinici minori: fistola extra-orale, fuoriuscita di liquidi dal naso, mobilità preternaturale della mandibola con o senza occlusione conservata.</p> <p>Segni TC: fistola muco-cutanea, frattura patologica, osteolisi estesa al seno mascellare, osteosclerosi di zigomo e/o palato duro</p> |

* si intende per regione dento-alveolare quella struttura ossea anatomica che costituisce il supporto scheletrico agli elementi dentari. Per definizione, il processo dento-alveolare termina in senso cranio-caudale subito al di sotto della radice degli elementi dentari

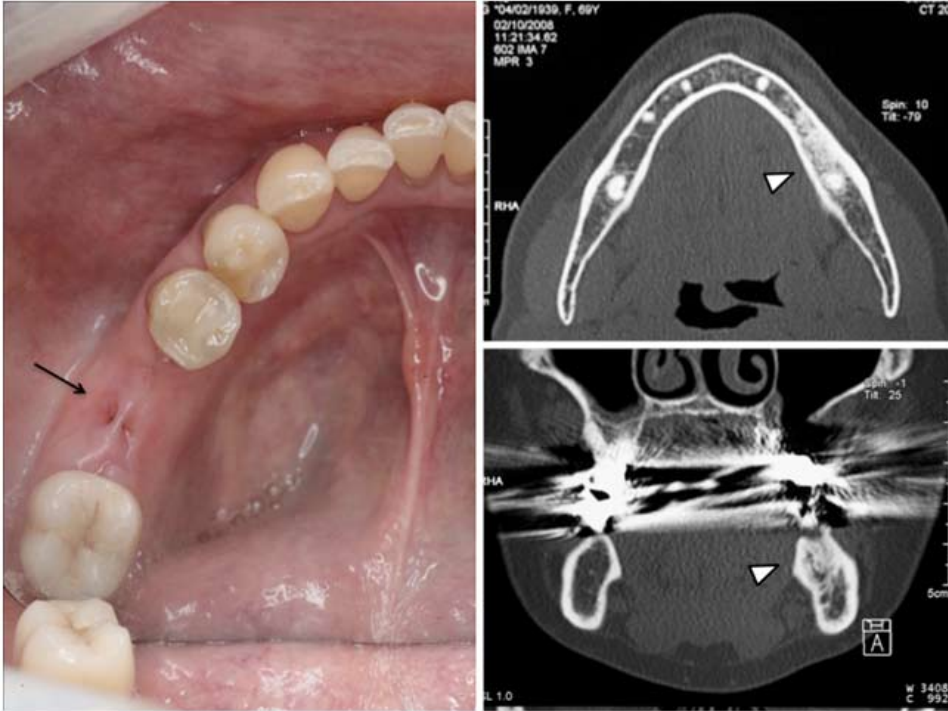


Fig 1. STADIO 1 o FOCALE (SICMF-SIPMO). Paziente in terapia con aminobisfosfonati orali iniziata da più di tre anni in seguito a riscontro di osteoporosi. Clinica: presenza di fistola mucosa con sondaggio osseo in esiti di estrazione semplice di elemento 36, (freccia nera). Radiologia: alla TC della mandibola in proiezione assiale si apprezza la presenza di addensamento osseo (osteosclerosi midollare focale) (freccia bianca in alto) a carico della regione molare-premolare sin, che nella proiezione coronale è confinata al processo dento-alveolare (freccia bianca in basso).

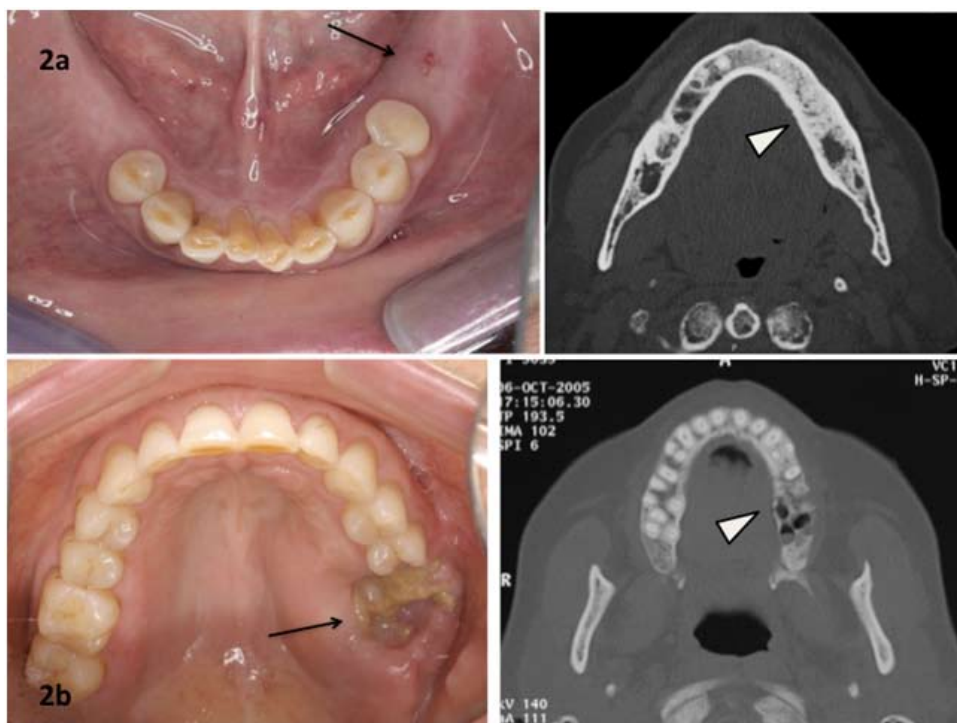


FIG. 2. STADIO 2 o DIFFUSO (SICMF-SIPMO).

Stadio 2a. Paziente in terapia con aminobisfosfonati endovena in seguito a riscontro di metastasi ossee da carcinoma prostatico. Clinica: presenza di fistola mucosa in sede crestale sinistra (freccia nera), in assenza di suppurazione, esito a distanza di estrazione semplice di elemento 3.6 per problemi di infezione dento-parodontale. Radiologia: alla TC in proiezione assiale si evidenzia osteosclerosi midollare diffusa, con interessamento dell'emimandibola destra fino alla regione canina controlaterale, associata alla presenza di piccole lacune osteolitiche, iniziale reazione periostale sul versante linguale e piccole interruzioni corticali dal lato sinistro.

Stadio 2b. Paziente in terapia con aminobisfosfonati endovena in seguito a riscontro di metastasi ossee da carcinoma mammario. Clinica: presenza di esposizione ossea in regione molare superiore sin con evidenza di suppurazione; quadro post-estrattivo. Radiologia: alla TC in proiezione assiale si evidenzia osteosclerosi midollare diffusa che interessa il mascellare sinistro dalla regione canina alla lamina pterigoidea; concomitano alcune interruzioni corticali a delimitare un'area di iniziale sequestrazione ossea del processo dento-alveolare.

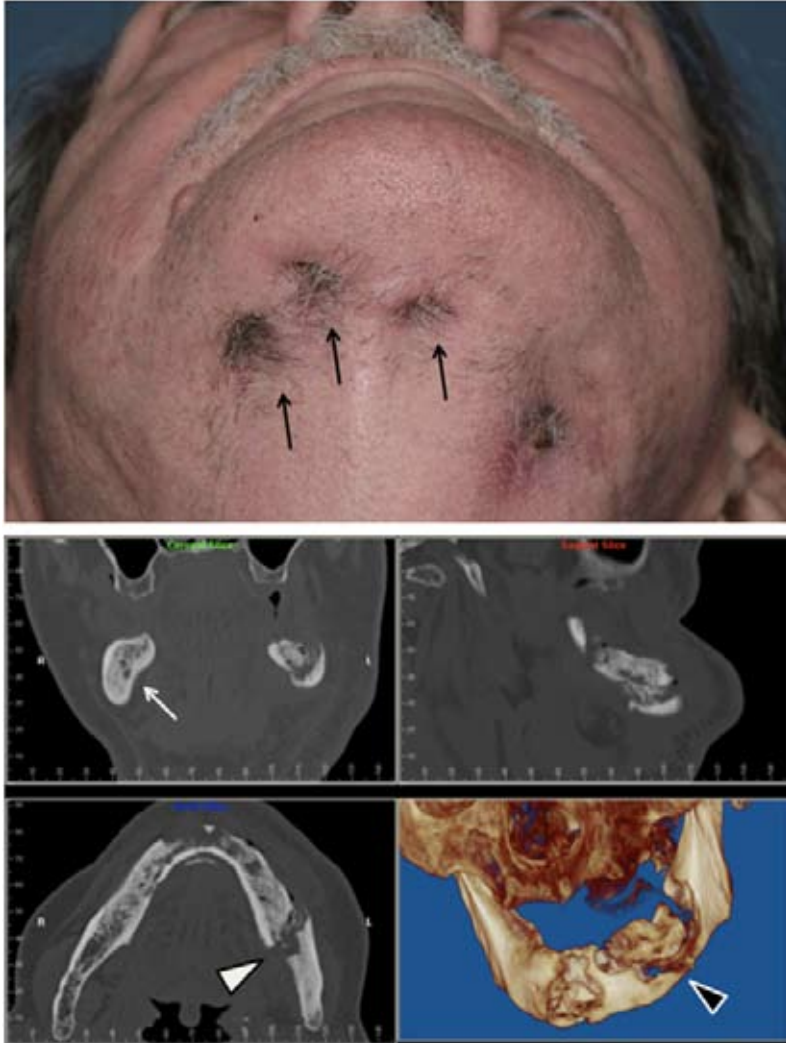


FIG 3. STADIO 3 o COMPLICATO(SICMF-SIPMO).

Paziente in terapia con aminobisfosfonati endovena in seguito a riscontro di Mieloma Multiplo. Clinica: presenza di multiple fistole cutanee sottomentali (freccie nere), in assenza di franca suppurazione. Radiologia: alla TC in proiezione coronale si apprezzano osteosclerosi midollare diffusa con interessamento a tutto spessore della mandibola bilateralmente (freccia bianca); in proiezione assiale si nota la compresenza di frattura scomposta del corpo mandibolare sinistro (freccia bianca in grassetto) ed ampia area di sequestrazione del processo dento-alveolare omolaterale (freccia nera in grassetto). Un secondo sequestro osseo è visibile in regione sinfisaria unitamente ad ispessimento periostale che interessa tutta l'emimandibola sinistra.

Categorie e fattori di rischio per BRONJ

Categorie di rischio

La Commissione ha tenuto in considerazione, nella stesura del documento, delle categorie specifiche di soggetti a rischio, in particolare i pazienti oncoematologici trattati con somministrazioni mensili di NBP e.v. (pamidronato, zoledronato, ibandronato) e i pazienti non oncologici trattati con NBP (prevalentemente per osteopenia/osteoporosi). Tale decisione nasce dalla considerazione che le suindicate categorie sono quelle a maggior impatto epidemiologico e quindi di più facile riscontro nella pratica clinica.

Fattori di rischio farmaco-correlati e sistemici

In una patologia multifattoriale e relativamente poco frequente come la BRONJ, sarebbe utile identificare fattori di rischio di malattia che aiutino a distinguere pazienti ad alto e basso rischio, con conseguenti ricadute sia in termini di prevenzione che di diagnosi precoce. Per ottenere dati statisticamente rilevanti occorrerebbe avere (in alternativa):

- dati di coorte su campioni numerosi di pazienti trattati con NBP, affetti e non da BRONJ, di cui studiare (con analisi multivariata) le caratteristiche in oggetto;
- studi caso-controllo statisticamente adeguati, di confronto tra casi di BRONJ e "controlli" selezionati;
- confronto di caratteristiche tra gruppi di pazienti con BRONJ (es. registri di casi) e casistiche di popolazioni trattate (es. pazienti seguiti da sistemi assicurativi; dati epidemiologici sulla popolazione generale; ecc.).

Purtroppo non esistono al momento dati definitivi sui fattori di rischio (Assael 2009). Infatti, l'esiguità e l'eterogeneità delle coorti di BRONJ pubblicate, (Bamias, Kastritis et al. 2005; Dimopoulos, Kastritis et al. 2006; Hoff, Toth et al. 2008; Vahtsevanos, Kyrgidis et al. 2009), l'esiguità numerica degli studi caso-controllo (Kyrgidis, Vahtsevanos et al. 2008; Wessel, Dodson et al. 2008), nonché la scarsità di data base sufficientemente ampi (Khamaisi, Regev et al. 2006; Jung, Hoffmann et al. 2010) fanno sì che non sia possibile trarre considerazioni conclusive. Pertanto, la Commissione ha schematizzato in Tabella 6

i fattori di rischio farmaco-correlati e sistemici sinora segnalati in letteratura, identificando per ciascuno un livello di “robustezza” senza entrare nel merito del livello di evidenza scientifica o del grado di raccomandazione.

Tabella 6. Fattori di rischio farmaco-correlati e sistemici

| Fattore | Livello di robustezza |
|---|------------------------------|
| <i>Farmaco (NBP)</i> | |
| ▪ Molecola (zoledronato versus altri) | +++ |
| ▪ Via di somministrazione (endovena versus orale) | ++ |
| ▪ Dose cumulativa | +++ |
| ▪ Durata del trattamento | +++ |
| <i>Patologia di base (per cui indicata terapia con NBP)</i> | |
| ▪ Tumori solidi | ++ |
| ▪ Mieloma multiplo | +/- |
| ▪ Patologia non oncologica (dismetabolica) | |
| <i>Terapie di supporto</i> | |
| ▪ Chemioterapia | -/+ |
| ▪ Steroidi nei pazienti oncologici | -/+ |
| ▪ Steroidi nei pazienti con malattia non oncologica (dismetabolici) | + |
| ▪ Antiangiogenetici nei pazienti oncologici | ++ |
| ▪ Talidomide | +/- |
| ▪ Fattori di stimolazione eritropoietica | +/- |
| <i>Stili di vita</i> | |
| ▪ Fumo | +/- |
| ▪ Alcool | -/+ |
| ▪ Obesità | +/- |
| <i>Caratteristiche anagrafiche</i> | |
| ▪ Sesso | +/- |
| ▪ Età | +/- |
| ▪ Fattori genetici | +/- |
| <i>Patologie concomitanti (comorbidità)</i> | |
| ▪ Diabete | +/- |
| ▪ Artrite Reumatoide | + |
| ▪ Ipocalcemia, iperparatiroidismo | + |
| ▪ Osteomalacia, ipovitaminosi D | + |
| ▪ Insufficienza renale in dialisi | + |
| ▪ Anemia | +/- |

Legenda: +++ dati positivi robusti ed univoci; ++ dati positivi presenti nella maggior parte degli studi; + dati positivi in alcuni studi (da confermare); +/- dati positivi e negativi nei singoli studi (dati insufficienti per una netta positività); -/+ dati prevalentemente non positivi od in genere non confermati negli studi più ampi.

Analizziamo in dettaglio i fattori di rischio farmaco-correlati:

- *Molecola*: nei pazienti oncologici ed ematologici, l'acido zoledronico (somministrato a gran parte dei pazienti con BRONJ ma anche il farmaco più utilizzato, almeno dopo il 2002) sembra comportare comunque un rischio statisticamente maggiore di BRONJ (Bamias, Kastritis et al. 2005; Hoff, Toth et al. 2008; Wessel, Dodson et al. 2008; Vahtsevanos, Kyrgidis et al. 2009; Fusco, Loidoris et al. 2010) rispetto al pamidronato, pur in assenza di studi randomizzati; dati insufficienti non permettono un confronto definitivo con l'ibandronato, anche se sembra che quest'ultimo comporti un rischio minore (Kyrgidis 2010). Nei pazienti non oncologici non esistono al momento dati di confronto tra alendronato e risedronato (i due farmaci più largamente utilizzati).
- *Via di somministrazione (endovena vs orale)*: il rischio appare nettamente maggiore per i NBP somministrati per via endovenosa, ma ciò è strettamente legato al loro prevalente utilizzo nei pazienti oncologici (Woo, Hellstein et al. 2006; Wessel, Dodson et al. 2008; Migliorati, Woo et al. 2010).
- *Dose cumulativa (dosaggio totale somministrato) di NBP endovena*: vi sono dati sostanzialmente univoci nell'indicare un aumento del rischio con l'incremento della dose totale di NBP endovena somministrato ai pazienti oncologici ed ematologici, sia per lo zoledronato sia per il pamidronato (Bamias, Kastritis et al. 2005; Hoff, Toth et al. 2008; EMEA 2009; Vahtsevanos, Kyrgidis et al. 2009).

(Come riportato in precedenza, non esistono dati di follow-up sufficienti per zoledronato ed ibandronato endovena a somministrazioni ogni 3-12 mesi nei pazienti non oncologici).

- *Durata del trattamento con NBP endovena*: mediamente i pazienti con BRONJ sono stati trattati per periodi più lunghi di quelli senza BRONJ. In effetti la durata del trattamento con NBP endovena appare correlabile con il dosaggio totale di farmaco somministrato, dato il tipo di somministrazione mensile, continuativa e indefinita nel tempo consigliata dalle principali linee guida fino al 2007 (Bamias, Kastritis et al. 2005; Badros, Weikel et al. 2006; Dimopoulos, Kastritis et al. 2006). In una recente revisione della letteratura (Palaska, Cartsos et al. 2009) il tempo medio e quello minimo per la comparsa di BRONJ risultò essere rispettivamente di 1.8 anni e 10 mesi per lo zoledronato, 2.8 anni

e 1.5 anni per il pamidronato. Infine, pur in assenza di studi che analizzino separatamente il fattore “tempo di sopravvivenza” da quello “durata dei trattamenti con NBP”, l’aumento della sopravvivenza nei pazienti oncologici ed ematologici, intesa come tempo intercorso tra la diagnosi di tumore e l’exitus, potrebbe rappresentare in futuro un fattore di rischio aggiuntivo, in quanto responsabile di una prolungata esposizione agli altri fattori di rischio già conosciuti (Badros, Weikel et al. 2006) (Dimopoulos, Kastritis et al. 2006; Hoff, Toth et al. 2008; Jung, Hoffmann et al. 2010).

- *Dose cumulativa e durata del trattamento con NBP orale*: la maggior parte dei casi di BRONJ è stata osservata in pazienti trattati per anni (in genere più di 2-3 anni) con una media di 4.6 anni secondo la revisione sopra citata (Palaska, Carstos et al. 2009).

Tra i fattori di rischio sistemici riconosciuti come potenzialmente promuoventi l’insorgenza di BRONJ sono stati individuati i seguenti:

- *Patologia di base*: i pazienti affetti da patologia neoplastica vengono in genere definiti a più alto rischio, anche se ciò sembra derivare dal diverso tipo di trattamento con NBP (Woo, Hellstein et al. 2006). Tra i pazienti oncologici ed ematologici, sembra dedursi che i pazienti affetti da mieloma multiplo siano maggiormente a rischio di BRONJ rispetto a quelli affetti da neoplasia mammaria o prostatica in fase metastatica; ciò sarebbe deducibile sia sulla base dei più elevati dati di frequenza/incidenza medi (6-12% versus 1-5%) sia sulla base della relativa minore frequenza assoluta della patologia mielomatosa (Jung, Hoffmann et al. 2010; Migliorati, Woo et al. 2010); tuttavia alcuni autori non hanno confermato tale maggiore rischio e tendono a spiegare le frequenze più alte con una maggiore esposizione media ai NBP (Bamias, Kastritis et al. 2005).
- *Trattamenti chemioterapici*: non esistono dati statisticamente robusti che associano un maggior rischio di BRONJ alla “chemioterapia” o a singoli farmaci chemioterapici (Jadu, Lee et al. 2007; Wessel, Dodson et al. 2008) ma questi aspetti non sono stati adeguatamente studiati.
- *Trattamenti steroidei*: alte e basse dosi di steroidi non sono risultati fattori di rischio nei pazienti oncologici in uno studio (Wessel, Dodson et al. 2008) mentre dati positivi sono stati registrati nei pazienti con

- mieloma (Jadu, Lee et al. 2007). L'uso prolungato di steroidi associato a NBP orali potrebbe essere un co-fattore nell'insorgenza di BRONJ (Abu-Id, Acil et al. 2006; Chiu, Chiang et al. 2010).
- *Trattamenti antiangiogenetici*: l'utilizzo di farmaci biologici di ultima generazione, con funzione antiangiogenetica (e.g. bevacizumab, sunitinib, sorafenib) in associazione con NBP nei pazienti con metastasi ossee da tumori solidi sembrerebbe incrementare l'incidenza di BRONJ (Christodoulou, Pervena et al. 2009; Migliorati, Woo et al. 2010; Yarom, Elad et al. 2010; Fusco, Galassi et al. 2011) ma non vi sono dati su casistiche sufficientemente ampie, con l'eccezione parziale del bevacizumab (Guarneri, Miles et al. 2010). Dati contrastanti sono stati pubblicati sul ruolo della talidomide nei pazienti con mieloma multiplo, per difficoltà metodologiche dei primi studi e probabilmente per l'utilizzo quasi sistematico del farmaco (nelle varie linee di terapia) negli ultimi anni (Bamias, Kastritis et al. 2005; Zervas, Verrou et al. 2006; Pozzi, Marcheselli et al. 2007; Wessel, Dodson et al. 2008).
 - *Fattori eritropoietici*: riportati come fattore di rischio in uno studio su pazienti con mieloma (Jadu, Lee et al. 2007).
 - *Fumo*: valore predittivo asserito da alcuni autori (Wessel, Dodson et al. 2008; Mucke, Haarmann et al. 2009; Katz, Gong et al. 2011), ma negato in altri studi (Kyrgidis, Vahtsevanos et al. 2008; Vahtsevanos, Kyrgidis et al. 2009).
 - *Alcool*: citato spesso come possibile fattore di rischio, ma senza dati statistici a favore.
 - *Obesità*: risultato significativo in uno studio (Wessel, Dodson et al. 2008).
 - *Sesso*: non esistono al momento dati univoci verso una preferenza nel sesso maschile o in quello femminile (casistiche spesso sbilanciate sulla base della patologia di base).
 - *Età*: anche se in alcune casistiche vi sono dati a favore di una correlazione tra età e rischio di BRONJ (Badros, Weikel et al. 2006; Jadu, Lee et al. 2007; Sarasquete, Garcia-Sanz et al. 2008), la maggiore prevalenza di casi nelle fasce di età più avanzate sembra probabilmente legata alla normale distribuzione per età dei pazienti oncologici metastatici.

- *Fattori genetici*: in un primo studio alcune varianti del gene CYP2C8 erano predittive di BRONJ in pazienti con mieloma (Sarasquete, Garcia-Sanz et al. 2008), ma tali risultati non sono stati confermati in pazienti con carcinoma prostatico (English, Baum et al. 2010) né in un altro lavoro su pazienti con mieloma (Katz, Gong et al. 2011) In quest'ultimo studio, tuttavia, altre determinazioni geniche sono risultate predittive di BRONJ (Katz, Gong et al. 2011). In uno studio italiano (Marini, Tonelli et al. 2011), varianti di un altro gene (FDPS) sembrano correlare con il rischio di BRONJ. La farmacogenetica è pertanto un campo di ricerca tuttora aperto.
- *Patologie concomitanti*
 - *Diabete*: sostenuto da alcuni autori (Urade 2009) ma non confermato da altri (Wilkinson, Kuo et al. 2007; Lazarovici, Mesilaty-Gross et al. 2010; Katz, Gong et al. 2011).
 - *Artrite reumatoide*: i pazienti con artrite reumatoide, trattati con steroidi oltre che con farmaci immunologici, sembrano avere un più alto rischio di BRONJ da NBP orali (Sawatari and Marx 2007; Junquera, Gallego et al. 2009; Chiu, Chiang et al. 2010; Conte-Neto, Bastos et al. 2012).
 - *Ipocalcemia ed iperparatiroidismo*: un singolo studio sembra positivo (Ardine, Generali et al. 2006) ed è in attesa di conferme.
 - *Osteomalacia ed Ipovitaminosi D*: di recente pubblicazione studi che ipotizzano un possibile ruolo dell'osteomalacia (Bedogni, Saia et al. 2012) e dell'ipovitaminosi D come fattori predisponenti allo sviluppo di BRONJ in pazienti già in trattamento con NBP (Hokugo 2012), ruolo peraltro già dimostrato nel modello animale (Hokugo, Christensen et al. 2010).
 - *Dialisi*: in un singolo studio fu registrata associazione positiva tra dialisi e BRONJ (Jadu, Lee et al. 2007).
 - *Anemia*: bassi livelli di emoglobina sierica sono stati segnalati nello stesso studio canadese (Jadu, Lee et al. 2007).
- *Altre condizioni* (e.g. immunodepressione, ipertensione, vasculopatie, dislipidemie, sindrome da iperviscosità) sono state ipotizzate come

possibili fattori di rischio sulla base della ipotesi etiopatogenetica di una necrosi ischemica della BRONJ e/o per similitudine alla necrosi femorale (Woo, Hellstein et al. 2006; Rustemeyer and Bremerich 2010), ma non esistono al momento dati a conferma o smentita di tale ipotesi.

Fattori di rischio locali

I principali fattori di rischio locali riportati in letteratura (Ruggiero, Mehrotra et al. 2004; Ficarra, Beninati et al. 2005; Marx, Sawatari et al. 2005; Badros, Weikel et al. 2006; Jeffcoat 2006; Hoff, Toth et al. 2008; Wutzl, Pohl et al. 2012) vengono riportati di seguito in ordine di importanza (vedi Tabella 7).

La Commissione ritiene utile rilevare che al momento della stesura di questo documento la maggior parte dei dati disponibili in letteratura sui fattori di rischio per lo sviluppo di BRONJ fa riferimento a soggetti affetti da malattia oncologica/ematologica e solo in minima parte a pazienti osteoporotici o affetti da malattie osteometaboliche.

Alla luce della diversa frequenza della BRONJ nelle due categorie di soggetti, è pertanto possibile che uno specifico fattore di rischio influisca in modo diverso sullo sviluppo di malattia nei pazienti oncologici ed osteoporotici. Questo spiega perché si rendono necessarie scelte strategiche di prevenzione e comportamenti odontoiatrici differenziati per le due categorie di soggetti (vedi Capitolo 2).

Si considerano i seguenti fattori di rischio locali:

- *Chirurgia dento-alveolare*

La relazione esistente tra l'esecuzione di procedure chirurgiche in cavo orale (e.g. avulsione di dente in arcata o dente incluso, chirurgia endodontica, chirurgia parodontale e preimplantare) e l'insorgenza di BRONJ in soggetti in terapia con NBP è certamente quella più studiata, sebbene ancora non supportata da evidenze scientifiche definitive. Tra le migliaia di casi di BRONJ ad oggi segnalati in letteratura, l'evento "procedura chirurgica dento-alveolare" è stato riportato come il più frequente fattore temporalmente associato alla BRONJ, con un rischio d'insorgenza fino a 44 volte maggiore (Hoff, Toth et al. 2008) rispetto ai pazienti non sottoposti ad alcuna procedura chirurgica. Riportiamo un consenso generale, anche tra diverse società scientifiche italiane quali l'AIOM (Associazione Italiana di Oncologia Medica- <http://www.aiom.it>),

la SIF (Società Italiana di Farmacologia- <http://www.sifweb.org/>), la SIOMMMS (Società Italiana dell'Osteoporosi, del Metabolismo Minerale e delle Malattie dello Scheletro- <http://www.siommmms.it>) nel considerare la chirurgia dento-alveolare un importante fattore di rischio locale per lo sviluppo di BRONJ, se non il più rilevante, anche in soggetti in trattamento (concomitante o pregresso) con NBP per osteoporosi. Il range di frequenza della procedura chirurgica dento-alveolare quale fattore di rischio locale di BRONJ varia dal 50 al 100 % (Marx, Sawatari et al. 2005) (Marx, Cillo et al. 2007) (Aguilar Bujanda, Bohn Sarmiento et al. 2007) (Walter, Al-Nawas et al. 2008) (Fehm, Beck et al. 2009) (Lazarovici, Yahalom et al. 2009) (Yarom, Elad et al. 2010).

▪ *Implantologia osteointegrata*

Il posizionamento di impianti osteointegrati è considerato ad oggi una manovra chirurgica potenzialmente a rischio (Shabestari, Shayesteh et al. 2010; Yip, Borrell et al. 2012), al pari delle procedure chirurgiche dento-alveolari, soprattutto nei pazienti in terapia con NBP e.v. per malattie oncologiche. Non è noto quale sia il rischio reale di BRONJ conseguente a implantologia nei pazienti oncologici in corso di terapia, ma è opportuno considerare il fatto che tra i numerosi casi di osteonecrosi pubblicati, molti si sono verificati in corrispondenza di siti implantari riabilitati prima dell'inizio della terapia con NBP (Ruggiero, Mehrotra et al. 2004; Marx, Sawatari et al. 2005; Bedogni, Blandamura et al. 2008; Lazarovici, Yahalom et al. 2010).

La maggioranza degli studi che hanno valutato in anni recenti il rischio di BRONJ legato all'inserimento di impianti, sono stati condotti su soggetti in trattamento con NBP per osteoporosi (Fugazzotto, Lightfoot et al. 2007; Gralow 2010). In questi soggetti, il rischio di sviluppare BRONJ è risultato basso ed in parte legato alla dose di accumulo ed alla durata della terapia con NBP. Certamente tale rischio è risultato di molto inferiore rispetto alle stesse procedure implantari condotte in soggetti oncologici in trattamento con NBP e.v.

È opinione di questa Commissione che l'implantologia rappresenti un importante fattore di rischio per lo sviluppo di BRONJ nel paziente oncologico in corso di terapia con NBP (pregressa o in atto), al pari di tutte le procedure chirurgiche invasive dento-alveolari; diversamente, non è dimostrato che lo stesso possa valere per il paziente osteoporotico, almeno per i primi anni di terapia con NBP.

Al di là del rischio per la procedura chirurgica in sé, bisogna poi considerare che negli anni successivi al suo posizionamento, l'impianto osteointegrato

sarà esposto ad un rischio crescente di sviluppare BRONJ in caso di peri-implantite, per la compresenza di una patologia infiammatoria ed il graduale aumento della concentrazione del farmaco nel tessuto osseo peri-implantare.

Dai casi di BRONJ insorta su sedi implantari in pazienti osteoporotici in corso di terapia con NBP segnalati in letteratura si evince che il tempo intercorso tra l'inserimento degli impianti e lo sviluppo di BRONJ varia da pochi mesi a diversi anni (Lazarovici, Yahalom et al. 2010). Questo sembrerebbe confermare che non solo la procedura chirurgica in sé inizierebbe il processo morboso, ma anche e più spesso il verificarsi di ripetuti fenomeni d'infiammazione perimplantare legati alla formazione di un biofilm su di un'area a bassa resistenza come il colletto mucoso perimplantare.

Le ridotte difese immunitarie dell'osso legate alla terapia cronica con NBP e l'assenza di un effetto barriera all'interfaccia osso-impianto promuovono il rischio di perimplantite e il trasferimento d'infezioni all'osso circostante veicolato dalla struttura implantare.

Questa Commissione ritiene che la programmazione di un intervento di implantologia debba essere discussa e condivisa con il paziente non oncologico in trattamento con NBP più per il rischio incrementale di sviluppare BRONJ negli anni successivi alla procedura in caso di terapia continuativa con NBP che per la procedura chirurgica in sé.

Pertanto, le procedure d'implantoprotesi devono essere soggette all'acquisizione di un ampio e dettagliato consenso informato.

▪ *Patologia infiammatoria dento-parodontale e peri-implantare*

La presenza di una patologia infiammatoria dento-parodontale e/o peri-implantare (i.e. parodontopatia cronica, infezioni odontogene, lesione endo-periodontale, perimplantite, scarsa igiene orale) causata da una scadente gestione della salute orale e da un scarso controllo di placca in un soggetto in terapia con NBP aumentano decisamente il rischio di sviluppare BRONJ in corso di trattamento e rappresentano un sicuro fattore di aggravamento del quadro clinico in caso di BRONJ già diagnosticata (Ficarra, Beninati et al. 2005; Sarathy, Bourgeois et al. 2005; Migliorati 2006; Palomo, Bissada et al. 2006; Dodson 2009). La malattia parodontale infatti è stata diagnosticata nell'84% dei casi in un numeroso campione di pazienti affetti da BRONJ (Marx, Sawatari et al. 2005). I pazienti con una storia di patologia infiammatoria dentale, accessi parodontali e dentali, se esposti a NBP e.v. ad alto dosaggio, sono 7 volte più a rischio di sviluppare BRONJ rispetto ad individui con i medesimi

problemi dento-parodontali ma non in trattamento con NBP (Hoff, Toth et al. 2008). Al pari della malattia parodontale, la peri-implantite sul piano teorico aumenta il rischio d'insorgenza di BRONJ.

▪ *Protesi rimovibili incongrue*

I dispositivi protesici rimovibili sono ritenuti fattori di rischio per lo sviluppo di BRONJ perché, se non ben adattati alla superficie gengivale, possono danneggiare la barriera meccanica della mucosa orale favorendo l'ingresso di microbi nei tessuti sottostanti. È stata documentata una correlazione significativa tra l'uso di protesi rimovibili e lo sviluppo BRONJ in una popolazione di soggetti affetti da neoplasia metastatica in trattamento con NBP e.v. ad alto dosaggio (Kyrgidis, Vahtsevanos et al. 2008; Vahtsevanos, Kyrgidis et al. 2009), un risultato peraltro non confermato da altri studi. Malocclusioni dentarie e forze masticatorie non sembrano aumentare invece il rischio d'insorgenza di BRONJ.

▪ *Condizioni anatomiche*

La presenza d'irregolarità anatomiche (e.g. tori mandibolari e/o palatali, esostosi, cresta milojoidea particolarmente pronunciata) può rappresentare un fattore di rischio per lo sviluppo di BRONJ, soprattutto in pazienti portatori di protesi rimovibili totali del mascellare superiore e parziali/totali della mandibola (Ruggiero, Dodson et al. 2009).

In conclusione, l'estrazione dentale e le protesi rimovibili incongrue sono i fattori di rischio locali riportati più frequentemente dalla letteratura internazionale (Kyrgidis, Vahtsevanos et al. 2008; Filleul, Crompot et al. 2010); di contro, condizioni anatomiche, procedure implanto-protesiche e chirurgia dento-alveolare elettiva sono meno segnalate, verosimilmente a causa della scarsa numerosità campionaria delle serie sinora pubblicate.

Tabella 7. Fattori di rischio locali

| Fattore | Livello di robustezza |
|---|-----------------------|
| <i>Chirurgia dento-alveolare</i> | +++ |
| <ul style="list-style-type: none"> ▪ Estrazione dentale ▪ Chirurgia ossea ▪ Chirurgia endodontica ▪ Chirurgia parodontale ▪ Chirurgia preimplantare | |
| <i>Implantologia osteointegrata</i> | ++ |
| <i>Patologia infiammatoria dento-parodontale o peri-implantare</i> | ++ |
| <ul style="list-style-type: none"> ▪ Parodontopatia cronica ▪ Infezioni odontogene <ul style="list-style-type: none"> ○ Ascesso parodontale ○ Ascesso endodontico ▪ Lesione endo-periodontale ▪ Perimplantite ▪ Scarsa igiene orale | |
| <i>Protesi rimovibili incongrue</i> | +++ |
| <i>Condizioni anatomiche</i> | +/- |
| <ul style="list-style-type: none"> ▪ Torus palatino ▪ Tori linguali ▪ Esostosi ▪ Cresta miloioidea pronunciata | |

Legenda: +++ dati positivi robusti ed univoci; ++ dati positivi presenti nella maggior parte degli studi ; + dati positivi in alcuni studi (da confermare); +/- dati positivi e negativi nei singoli studi (dati insufficienti per una netta positività).

Bibliografia

- Aapro, M., Abrahamsson, P. A., et al. (2008): Guidance on the use of bisphosphonates in solid tumours: recommendations of an international expert panel. *Ann Oncol* 19(3): 420-432.
- Aapro, M., Monfardini, S., et al. (2009): Management of primary and advanced breast cancer in older unfit patients (medical treatment). *Cancer Treat Rev* 35(6): 503-508.
- Abu-Id, M. H., Acil, Y., et al. (2006): [Bisphosphonate-associated osteonecrosis of the jaw]. *Mund Kiefer Gesichtschir* 10(2): 73-81.
- Abu-Id, M. H., Warnke, P. H., et al. (2008): "Bis-phossy jaws" - High and low risk factors for bisphosphonate-induced osteonecrosis of the jaw. *J Craniomaxillofac Surg* 36(2): 95-103.
- Advisory Task Force on Bisphosphonate-Related Osteonecrosis of the Jaws, A. (2007): American Association of Oral and Maxillofacial Surgeons position paper on bisphosphonate-related osteonecrosis of the jaws. *J Oral Maxillofac Surg* 65(3): 369-376.
- Agrillo, A., Nastro Siniscalchi, E., et al. (2012): Osteonecrosis of the jaws in patients assuming bisphosphonates and sunitinib: two case reports. *Eur Rev Med Pharmacol Sci* 16(7): 952-957.
- Aguiar Bujanda, D., Bohn Sarmiento, U., et al. (2007): Assessment of renal toxicity and osteonecrosis of the jaws in patients receiving zoledronic acid for bone metastasis. *Ann Oncol* 18(3): 556-560.
- AIFA (2010-a): Nota informativa importante su Avastin (bevacizumab) del 30/11/2010. <http://www.agenziafarmaco.gov.it/it/content/nota-informativa-importante-su-avastin-bevacizumab-del-30112010>
- AIFA (2010-b): Nota informativa importante sul Sunitinib (Sutent) del 30/11/2010. <http://www.agenziafarmaco.gov.it/it/content/nota-informativa-importante-sul-sunitinib-sutent-del-30112010>.
- Alonso-Coello, P., Garcia-Franco, A. L., et al. (2008): Drugs for pre-osteoporosis: prevention or disease mongering? *Bmj* 336(7636): 126-129.
- Ardine, M., Generali, D., et al. (2006): Could the long-term persistence of low serum calcium levels and high serum parathyroid hormone levels during bisphosphonate treatment predispose metastatic breast cancer patients to undergo osteonecrosis of the jaw? *Ann Oncol* 17(8): 1336-1337.
- Assael, L. A. (2009): Oral bisphosphonates as a cause of bisphosphonate-related osteonecrosis of the jaws: clinical findings, assessment of risks, and preventive strategies. *J Oral Maxillofac Surg* 67(5 Suppl): 35-43.
- Ault, A. (2008): Jaw necrosis affects 1 in 1,700 on oral bisphosphonates. *Internal Medicine News* 41 (August 1): 23.
- Badros, A., Weikel, D., et al. (2006): Osteonecrosis of the jaw in multiple myeloma patients: clinical features and risk factors. *J Clin Oncol* 24(6): 945-952.

- Bagan, J. V., Jimenez, Y., et al. (2009): Osteonecrosis of the jaws in intravenous bisphosphonate use: Proposal for a modification of the clinical classification. *Oral Oncol* 45(7): 645-646.
- Bagan, J. V., Jimenez, Y., et al. (2006): Jaw osteonecrosis associated with bisphosphonates: multiple exposed areas and its relationship to teeth extractions. Study of 20 cases. *Oral Oncol* 42(3): 327-329.
- Bagan, J. V., Murillo, J., et al. (2005): Avascular jaw osteonecrosis in association with cancer chemotherapy: series of 10 cases. *J Oral Pathol Med* 34(2): 120-123.
- Baltensperger, M., (2009): Osteomyelitis of the jaws. Springer (Eds) 2009; chapter 22 5-36.
- Bamias, A., Kastritis, E., et al. (2005): Osteonecrosis of the jaw in cancer after treatment with bisphosphonates: incidence and risk factors. *J Clin Oncol* 23(34): 8580-8587.
- Barragan-Adjemian, C., Lausten, L., et al. (2008): Bisphosphonate-Related Osteonecrosis of the Jaw: Model and Diagnosis with Cone Beam Computerized Tomography. *Cells Tissues Organs* 189: 284-288.
- Bedogni, A., Bettini, G., et al. (2010): Oral bisphosphonate-associated osteonecrosis of the jaw after implant surgery: a case report and literature review. *J Oral Maxillofac Surg* 68(7): 1662-1666.
- Bedogni, A., Blandamura, S., et al. (2008): Bisphosphonate-associated jawbone osteonecrosis: a correlation between imaging techniques and histopathology. *Oral Surg Oral Med Oral Pathol Oral Radiol Endod* 105(3): 358-364.
- Bedogni, A., Fusco, V., et al. (2012). Learning from experience. Proposal of a refined definition and staging system for bisphosphonate-related osteonecrosis of the jaw (BRONJ). *Oral Dis* 18(6): 621-623.
- Bedogni, A., Saia, G., et al. (2011): Long-term outcomes of surgical resection of the jaws in cancer patients with bisphosphonate-related osteonecrosis. *Oral Oncol* 47(5):420-4.
- Bedogni, A., Saia, G., et al. (2012): Osteomalacia: the missing link in the pathogenesis of bisphosphonate-related osteonecrosis of the jaws? *Oncologist* 17(8): 1114-1119.
- Berenson, J. R., Hillner, B. E., et al. (2002): American Society of Clinical Oncology clinical practice guidelines: the role of bisphosphonates in multiple myeloma. *J Clin Oncol* 20(17): 3719-3736.
- Bertoldo, F., Santini, D., et al. (2007): Bisphosphonates and osteomyelitis of the jaw: a pathogenic puzzle. *Nat Clin Pract Oncol* 4(12): 711-721.
- Bettini G., Totola, A., et al. (2011): Osteonecrosi dei mascellari associata a bisfosfonati senza esposizione ossea e progressione di stadi. Atti del XVII Congresso Nazionale della Società Italiana di Chirurgia Maxillo-Facciale (SICMF), Como.
- Bianchi, S. D., Scoletta, M., et al. (2007): Computerized tomographic findings in bisphosphonate-associated osteonecrosis of the jaw in patients with cancer. *Oral Surg Oral Med Oral Pathol Oral Radiol Endod* 104(2): 249-258.
- Bisdas, S., Chambron Pinho, N., et al. (2008): Biphosphonate-induced osteonecrosis of the jaws: CT and MRI spectrum of findings in 32 patients. *Clin Radiol* 63(1): 71-77.

- Bombardieri, E., Aktolun, C., et al. (2003): Bone scintigraphy: procedure guidelines for tumour imaging. *Eur J Nucl Med Mol Imaging* 30(12): BP99-106.
- Brunello, A., Saia, G., et al. (2009): Worsening of osteonecrosis of the jaw during treatment with sunitinib in a patient with metastatic renal cell carcinoma. *Bone* 44(1): 173-175.
- Buser, E., Dahlin C., et al. (1994): Guided bone regeneration in implant dentistry. Quintessence Publishing Co., Chicago (1994): 49-100.
- Campisi, G., Di Fede, O., et al. (2007): Bisphosphonate-related osteonecrosis of the jaw (BRONJ): run dental management designs and issues in diagnosis. *Ann Oncol* 18 Suppl 6: vi168-172.
- Campisi, G., Fedele, S., et al. (2009): Canadian consensus practice guidelines for bisphosphonate associated osteonecrosis of the jaw. *J Rheumatol* 36(2): 451-453; author reply 453.
- Carneiro, E., Vibhute, P., et al. (2006): Bisphosphonate-associated mandibular osteonecrosis. *AJNR Am J Neuroradiol* 27(5): 1096-1097.
- Cartsos, V. M., Zhu, S., et al. (2008): Bisphosphonate use and the risk of adverse jaw outcomes: a medical claims study of 714,217 people. *J Am Dent Assoc* 139(1): 23-30.
- Catalano, L., Del Vecchio, S., et al. (2007): Sestamibi and FDG-PET scans to support diagnosis of jaw osteonecrosis. *Ann Hematol* 86(6): 415-423.
- Chiandussi, S., Biasotto, M., et al. (2006): Clinical and diagnostic imaging of bisphosphonate-associated osteonecrosis of the jaws. *Dentomaxillofac Radiol* 35(4): 236-243.
- Chiu, C. T., Chiang, W. F., et al. (2010): Resolution of oral bisphosphonate and steroid-related osteonecrosis of the jaw--a serial case analysis. *J Oral Maxillofac Surg* 68(5): 1055-1063.
- Cho, S. H., Kim, S. Y, et al. (2007): New bone formation in unilateral rhinosinusitis. *Am J Rhinol* 21(1): 37-39.
- Christodoulou, C., Pervena, A., et al. (2009): Combination of bisphosphonates and antiangiogenic factors induces osteonecrosis of the jaw more frequently than bisphosphonates alone. *Oncology* 76(3): 209-211.
- Colella, G., Campisi, G., et al. (2009): American Association of Oral and Maxillofacial Surgeons position paper: Bisphosphonate-Related Osteonecrosis of the Jaws-2009 update: the need to refine the BRONJ definition. *J Oral Maxillofac Surg* 67(12): 2698-2699.
- Coleman, R., Burkinshaw, R., et al. (2010): Zoledronic acid. *Expert Opin Drug Saf* 10(1): 133-145.
- Conte-Neto, N., Bastos, A. S., et al. (2012): Epidemiological aspects of rheumatoid arthritis patients affected by oral bisphosphonate-related osteonecrosis of the jaws. *Head Face Med* 8: 5.

- Crepin, S., Laroche, M. L., et al. (2010): Osteonecrosis of the jaw induced by clodronate, an alkylbiphosphonate: case report and literature review. *Eur J Clin Pharmacol* 66(6): 547-554.
- Del Conte, A., Bernardeschi, P., et al. (2010): Bisphosphonate-induced osteonecrosis of the jaw 32 months after interruption of zoledronate in a patient with multiple myeloma. *J Oral Maxillofac Surg* 68(5): 1179-1182.
- Dimopoulos, M. A., Kastritis, E., et al. (2006): Osteonecrosis of the jaw in patients with multiple myeloma treated with bisphosphonates: evidence of increased risk after treatment with zoledronic acid. *Haematologica* 91(7): 968-971.
- Dimopoulos, M. A., Kastritis, E., et al. (2009): Reduction of osteonecrosis of the jaw (ONJ) after implementation of preventive measures in patients with multiple myeloma treated with zoledronic acid. *Ann Oncol* 20(1): 117-120.
- Diniz-Freitas, M., Lopez-Cedrun, J. L., et al. (2012): Oral bisphosphonate-related osteonecrosis of the jaws: Clinical characteristics of a series of 20 cases in Spain. *Med Oral Patol Oral Cir Bucal*. 17(5): e751-758.
- Dodson, T. B. (2009): Intravenous bisphosphonate therapy and bisphosphonate-related osteonecrosis of the jaws. *J Oral Maxillofac Surg* 67(5 Suppl): 44-52.
- Dore, F., Filippi, L., et al. (2009): Bone Scintigraphy and SPECT/CT of Bisphosphonate-Induced Osteonecrosis of the Jaw. *J Nucl Med* 50(1): 30-35.
- Durie, B. G. (2007): Use of bisphosphonates in multiple myeloma: IMWG response to Mayo Clinic consensus statement. *Mayo Clin Proc* 82(4): 516-517; author reply 517-518.
- Durie, B. G., Katz, M., et al. (2005): Osteonecrosis of the jaw and bisphosphonates. *N Engl J Med* 353(1): 99-102; discussion 199-102.
- Eckert, A. W., Maurer, P., et al. (2007): Bisphosphonate-related jaw necrosis - Severe complication in Maxillofacial surgery. *Cancer Treat Rev* 33(1): 58-63.
- Elad, S., Gomori, M. J., et al. (2009): Bisphosphonate-related osteonecrosis of the jaw: clinical correlations with computerized tomography presentation. *Clin Oral Investig* 14(1): 43-50.
- EMA (2009): CHMP assessment report on bisphosphonates and osteonecrosis of the jaw. http://www.ema.europa.eu/docs/en_gb/document_library/report/2010/01/wc500051428.pdf: london, 24 september 2009 - ema/chmp/291125/292009.
- English, B. C., Baum, C. E., et al. (2010): A SNP in CYP2C8 is not associated with the development of bisphosphonate-related osteonecrosis of the jaw in men with castrate-resistant prostate cancer. *Ther Clin Risk Manag* 6: 579-583.
- Estilo, C. L., Van Poznak, C. H., et al. (2008): Osteonecrosis of the maxilla and mandible in patients with advanced cancer treated with bisphosphonate therapy. *Oncologist* 13(8): 911-920.
- Fedele, S., Kumar, N., et al. (2009): Dental management of patients at risk of osteochemonecrosis of the jaws: a critical review. *Oral Dis* 15(8): 527-537.

- Fedele, S., Porter, S. R., et al. (2010): Nonexposed variant of bisphosphonate-associated osteonecrosis of the jaw: a case series. *Am J Med* 123(11): 1060-1064.
- Fehm, T., Beck, V., et al. (2009): Bisphosphonate-induced osteonecrosis of the jaw (ONJ): Incidence and risk factors in patients with breast cancer and gynecological malignancies. *Gynecol Oncol*; 112(3): 605-609.
- Felsenberg, D. (2006): Osteonecrosis of the jaw--a potential adverse effect of bisphosphonate treatment. *Nat Clin Pract Endocrinol Metab* 2(12): 662-663.
- Ferlito, S., Puzzo, S., et al. (2011): Preventive Protocol for Tooth Extractions in Patients Treated With Zoledronate: A Case Series. *YJOMS*: 1-4.
- Ficarra, G., Beninati, F., et al. (2005): Osteonecrosis of the jaws in periodontal patients with a history of bisphosphonates treatment. *J Clin Periodontol* 32(11): 1123-1128.
- Filleul, O., Crompton, E., et al. (2010): Bisphosphonate-induced osteonecrosis of the jaw: a review of 2,400 patient cases. *J Cancer Res Clin Oncol* 136(8): 1117-1124.
- Fizazi, K., Carducci, M., et al. (2011): Denosumab versus zoledronic acid for treatment of bone metastases in men with castration-resistant prostate cancer: a randomised, double-blind study. *Lancet* 377(9768): 813-822.
- Fugazzotto, P. A., Lightfoot, W. S., et al. (2007): Implant placement with or without simultaneous tooth extraction in patients taking oral bisphosphonates: postoperative healing, early follow-up, and the incidence of complications in two private practices. *J Periodontol* 78(9): 1664-1669.
- Fusco, V., Baraldi, A., et al. (2009): Jaw osteonecrosis associated with intravenous bisphosphonate: is incidence reduced after adoption of dental preventive measures? *J Oral Maxillofac Surg* 67(8): 1775.
- Fusco, V., Galassi, C., et al. (2011): Osteonecrosis of the jaw after zoledronic acid and denosumab treatment. *J Clin Oncol* 29(17): e521-522; author reply e523-524.
- Fusco, V., Loidoris, A., et al. (2010): Osteonecrosis of the jaw (ONJ) risk in breast cancer patients after zoledronic acid treatment. *Breast* 19(5): 432-433; author reply 433-434.
- Fusco, V., Ortega, C., et al. (2009): Increase and decrease of jaw osteonecrosis (ONJ) in patients treated with intravenous bisphosphonates (BP): impact of preventive measures and reduced prescriptions in the experience of the "Rete Oncologica di Piemonte e Valle d'Aosta" ONJ study group. Disponibile on: http://ex2.excerptamedica.com/CIW09ecco/index.cfm?fuseaction=CIS2002&hoofdnave=Abstracts&content=abs.details&what=AUTHOR&searchtext=fusco&topicselected=*&selection=ABSTRACT&qryStartRowDetail=1 -European Journal of Cancer Supplements. 7(2): 201. Abstract P-3088.
- Garcia-Ferrer, L., Bagan, J. V., et al. (2008): MRI of mandibular osteonecrosis secondary to bisphosphonates. *AJR Am J Roentgenol* 190(4): 949-955.
- Ghanem, N., Uhl, M., et al. (2005): Diagnostic value of MRI in comparison to scintigraphy, PET, MS-CT and PET/CT for the detection of metastases of bone. *Eur J Radiol* 55(1): 41-55.

- Gliklich, R. and Wilson, J. (2009): Epidemiology of bisphosphonate-related osteonecrosis of the jaws: the utility of a national registry. *J Oral Maxillofac Surg* 67(5 Suppl): 71-74.
- Gralow, J. R. (2010): Bisphosphonate risks and benefits: finding a balance. *J Clin Oncol* 28(33): 4873-4876.
- Guarneri, V., Miles, D., et al. (2010): Bevacizumab and osteonecrosis of the jaw: incidence and association with bisphosphonate therapy in three large prospective trials in advanced breast cancer. *Breast Cancer Res Treat* 122(1): 181-188.
- Henry, D. H., Costa, L., et al. (2011): Randomized, double-blind study of denosumab versus zoledronic Acid in the treatment of bone metastases in patients with advanced cancer (excluding breast and prostate cancer) or multiple myeloma. *J Clin Oncol* 29(9): 1125-1132.
- Hillner, B. E., Ingle, J. N., et al. (2003): American Society of Clinical Oncology 2003 update on the role of bisphosphonates and bone health issues in women with breast cancer. *J Clin Oncol* 21(21): 4042-4057.
- Hoff, A. O., Toth, B. B., et al. (2008): Frequency and risk factors associated with osteonecrosis of the jaw in cancer patients treated with intravenous bisphosphonates. *J Bone Miner Res* 23(6): 826-836.
- Hokugo, A. (2012): [Vitamin D and bisphosphonate-related osteonecrosis of the jaw (BRONJ)]. *Clin Calcium* 22(1): 83-90.
- Hokugo, A., Christensen, R., et al. (2010): Increased prevalence of bisphosphonate-related osteonecrosis of the jaw with vitamin D deficiency in rats. *J Bone Miner Res* 25(6): 1337-1349.
- Hutchinson, M., O’Ryan, F., et al. (2010): Radiographic findings in bisphosphonate-treated patients with stage 0 disease in the absence of bone exposure. *J Oral Maxillofac Surg* 68(9): 2232-2240.
- Ito, K., Elkin, E. B., et al. (2010): Cost-effectiveness of fracture prevention in men who receive androgen deprivation therapy for localized prostate cancer. *Ann Intern Med* 152(10): 621-629.
- Jadu, F., Lee, L., et al. (2007): A retrospective study assessing the incidence, risk factors and comorbidities of pamidronate-related necrosis of the jaws in multiple myeloma patients. *Ann Oncol* 18(12): 2015-2019.
- Jeffcoat, M. and Watts, N. B. (2008): Osteonecrosis of the jaw: balancing the benefits and risks of oral bisphosphonate treatment for osteoporosis. *Gen Dent* 56(1): 96-102; quiz 103-104, 111-102.
- Jeffcoat, M. K. (2006): Safety of oral bisphosphonates: controlled studies on alveolar bone. *Int J Oral Maxillofac Implants* 21(3): 349-353.
- Jung, T. I., Hoffmann, F., et al. (2010): Disease-specific risk for an osteonecrosis of the jaw under bisphosphonate therapy. *J Cancer Res Clin Oncol* 136(3): 363-370.
- Junquera, L. and Gallego, L. (2008): Nonexposed bisphosphonate-related osteonecrosis of the jaws: another clinical variant? *J Oral Maxillofac Surg* 66(7): 1516-1517.

- Junquera, L., Gallego, L., et al. (2009): Clinical experiences with bisphosphonate-associated osteonecrosis of the jaws: analysis of 21 cases. *Am J Otolaryngol* 30(6): 390-395.
- Katz, J., Gong, Y., et al. (2011): Genetic polymorphisms and other risk factors associated with bisphosphonate induced osteonecrosis of the jaw. *Int J Oral Maxillofac Surg* 40(6): 605-611.
- Khamaisi, M., Regev, E., et al. (2006): Possible Association Between Diabetes and Bisphosphonate-Related Jaw Osteonecrosis. *J Clin Endocrinol Metab* 92(3): 1172–1175.
- Khan, A. A., Sandor, G. K., et al. (2008): Canadian Consensus Practice Guidelines for Bisphosphonate Associated Osteonecrosis of the Jaw. *J Rheumatol* 35(7): 1391-1397.
- Khosla, S., Burr, D., et al. (2007): Bisphosphonate-Associated Osteonecrosis of the Jaw: Report of a Task Force of the American Society for Bone and Mineral Research. *J Bone Miner Res* 22: 1479-1491.
- King, A. E. and Umland, E. M. (2008): Osteonecrosis of the jaw in patients receiving intravenous or oral bisphosphonates. *Pharmacotherapy*. 28: 667-677.
- Krishnan, A., Arslanoglu, A., et al. (2009): Imaging findings of bisphosphonate-related osteonecrosis of the jaw with emphasis on early magnetic resonance imaging findings. *J Comput Assist Tomogr* 33(2): 298-304.
- Kyrgidis, A. (2010): Bisphosphonate-related osteonecrosis of the jaw in randomized clinical trials. *Breast Cancer Res Treat* 119(1): 253-254.
- Kyrgidis, A. and Toulis, K. A. (2010): Denosumab-related osteonecrosis of the jaws. *Osteoporos Int* 22(1): 369-370.
- Kyrgidis, A., Vahtsevanos, K., et al. (2008): Bisphosphonate-Related Osteonecrosis of the Jaws: A Case-Control Study of Risk Factors in Breast Cancer Patients. *J Clin Oncol*. 26(28): 4634-4638.
- Lacy, M. Q., Dispenzieri, A., et al. (2006): Mayo clinic consensus statement for the use of bisphosphonates in multiple myeloma. *Mayo Clin Proc* 81(8): 1047-1053.
- Lapi, F., Cipriani, F., et al. (2012): Assessing the risk of osteonecrosis of the jaw due to bisphosphonate therapy in the secondary prevention of osteoporotic fractures. *Osteoporos Int* 24(2): 697-705.
- Lazarovici, T. S., Mesilaty-Gross, S., et al. (2010): Serologic bone markers for predicting development of osteonecrosis of the jaw in patients receiving bisphosphonates. *J Oral Maxillofac Surg* 68(9): 2241-2247.
- Lazarovici, T. S., Yahalom, R., et al. (2009): Bisphosphonate-related osteonecrosis of the jaws: a single-center study of 101 patients. *J Oral Maxillofac Surg* 67(4): 850-855.
- Lazarovici, T. S., Yahalom, R., et al. (2010): Bisphosphonate-related osteonecrosis of the jaw associated with dental implants. *J Oral Maxillofac Surg* 68(4): 790-796.
- Lo, J. C., O’Ryan, F. S., et al. (2009): Prevalence of osteonecrosis of the jaw in patients with oral bisphosphonate exposure. *J Oral Maxillofac Surg* 68(2): 243-253.

- Ludlow, J. B., Davies-Ludlow, L. E., et al. (2003): Dosimetry of two extraoral direct digital imaging devices: NewTom cone beam CT and Orthophos Plus DS panoramic unit. *Dentomaxillofac Radiol* 32(4): 229-234.
- Marini, F., Tonelli, P., et al. (2011): Pharmacogenetics of bisphosphonate-associated osteonecrosis of the jaw. *Front Biosci (Elite Ed)* 3: 364-370.
- Marx, R. E. (2003): Pamidronate (Aredia) and zoledronate (Zometa) induced avascular necrosis of the jaws: a growing epidemic. *J Oral Maxillofac Surg* 61(9): 1115-1117.
- Marx, R. E., Cillo, J. E. Jr., et al. (2007): Oral bisphosphonate-induced osteonecrosis: risk factors, prediction of risk using serum CTX testing, prevention, and treatment. *J Oral Maxillofac Surg* 65(12): 2397-2410.
- Marx, R. E., Sawatari, Y., et al. (2005): Bisphosphonate-induced exposed bone (osteonecrosis/osteopetrosis) of the jaws: risk factors, recognition, prevention, and treatment. *J Oral Maxillofac Surg* 63(11): 1567-1575.
- Mauri, D., Valachis, A., et al. (2009): Osteonecrosis of the jaw and use of bisphosphonates in adjuvant breast cancer treatment: a meta-analysis. *Breast Cancer Res Treat* 116(3): 433-439.
- Mavrokokki, T., Cheng, A., et al. (2007): Nature and frequency of bisphosphonate-associated osteonecrosis of the jaws in Australia. *J Oral Maxillofac Surg* 65(3): 415-423.
- Mawardi, H., Treister N., et al. (2009): Sinus tracts--an early sign of bisphosphonate-associated osteonecrosis of the jaws? *J Oral Maxillofac Surg* 67(3): 593-601.
- McMahon, R. E., Bouquot, J. E., et al. (2007): Staging bisphosphonate-related osteonecrosis of the jaw should include early stages of disease. *J Oral Maxillofac Surg* 65(9): 1899-1900.
- Migliorati, C. A. (2006): Bisphosphonates are associated with the development of exposed bone (osteonecrosis/osteopetrosis) in the oral cavity. *J Evid Based Dent Pract* 6(4): 283-284.
- Migliorati, C. A., Epstein, J. B., et al. (2011): Osteonecrosis of the jaw and bisphosphonates in cancer: a narrative review. *Nat Rev Endocrinol* 7(1): 34-42.
- Migliorati, C. A., Woo, S. B., et al. (2010): A systematic review of bisphosphonate osteonecrosis (BON) in cancer. *Support Care Cancer* 18(8): 1099-1106.
- Mignogna, M. D., Sadile, G., et al. (2012): Drug-related osteonecrosis of the jaws: "Exposure, or not exposure: that is the question". *Oral Surg Oral Med Oral Pathol Oral Radiol* 113(5): 704-705.
- Miksad, R. A., Lai, K. C., et al. (2011): Quality of life implications of bisphosphonate-associated osteonecrosis of the jaw. *Oncologist* 16(1): 121-132.
- Ministero del Lavoro, della Salute e delle Politiche sociali (settembre 2009): Raccomandazione per la prevenzione dell'osteonecrosi della mascella/mandibola da bifosfonati. Raccomandazione n.10.
- Montazeri, A. H., Erskine, J. G., et al. (2007): Oral sodium clodronate induced osteonecrosis of the jaw in a patient with myeloma. *Eur J Haematol* 79(1): 69-71.

- Morag, Y., Morag-Hezroni, M., et al. (2009): Bisphosphonate-related osteonecrosis of the jaw: a pictorial review. *Radiographics* 29(7): 1971-1984.
- Morgan, G. J., Davies, F. E., et al. (2010): First-line treatment with zoledronic acid as compared with clodronic acid in multiple myeloma (MRC Myeloma IX): a randomised controlled trial. *Lancet* 376(9757): 1989-1999.
- Mucke, T., Haarmann, S., et al. (2009): Bisphosphonate related osteonecrosis of the jaws treated by surgical resection and immediate osseous microvascular reconstruction. *J Craniomaxillofac Surg* 37(5): 291-297.
- Nocini, P. F., Saia, G., et al. (2009): Vascularized fibula flap reconstruction of the mandible in bisphosphonate-related osteonecrosis. *Eur J Surg Oncol* 35(4): 373-379.
- O’Ryan, F. S., Khoury, S., et al. (2009): Intravenous bisphosphonate-related osteonecrosis of the jaw: bone scintigraphy as an early indicator. *J Oral Maxillofac Surg* 67(7): 1363-1372.
- Otto, S., Abu-Id, M. H., et al. (2011): Osteoporosis and bisphosphonates-related osteonecrosis of the jaw: not just a sporadic coincidence--a multi-centre study. *J Craniomaxillofac Surg* 39(4): 272-277.
- Otto, S., Sotlar, K., et al. (2011): Osteonecrosis of the jaw as a possible rare side effect of annual bisphosphonate administration for osteoporosis: A case report. *J Med Case Rep* 5: 477.
- Palaska, P. K., Cartos, V., et al. (2009): Bisphosphonates and time to osteonecrosis development. *Oncologist* 14(11): 1154-1166.
- Palomo, L., Bissada, N., et al. (2006): Bisphosphonate therapy for bone loss in patients with osteoporosis and periodontal disease: clinical perspectives and review of the literature. *Quintessence Int* 37(2): 103-107.
- Phal, P. M., Myall, R. W., et al. (2007): Imaging findings of bisphosphonate-associated osteonecrosis of the jaws. *AJNR Am J Neuroradiol* 28(6): 1139-1145.
- Pozzi, S., Marcheselli, R., et al. (2007): Bisphosphonate-associated osteonecrosis of the jaw: a review of 35 cases and an evaluation of its frequency in multiple myeloma patients. *Leuk Lymphoma* 48(1): 56-64.
- Reid, I. R. and Cornish, J. (2012): Epidemiology and pathogenesis of osteonecrosis of the jaw. *Nat Rev Rheumatol* 8(2): 90-96.
- Ripamonti, C. I., Maniezzo, M., et al. (2009): Decreased occurrence of osteonecrosis of the jaw after implementation of dental preventive measures in solid tumour patients with bone metastases treated with bisphosphonates. The experience of the National Cancer Institute of Milan. *Ann Oncol* 20(1): 137-145.
- Rizzoli, R., Burllet, N., et al. (2008): Osteonecrosis of the jaw and bisphosphonate treatment for osteoporosis. *Bone* 42(5): 841-847.
- Ruggiero, S., J. Gralow, et al. (2006). "Practical guidelines for the prevention, diagnosis, and treatment of osteonecrosis of the jaw in patients with cancer." *J Oncol Pract* 2(1): 7-14.

- Ruggiero, S. L. (2009): Bisphosphonate-related osteonecrosis of the jaw (BRONJ): initial discovery and subsequent development. *J Oral Maxillofac Surg* 67(5 Suppl): 13-18.
- Ruggiero, S. L., Dodson, T. B., et al. (2009): American Association of Oral and Maxillofacial Surgeons position paper on bisphosphonate-related osteonecrosis of the jaws--2009 update. *J Oral Maxillofac Surg* 67(5 Suppl): 2-12.
- Ruggiero, S. L., Fantasia, J., et al. (2006): Bisphosphonate-related osteonecrosis of the jaw: background and guidelines for diagnosis, staging and management. *Oral Surg Oral Med Oral Pathol Oral Radiol Endod* 102(4): 433-441.
- Ruggiero, S. L. and Mehrotra, B. (2009): Bisphosphonate-Related Osteonecrosis of the Jaw: Diagnosis, Prevention, and Management. *Annu Rev Med* 60: 85-96.
- Ruggiero, S. L., Mehrotra, B., et al. (2004): Osteonecrosis of the jaws associated with the use of bisphosphonates: a review of 63 cases. *J Oral Maxillofac Surg* 62(5): 527-534.
- Rustemeyer, J. and Bremerich, A. (2010): Bisphosphonate-associated osteonecrosis of the jaw: what do we currently know? A survey of knowledge given in the recent literature. *Clin Oral Investig* 14(1): 59-64.
- Saad, F., Brown, J. E., et al. (2012): Incidence, risk factors, and outcomes of osteonecrosis of the jaw: integrated analysis from three blinded active-controlled phase III trials in cancer patients with bone metastases. *Ann Oncol* 23(5): 1341-7.
- Saad, F., Abrahamsson, P. A., et al. (2009): Preserving bone health in patients with hormone-sensitive prostate cancer: the role of bisphosphonates. *BJU Int* 104(11): 1573-1579.
- Saia, G., Blandamura, S., et al. (2010): Occurrence of bisphosphonate-related osteonecrosis of the jaw after surgical tooth extraction. *J Oral Maxillofac Surg* 68(4): 797-804.
- Sanna, G., Preda, L., et al. (2006): Bisphosphonates and jaw osteonecrosis in patients with advanced breast cancer. *Ann Oncol* 17(10): 1512-1516.
- Sarasquete, M. E., Garcia-Sanz, R., et al. (2008): Bisphosphonate-related osteonecrosis of the jaw is associated with polymorphisms of the cytochrome P450 CYP2C8 in multiple myeloma: a genome-wide single nucleotide polymorphism analysis. *Blood* 112(7): 2709-2712.
- Sarathy, A. P., Bourgeois, S. L. Jr., et al. (2005): Bisphosphonate-associated osteonecrosis of the jaws and endodontic treatment: two case reports. *J Endod* 31(10): 759-763.
- Sawatari, Y. and Marx, R. E. (2007): Bisphosphonates and bisphosphonate induced osteonecrosis. *Oral Maxillofac Surg Clin North Am* 19(4): 487-498, v-vi.
- Sedghizadeh, P. P., Stanley, K., et al. (2009): Oral bisphosphonate use and the prevalence of osteonecrosis of the jaw: an institutional inquiry. *J Am Dent Assoc* 140(1): 61-66.
- Shabestari, G. O., Shayesteh, Y. S., et al. (2010): Implant placement in patients with oral bisphosphonate therapy: a case series. *Clin Implant Dent Relat Res* 12(3): 175-180.
- Silverman, S. L. and Landesberg, R. (2009): Osteonecrosis of the Jaw and the Role of Bisphosphonates: A Critical Review. *AJM* 122: S33-S45.

- Smith, A., Kressley, A., et al. (2009): Oral osteonecrosis associated with the use of zoledronic acid: first case of a patient with advanced pancreatic cancer and bone metastases. *JOP* 10(2): 212-214.
- Smith, M. R., Saad, F. C., et al. (2012): Denosumab and bone-metastasis-free survival in men with castration-resistant prostate cancer: results of a phase 3, randomised, placebo-controlled trial. *Lancet* 379(9810): 39-46.
- Solomon, D. H., Mercer, E., et al. (2012): Defining the epidemiology of bisphosphonate-associated osteonecrosis of the jaw: prior work and current challenges. *Osteoporos Int* 24(1): 237-244.
- Sottosanti, L. (2009): LE SEGNALAZIONI ALL'AIFA. I dati della Rete Nazionale di Farmacovigilanza (RNF) sui Bifosfonati e ONJ. http://www.reteoncologica.it/images/stories/ONJ/Osteonecrosi_mascellari_2009/0204%20Sottosanti%20Laura.pdf Congresso Alessandria, 23 giugno 2009.
- Sottosanti, L. (2010): Dati AIFA ed EMEA: update 2010. http://www.reteoncologica.it/index.php?option=com_content&view=article&id=185%3Aosteonecrosi-deimascellari-onj-prevenzione-diagnosi-trattamento-update-2010&catid=41&Itemid=85 Congresso ONJ, Alessandria 5 giugno 2010.
- Stopeck, A. T., Lipton, A., et al. (2010): Denosumab compared with zoledronic acid for the treatment of bone metastases in patients with advanced breast cancer: a randomized, double-blind study. *J Clin Oncol* 28(35): 5132-5139.
- Store, G., and Granstrom, G. (1999): Osteoradionecrosis of the mandible: a microradiographic study of cortical bone. *Scand J Plast Reconstr Surg Hand Surg* 33(3): 307-314.
- Tennis, P., Rothman, K. J., et al. (2012): Incidence of osteonecrosis of the jaw among users of bisphosphonates with selected cancers or osteoporosis. *Pharmacoepidemiol Drug Saf* 21(8): 810-817.
- Terpos, E., Sezer, O., et al. (2009): The use of bisphosphonates in multiple myeloma: recommendations of an expert panel on behalf of the European Myeloma Network. *Ann Oncol* 20(8): 1303-1317.
- Terrosi Vagnoli, P., C. P., Centra, M. A. (1994): Ortopantomografia. Cardinale AE, Di Guglielmo L, ed. *Radiologia stomatologica e maxillo-facciale*. Napoli, Idelson: 43-51.
- Treister, N. and Woo, S. B. (2006); Images in clinical medicine. Bisphosphonate-associated osteonecrosis of the jaw. *N Engl J Med* 355(22): 2348.
- Tronchet, A., Bettini, G., et al (2011): Studio dell'estensione clinico-radiologica dell'osteonecrosi dei mascellari associata a bisfosfonati. *Atti del XVII Congresso Nazionale della Società Italiana di Chirurgia Maxillo-Facciale (SICMF)*, Como.
- Tubiana-Hulin, M., Spielmann, M., et al. (2009): Physiopathology and management of osteonecrosis of the jaws related to bisphosphonate therapy for malignant bone lesions. A French expert panel analysis. *Crit Rev Oncol Hematol* 71(1): 12-21.
- Urade, M. (2009): [New development in bisphosphonate treatment. Bisphosphonate therapy and osteonecrosis of the jaws]. *Clin Calcium* 19(1): 100-108.

- Vahtsevanos, K., Kyrgidis, A., et al. (2009): Longitudinal cohort study of risk factors in cancer patients of bisphosphonate-related osteonecrosis of the jaw. *J Clin Oncol* 27(32): 5356-5362.
- Vescovi, P., Campisi, G., et al. (2011): Surgery-triggered and non surgery-triggered Bisphosphonate-related Osteonecrosis of the Jaws (BRONJ): A retrospective analysis of 567 cases in an Italian multicenter study. *Oral Oncol* 47(3): 191-194.
- Vittorini, E., Del Giudice, E., et al. (2005): MRI versus scintigraphy with ^{99m}Tc-HMPAO-labelled granulocytes in the diagnosis of bone infection. *Radiol Med* 109(4): 395-403.
- Walter, C., Al-Nawas, B., et al. (2008): Prevalence and Risk Factors of Bisphosphonate-Associated Osteonecrosis of the Jaw in Prostate Cancer Patients with Advanced Disease Treated with Zoledronate. *Eur Urol* 54(5): 1066-1072.
- Wessel, J. H., Dodson, T. B., et al. (2008): Zoledronate, smoking, and obesity are strong risk factors for osteonecrosis of the jaw: a case-control study. *J Oral Maxillofac Surg* 66(4): 625-631.
- Wilde, F., Steinhoff, K., et al. (2009): Positron-emission tomography imaging in the diagnosis of bisphosphonate-related osteonecrosis of the jaw. *Oral Surg Oral Med Oral Pathol Oral Radiol Endod* 107(3): 412-419.
- Wilkinson, G. S., Kuo, Y. F., et al. (2007): Intravenous bisphosphonate therapy and inflammatory conditions or surgery of the jaw: a population-based analysis. *J Natl Cancer Inst* 99(13): 1016-1024.
- Woo, S. B., Hellstein, J. W., et al. (2006): Narrative [corrected] review: bisphosphonates and osteonecrosis of the jaws. *Ann Intern Med* 144(10): 753-761.
- Wutzl, A., Pohl, S., et al. (2012): Factors influencing surgical treatment of bisphosphonate-related osteonecrosis of the jaws. *Head Neck* 34(2): 194-200.
- Yamazaki, T., Yamori, M., et al. (2012): Risk of osteomyelitis of the jaw induced by oral bisphosphonates in patients taking medications for osteoporosis: A hospital-based cohort study in Japan. *Bone* 51(5): 882-887.
- Yarom, N., Elad, S., et al. (2010): Osteonecrosis of the jaws induced by drugs other than bisphosphonates - a call to update terminology in light of new data. *Oral Oncol* 46(1): e1.
- Yarom, N., Fedele, S., et al. (2010): Is exposure of the jawbone mandatory for establishing the diagnosis of bisphosphonate-related osteonecrosis of the jaw? *J Oral Maxillofac Surg* 68(3): 705.
- Yarom, N., Yahalom, R., et al. (2007): Osteonecrosis of the jaw induced by orally administered bisphosphonates: incidence, clinical features, predisposing factors and treatment outcome. *Osteoporos Int* 18(10): 1363-1370.
- Yip, J. K., Borrell, L. N., et al. (2012): Association between oral bisphosphonate use and dental implant failure among middle-aged women. *J Clin Periodontol* 39(4): 408-414.

- Yoneda, T., Hagino, H., et al. (2010): Bisphosphonate-related osteonecrosis of the jaw: position paper from the Allied Task Force Committee of Japanese Society for Bone and Mineral Research, Japan Osteoporosis Society, Japanese Society of Periodontology, Japanese Society for Oral and Maxillofacial Radiology, and Japanese Society of Oral and Maxillofacial Surgeons. *J Bone Miner Metab* 28(4): 365-383.
- Zervas, K., Verrou, E., et al. (2006): Incidence, risk factors and management of osteonecrosis of the jaw in patients with multiple myeloma: a single-centre experience in 303 patients. *Br J Haematol* 134(6): 620-623.

Appendice 1. Criteri diagnostici

Criterio di inclusione

- Terapia con NBP (orali/endovenosi) in atto o pregressa*
-

Criterio di esclusione

- Pregressa radioterapia del distretto testa-collo, interessante il mascellare e la mandibola[§]
-

Diagnosi dubbia

- Co-presenza di neoplasia ossea primitiva dei mascellari[§]
 - Co-presenza di metastasi ossee a carico dei mascellari[§]
-

**Non è ancora definito quanto tempo debba trascorrere prima che il rischio di sviluppare BRONJ si annulli, anche in considerazione delle caratteristiche farmaco-cinetiche e farmaco-dinamiche dell’NBP. Pertanto, questa Commissione ritiene opportuno ad oggi considerare a rischio tutti i pazienti in trattamento con NBP EV per motivi oncologici, anche qualora sia terminata la terapia; invece, nei pazienti in trattamento con NBP per malattia osteometabolica è verosimile che l’effetto del farmaco sia più limitato nel tempo e per questi ultimi è consigliabile una valutazione caso- specifica.*

§La co-presenza di “pregressa radioterapia del settore testa-collo” e “assunzione di NBP” all’anamnesi, identifica un paziente che, pur non potendo essere inquadrato per definizione nella BRONJ, è verosimilmente esposto ad un rischio molto elevato di sviluppare un processo osteonecrotico, per il danno osseo tissutale indotto sia dalla radioterapia che da NBP.

§L’associazione di neoplasia ossea primitiva o metastatica dei mascellari rappresenta un elemento potenzialmente peggiorativo della condizione clinica di base, ma non permette la diagnosi di BRONJ.

CAPITOLO II

LA GESTIONE ODONTOIATRICA DEL PAZIENTE CHE ASSUMERÀ O ASSUME AMINOBISFOSFONATI

(redatto in collaborazione con Lucio Lo Russo-UNIFG e Paolo Vescovi-UNIPR)

Approccio preventivo

La prevenzione rimane l'approccio più significativo al fine di tutelare la salute orale del paziente che necessita dell'assunzione di amino-bisfosfonati (NBP). Tuttavia, l'incompleta conoscenza delle basi eziopatogenetiche della BRONJ limita la possibilità e l'efficacia dell'approccio preventivo al controllo dei fattori di rischio. Tra questi ultimi, come è noto, i più significativi sono le procedure chirurgiche che coinvolgono le ossa mascellari (e.g. l'estrazione dentaria), le infezioni dento-parodontali ed i manufatti protesici rimovibili incongrui.

Appare evidente come tali fattori siano di assoluta competenza degli operatori del settore odontoiatrico, per i quali si configura, quindi, un ruolo di primo piano nelle strategie di prevenzione della BRONJ. Ciò impone lo sforzo di colmare le lacune nella conoscenza e gestione del problema da parte del medico prescrittore e dell'odontoiatra (Lopez-Jornet, Camacho-Alonso et al. 2010), nonché le carenze nell'informazione del paziente (Migliorati, Mattos et al. 2010) che rendono indubbiamente molto difficile l'isolamento dei fattori e dei pazienti a rischio e di conseguenza complicano non poco l'approccio preventivo e la sua efficacia.

A tal proposito, in letteratura sono state riportate diverse raccomandazioni per gli operatori del settore odontoiatrico, ma la loro efficacia nel ridurre il rischio di BRONJ è spesso controversa e comunque priva di evidenze scientifiche adeguate (la maggior parte sono fondate, infatti, su opinioni di esperti o serie di casi).

Tenuto conto delle raccomandazioni correnti, la Commissione presenta in questa sezione un vademecum per la gestione odontoiatrica del paziente prima, durante e dopo il trattamento con NBP, inteso come strumento di semplice consultazione e d'immediata applicabilità clinica.

Un approccio preventivo ragionato deve tenere in considerazione i seguenti parametri:

- **Tipologia di bisfosfonato (BP):** aminobisfosfonati (NBP) *versus* non aminobisfosfonati;
- **Indicazione alla terapia con aminobisfosfonato (NBP):** patologia oncologica *versus* patologia osteometabolica;
- **Timing dell'azione odontoiatrica** (subito prima *versus* durante terapia con NBP);

Tipologia di bisfosfonato

Aminobisfosfonati. Gli aminobisfosfonati (NBP) sono, ad oggi, l'unica classe di bisfosfonati per cui sia stata identificata un'associazione con lo sviluppo di BRONJ; pertanto, solo ad essi si applicano le raccomandazioni seguenti, tese, per quanto possibile e nei limiti delle attuali evidenze, alla riduzione del rischio di insorgenza di BRONJ.

Non aminobisfosfonati. Ad oggi, per i bisfosfonati non contenenti gruppi amminici, non è stata evidenziata alcuna associazione con la BRONJ, se non in singoli e sporadici case report; pertanto, il rilievo anamnestico relativo all'assunzione di tale classe di farmaci non modifica il comportamento dell'odontoiatra ed i normali protocolli di gestione della salute orale (Ruggiero, Dodson et al. 2009).

Indicazione alla terapia con NBP

Per patologia oncologica

I dati epidemiologici disponibili indicano un'associazione tra insorgenza di BRONJ e NBP ad elevata potenza somministrati per via endovenosa nel paziente oncologico (Bamias, Kastritis et al. 2005).

Secondo il parere di questa Commissione, il paziente oncologico che necessita di NBP richiede un approccio preventivo rispetto alla BRONJ che inizia ancor prima dell'inizio della somministrazione di NBP e prosegue regolarmente per tutta la durata del trattamento e anche al termine di esso, attraverso l'azione coordinata di diverse figure professionali tra cui l'odontoiatra (gestione delle problematiche orali e loro prevenzione), l'oncologo (gestione della patologia

oncologica) ed il medico curante e/o altri specialisti (gestione delle comorbidità).

Per patologia osteometabolica

L'analisi della letteratura evidenzia una relazione meno robusta tra BRONJ e NBP somministrati *per os* (Ruggiero, Dodson et al. 2009) per indicazioni relative alla prevenzione e/o trattamento di problematiche osteometaboliche (e.g. osteopenia, osteoporosi). In questi soggetti, l'incidenza di BRONJ risulta essere molto bassa ed è stato stimato intorno a 0,7/100.000 persone-anno di esposizione (Ruggiero, Dodson et al. 2009). Questi dati, ottenuti dividendo il numero di casi di BRONJ riportati per il numero di somministrazioni di alendronato a partire dalla sua data di immissione in commercio, potrebbero potenzialmente sottostimare il problema; infatti, dati derivanti da studi clinici indicherebbero un'incidenza di BRONJ in pazienti che assumono settimanalmente alendronato *per os* pari a 0,01-0,04% (Mavrokokki, Cheng et al. 2007). Nel complesso, ad oggi il rischio sembrerebbe clinicamente basso e, comunque, non tale da giustificare il rifiuto da parte dell'odontoiatra di sottoporre il paziente in cura con NBP a trattamenti odontoiatrici, in assenza di altre controindicazioni specifiche. Anzi, il mancato trattamento potrebbe prolungare o precipitare condizioni infiammatorie/infettive che potrebbero aumentare il rischio di BRONJ.

Secondo il parere di questa Commissione, il paziente non oncologico che debba iniziare terapia con NBP necessita di un approccio preventivo rispetto alla BRONJ meno vincolante ed urgente rispetto alla precedente categoria, che consista nella diagnosi e cura delle patologie dento-parodontali, al pari della popolazione generale di pari età e sesso. Tale approccio dovrebbe iniziare entro 6 mesi dalla prima somministrazione di NBP e proseguire regolarmente per tutta la durata del trattamento e anche al termine di esso, attraverso l'azione coordinata di diverse figure professionali tra cui l'odontoiatra (gestione delle problematiche orali e loro prevenzione) ed il medico curante e/o altri specialisti (gestione delle comorbidità).

Timing dell'azione odontoiatrica (subito prima o durante la terapia con NBP)

L'attività di prevenzione primaria della BRONJ, per quanto limitata al semplice controllo dei fattori di rischio ad oggi noti, è condotta in pazienti che

hanno la necessità di iniziare l'assunzione di NBP o che assumono già NBP, ma non hanno avuto eventi avversi al cavo orale. In entrambi i casi l'obiettivo dell'attività di prevenzione è quello di mantenere e/o ripristinare lo stato di salute dento-parodontale del paziente in modo da ridurre la possibilità che si realizzino eventi infiammatori/infettivi e si rendano, perciò, necessarie procedure invasive (Ruggiero, Dodson et al. 2009), che, insieme, sono i principali fattori di rischio locali per la BRONJ. In aggiunta, il paziente, in entrambe le situazioni, deve essere informato del rischio di BRONJ e reso edotto delle sue manifestazioni in modo da poter allertare tempestivamente il medico/odontoiatra curante e consentire, così, una diagnosi precoce (Khan, Sándor et al. 2008). Più in particolare, di seguito sono riportati i comportamenti consigliati nelle due evenienze.

Somministrazione di aminobisfosfonati pianificata, ma non ancora iniziata

Nei pazienti che devono iniziare l'assunzione di NBP, deve essere attentamente valutato lo status dento-parodontale, nonché le pregresse riabilitazioni protesiche, sia attraverso l'esame clinico da parte di un odontoiatra che tramite valutazione radiografica, in modo che eventuali problematiche in essere o condizioni di incertezza (e.g. denti con prognosi dubbia), possano essere prontamente ed opportunamente risolte, possibilmente prima dell'inizio della terapia con NBP, soprattutto se questa richieda NBP endovena per indicazioni oncologiche; l'inizio della terapia dovrebbe essere procrastinata fino alla completa guarigione biologica dei tessuti orali (Dimopoulos, Kastritis et al. 2009; Ripamonti, Maniezzo et al. 2009), compatibilmente con la patologia di base che determina l'indicazione alla somministrazione di NBP ed il giudizio critico del clinico che li prescrive. In altre parole, in accordo con le Raccomandazioni Ministeriali (Ministero del Lavoro della Salute e delle Politiche sociali, settembre 2010), prima di iniziare la somministrazione di NBP per patologie oncologiche, il paziente deve essere riferito ad un odontoiatra; quest'ultimo, provvede alla valutazione (secondo la presente Commissione anche con l'ausilio di imaging radiologico) della salute orale, al trattamento di patologie locali ed all'istituzione di un adeguato programma di prevenzione e mantenimento della salute orale. In presenza di patologie non oncologiche, le Raccomandazioni Ministeriali non forniscono indicazioni, l'European Medicines Agency (EMA) ha raccomandato nel 2009, per questi pazienti, che il prescrittore di NBP li riferisca all'odontoiatra se il loro status dentale risultasse scarso. L'EMA, però, non specifica secondo quali parametri o procedure il

prescrittore di BP possa giungere ad una opinione a tal riguardo; a tal proposito la Società Italiana di Patologia e Medicina Orale (SIPMO) ha proposto nel 2011 (www.sipmo.it) un modo per superare tale difficoltà, mediante un questionario (vedi Schema 2) da somministrare al paziente da parte del prescrittore di NBP, così che mediante risposte a domande chiuse si possano intercettare pazienti con patologie dento-parodontali in atto da riferire all'odontoiatra prima dell'assunzione di NBP.

È opinione di questa Commissione che nel paziente oncologico la visita odontoiatrica debba essere eseguita prima dell'assunzione di NBP e che tale comportamento sia auspicabile anche prima della somministrazione di NBP per indicazioni non oncologiche; in tal caso la valutazione odontoiatrica e l'eventuale riabilitazione potrebbe essere condotta, in regime di elezione, anche nei primi mesi successivi alla somministrazione di NBP (entro 6 mesi), tenuto conto che la durata del trattamento con NBP pare essere uno dei fattori di rischio per BRONJ.

Somministrazione di aminobisfosfonati in atto o conclusa

I pazienti che già assumono NBP devono essere inseriti in un idoneo programma di prevenzione dento-parodontale e/o terapia parodontale di supporto in modo da minimizzare il rischio di insorgenza di patologie dentarie o problematiche parodontali/perimplantari, e controllare efficacemente quelle in atto. A tal proposito, i pazienti devono eseguire controlli periodici con una frequenza non inferiore a quella normalmente usata nei programmi di prevenzione orale e mantenimento parodontale nella popolazione generale, il che, a seconda dello status dento-parodontale e dell'età del paziente, comporta l'effettuazione della rivalutazione del paziente ogni quattro o sei mesi (American Academy of Periodontology 1996 and 2000; Renvert, Persson 2004; Tezal, Wactawski-Wende et al. 2005). Le riabilitazioni protesiche vanno inserite metodicamente nelle rivalutazioni periodiche; in particolare, quelle di tipo rimovibile devono essere monitorate al fine di verificare e rimuovere eventuali traumi sulla mucosa (in particolare nella regione linguale e posteriore della mandibola). Occorre tenere presente che è stata documentata in letteratura una correlazione positiva tra durata di esposizione agli NBP e rischio di BRONJ (Bamias, Kastiris et al. 2005). A tale riguardo è stato evidenziato che, per i NBP *per os*, il rischio aumenta sensibilmente quando la durata dell'esposizione supera i tre anni (Ruggiero, Dodson et al. 2009).

Il termine o la sospensione della somministrazione di NBP è prudenzialmente assimilabile, in termini di condotta clinica ai fini della prevenzione della BRONJ, alla somministrazione in atto per un tempo non ancora definibile. Infatti, l'emivita piuttosto lunga delle molecole di NBP comporta un effetto d'inibizione sulla funzione osteoclastica di durata non prevedibile. Gli effetti degli NBP a livello osseo possono essere molto prolungati nel tempo, anche dopo una singola somministrazione. È stata dimostrata la presenza nell'osso di queste molecole anche dopo molti anni dal termine della loro assunzione, ma appare intuitivo che quanto più è prolungato il tempo che intercorre tra il termine dell'esposizione al farmaco e la terapia odontoiatrica invasiva, tanto maggiori saranno le potenzialità di recupero metabolico e vascolare dell'osso e dei tessuti di rivestimento (Corrado and Cantatore 2005; Allegra, Alonci et al. 2010), con potenziale riduzione del rischio.

Schema 2. Questionario ad uso del medico prescrittore di amino-bisfosfonati per stimare lo status dentale e la necessità di visita/cure odontoiatriche *

| | SI | NO |
|---|----|----|
| Si sottopone a visita odontoiatrica almeno 2 volte all'anno? | | |
| Esegue con regolarità sedute di igiene orale professionale? | | |
| Lava i denti con lo spazzolino almeno 3 volte al giorno? | | |
| Usa altri presidi per l'igiene orale? (e.g. collutori, gel) | | |
| Utilizza il filo interdentale? | | |
| Le sue gengive sanguinano spesso spontaneamente e/o al minimo traumatismo? | | |
| Ha mai avuto gonfiore o dolore in sede gengivale? (e.g. ascesso parodontale, ascesso periapicale) | | |
| Ha mai sofferto di infezioni dei denti? (e.g. faccia gonfia, pus) | | |
| Ha mai avuto ulcere orali? (ricorrenti o associate a patologie sistemiche) | | |
| Ha mai sofferto di mal di denti? | | |
| Ha mai osservato un'alterazione del colore di qualche dente? | | |
| Ha mai avuto dei trauma dentali o alle ossa mascellari? | | |
| Dovrà sottoporsi ad estrazioni dentarie o interventi di chirurgia orale (eg. impianti endossei, chirurgia parodontale, chirurgia periapicale) nei prossimi mesi? | | |
| Porta protesi dentarie? | | |
| Se sì, di che tipo? Specificare (fisso o rimovibile, totale o parziale) | | |
| | | |
| Soffre di qualche malattia? | | |
| Se sì, quale/i? Specificare (e.g. diabete, insufficienza renale, coagulopatie, osteoporosi, tumori, malattie cardiovascolari) | | |
| | | |
| | | |
| Assume cortisone in modo continuativo ? | | |
| Se sì, che tipo? Specificare tipo e dose | | |
| | | |
| Assume cortisone o farmaci antiangiogenetici? | | |
| Se sì, di che tipo? Specificare tipo e dose | | |
| Fuma? | | |
| Se sì, specificare numero di sigarette/die | | |
| Beve alcolici? | | |
| Se sì, specificare numero di bicchieri/die | | |

*In **grassetto**, le domande chiave: in presenza di almeno una risposta che fa sospettare uno scarso stato oro-dentale, il/la paziente dovrebbe essere riferito all'odontoiatra

Sospensione della terapia con aminobisfosfonati prima di procedure terapeutiche o elettive invasive

Alcuni autori segnalano la possibilità di sospendere la somministrazione di NBP circa 3 mesi prima di una procedura terapeutica o elettiva invasiva, compatibilmente con la patologia di base e previo accordo con il medico curante (cosiddetta “drug holiday”), per poi riprenderla una volta terminato il processo biologico di guarigione dei tessuti.

Non esiste evidenza scientifica che supporti la validità della sospensione della terapia con gli NBP, sia endovenosa o orale, prima delle procedure di chirurgia dento-alveolare. L'emivita piuttosto lunga di queste molecole comporta un effetto d'inibizione sulla funzione osteoclastica di durata non prevedibile. Gli effetti dei BP a livello osseo possono essere molto prolungati nel tempo, anche dopo una singola somministrazione. S'ipotizza che la sospensione della terapia potrebbe essere associata ad una riduzione dell'effetto anti-angiogenetico esercitato dagli NBP sul periostio e i tessuti molli contribuendo, potenzialmente, a migliorare la vascolarizzazione e a condurre una guarigione più rapida dopo le manovre chirurgiche. Altri autori ipotizzano la sospensione del farmaco il mese successivo all'estrazione nel caso di terapia con NBP endovena in pazienti oncologici, per ridurre l'accumulo di NBP in sede di trauma estrattivo, dove l'accumulo di NBP sarebbe aumentato per il tropismo del farmaco per siti ad elevato rimodellamento osseo (Saia, Blandamura et al. 2010).

Comunque, l'eventuale decisione sulla sospensione della terapia deve essere sempre presa in accordo con l'oncologo o l'internista dopo un'attenta valutazione dei rischi e della condizione di base del paziente. Nei pazienti oncologici che assumono NBP per via endovenosa, la sospensione rappresenta in ogni caso una procedura ad elevato rischio per la progressione della patologia di base o per il mancato controllo degli eventi ossei correlati. Le linee guida dell'ASBMR (American Society of Bone and Mineral Research) e dell' AAOMS (American Association of Oral and Maxillofacial Surgeons) raccomandano la sospensione di NBP unicamente se le condizioni sistemiche lo permettono (Khosla, Burr et al. 2007; Ruggiero, Dodson et al. 2009). La MFA (Myeloma Foundation of Australia) raccomanda la cessazione di NBP per almeno tre mesi in caso di comparsa di BRONJ salvo in caso di ipercalcemia non controllabile. La ripresa della terapia dipende dal rischio individuale di eventi scheletrici (SRE) e sarebbe comunque consigliata solo dopo la risoluzione della BRONJ (Dickinson, Prince et al. 2009).

La temporanea interruzione della terapia, nei pazienti che assumono NBP per via orale, può essere considerata durante il piano di trattamento odontoiatrico, nei casi in cui la stessa non provochi degli importanti scompensi dell'equilibrio osseo, il che può essere stabilito con la collaborazione del medico prescrittore di NBP.

Nel caso di un paziente candidato al trattamento endovenoso con NBP che deve essere sottoposto ad intervento chirurgico al cavo orale, se le condizioni generali lo permettono, la terapia medica deve essere rimandata fino alla completa riepitelizzazione del sito estrattivo. È piuttosto discutibile invece il bilancio rischio-beneficio nel caso della sospensione di NBP in un paziente già in terapia: alcuni autori ne consigliano la sospensione fino a un mese dopo l'intervento, ma non esistono studi caso-controllo che ne possano confermare la reale utilità.

Per tutti i pazienti in terapia con NBP per via orale da più di tre anni, o da meno di tre anni se in presenza di co-fattori di rischio addizionali, le linee guida stilate dall'AAOMS suggeriscono di interrompere la somministrazione di NBP tre mesi prima degli interventi chirurgici, se le condizioni sistemiche del paziente lo consentono, e di riprendere la terapia dopo la completa chiusura del sito chirurgico. Quest'atteggiamento, peraltro, si basa puramente sul parere di esperti e non è stato in alcun modo validato in letteratura. Poiché sono noti gli effetti benefici degli NBP sul controllo della malattia di base e sulle relative complicanze, mentre sono dubbi i risultati della loro sospensione ai fini di ridurre il rischio di BRONJ, si deve sempre informare il paziente sulla scarsa predicibilità dell'effetto sospensivo (Borromeo, Tsao et al. 2011) e sul possibile rischio connesso al peggioramento del compenso metabolico dell'osso.

La Commissione considera che ad oggi non esiste alcuna evidenza scientifica a sostegno della reale utilità della "drug holiday".

Di seguito, saranno descritte le diverse procedure odontoiatriche con le relative raccomandazioni cliniche per la gestione del paziente.

Le differenti procedure terapeutiche saranno considerate nelle due categorie di rischio: i pazienti in terapia con NBP per indicazioni oncologiche e quelli per patologie osteometaboliche. Le singole procedure saranno analizzate in due differenti fasi: prima dell'inizio e durante l'assunzione degli NBP. A quest'ultima fase viene assimilata anche l'evenienza in cui il paziente abbia terminato o temporaneamente sospeso la terapia con NBP.

Procedure odontoiatriche

Il termine “dental procedures”, comunemente usato nelle raccomandazioni clinico-terapeutiche internazionali (tradotto in lingua italiana “terapie odontoiatriche”) identifica una serie di trattamenti anche molto diversi tra loro.

Per semplificare la trattazione delle numerose procedure odontoiatriche invasive o non, in soggetti potenzialmente a rischio di sviluppare BRONJ, abbiamo ritenuto opportuno distinguerle in tre categorie tra loro distinte:

- *Procedure di prevenzione*: insieme di trattamenti che mirano a preservare lo stato di salute orale;
- *Procedure terapeutiche*: trattamento invasivo o non-invasivo di patologie dento-parodontali in atto;
- *Procedure d'elezione*: trattamenti invasivi o non-invasivi, finalizzati al ripristino delle funzioni dell'apparato stomatognatico.

Rispetto alle condizioni di salute orale di un paziente che deve iniziare o già assume terapia con NBP, possono realizzarsi due possibili scenari:

- *Salute orale mantenuta*, per cui si rendono necessarie solo procedure di prevenzione dento-parodontale o procedure di elezione.
- *Presenza di patologie dento-parodontali o perimplantari e/o lesioni mucose*, per le quali si rende necessaria un'opportuna procedura terapeutica.

Salute orale mantenuta: che il trattamento con NBP sia in corso o programmato, l'obiettivo primario sarà mantenere lo stato di salute orale in essere attraverso le normali *procedure di prevenzione* (controlli periodici, fluoroprofilassi topica, mantenimento igienico e/o terapia parodontale di supporto, screening per lesioni mucose) per ridurre il rischio di BRONJ connesso a fenomeni infiammatori/infettivi odontogeni e alle relative procedure chirurgiche. Eventuali *procedure di elezione (protesi, ortodonzia) saranno comunque possibili, mentre procedure di elezione invasive* (e.g. chirurgia implantare, chirurgia ossea preimplantare, chirurgia mucogengivale) andranno attentamente considerate in funzione della malattia di base, del tipo e della quantità di NBP assunto nel tempo. In particolare, se la somministrazione di NBP non è ancora iniziata, le terapie di elezione potranno, in linea teorica, essere effettuate secondo i comuni protocolli e, se di carattere invasivo, andranno portate a termine prima dell'inizio della terapia con NBP, fermo restando la considerazione ragionata della reale utilità della procedura per il paziente e delle sue priorità, specie per il paziente oncologico; nel caso poi in cui la terapia con

NBP per indicazioni oncologiche sia già iniziata, le terapie di elezione invasive sono controindicate ed andrebbero evitate.

Per questo motivo, la Commissione conferma che nel paziente oncologico sono da ritenersi sempre controindicate le procedure terapeutiche elettive (chirurgia ossea pre-implantare, implantologia o chirurgia mucogengivale), sia che il trattamento con NBP sia già in corso oppure programmato a breve.

Tale approccio è meno stringente nel caso di terapia con NBP per malattie osteometaboliche, in corso della quale le procedure invasive di elezione (chirurgia implantare, chirurgia ossea preimplantare, chirurgia mucogengivale) possono essere portate a termine se la terapia è iniziata da meno di tre anni e non siano presenti altri fattori di rischio; qualora invece siano presenti fattori di rischio specifici e/o il trattamento con NBP si sia protratto per più di tre anni, le procedure andrebbero valutate caso per caso.

Presenza di patologie dento-parodontali o perimplantari e/o lesioni mucose di natura traumatica: esse vanno gestite e risolte prima dell'inizio del trattamento con NBP, compatibilmente con l'urgenza con cui è ritenuta necessaria la somministrazione di NBP. Qualora la somministrazione di NBP sia già iniziata, come criterio di orientamento generale, bisognerà evitare di procrastinare l'eliminazione dei focolai infiammatori/infettivi. *Le procedure terapeutiche finalizzate al trattamento di processi patologici infiammatori/infettivi in atto sono sempre indicate, mediante applicazione di protocolli specifici, ove richiesti.*

Eventuali procedure di elezione, anche e soprattutto invasive (e.g. chirurgia implantare, chirurgia ossea preimplantare, chirurgia mucogengivale), andranno attentamente considerate e saranno possibili, ove non controindicate, solo una volta risolti i processi patologici infiammatori/infettivi.

Saranno forniti, ove possibile, i livelli di rischio e la fattibilità o meno delle diverse procedure odontoiatriche.

Pertanto, nel presente capitolo, saranno utilizzati i seguenti termini:

- Rischio basso: BRONJ è evenienza improbabile;
- Rischio alto: probabilità di BRONJ è sensibilmente concreta;
- Rischio non definibile: non esistono evidenze che permettano di quantificare, anche in modo approssimativo, il rischio di BRONJ associato ad una procedura e/o alle possibili complicanze della procedura stessa, potendo queste ultime realizzarsi anche a distanza di tempo dal momento di esecuzione della procedura, in condizioni quindi di aumentato carico di NBP ai mascellari.

A fronte di tale connotazione del rischio, le procedure odontoiatriche sono state classificate come:

- Indicate: rischio assente o basso, e/o esiste la necessità di eseguire le procedure stesse in quanto il beneficio che deriva da esse sorpassa di gran lunga l'eventuale rischio di BRONJ;
- Possibili: rischio tendenzialmente basso, se presente, in assenza di una controindicazione specifica; tuttavia, non esiste la necessità di esecuzione che caratterizza le procedure "indicate";
- Controindicate: il rischio di BRONJ conseguente alle procedure è alto, e/o i benefici sono inconsistenti.

Chirurgia dento-alveolare

In generale, prima dell'inizio della terapia con NBP (sia per malattie oncologiche che osteometaboliche), le terapie chirurgiche dento-alveolari (procedure terapeutiche invasive) sono indicate al fine di eliminare focolai infiammatori ed infettivi, o eventuali elementi dentari con una prognosi dubbia non modificabile.

Qualora la terapia con NBP sia già iniziata, nei pazienti in trattamento *per malattie osteometaboliche* le procedure terapeutiche invasive (estrazioni dentarie) non sono generalmente controindicate (Ruggiero, Dodson et al. 2009); invece, per i pazienti trattati con NBP endovena per *indicazioni oncologiche* il rischio di sviluppare BRONJ a seguito di avulsioni dentarie è aumentato fino a 53 volte (Kyrgidis, Vahtsevanos et al. 2008). Per tale motivo, nella maggior parte delle pubblicazioni degli ultimi anni le procedure di chirurgia orale interessanti l'osso e in particolar modo le estrazioni dentarie erano ritenute controindicate in tali pazienti. Tuttavia, a tal proposito vanno fatte alcune considerazioni: vista la partecipazione dei meccanismi infiammatori-infettivi nella genesi della BRONJ, alla luce del significativo calo d'incidenza della BRONJ osservato dopo l'introduzione di specifici protocolli di prevenzione orale nei pazienti in terapia con NBP (Dimopoulos, Kastiris et al. 2009), la mancata effettuazione di procedure terapeutiche invasive quando queste rappresentino la soluzione definitiva a processi infiammatori/infettivi in atto nelle ossa mascellari (e.g. quelli associati ad elementi dentari compromessi o non recuperabili), mantenendo questi processi attivi, aumenterebbe il rischio di BRONJ più che l'esecuzione delle terapie stesse.

È stato evidenziato, infatti, che a seguito di estrazioni dentarie la BRONJ si manifesta in quei casi in cui il tessuto osseo alveolare sia già interessato da alterazioni osteomielitiche evidenziate istologicamente (Saia, Blandamura et al.

2010), verosimilmente innescate con il contributo dei processi infiammatori/infettivi che pongono l'indicazione all'estrazione. Pertanto, la chirurgia non solo non costituirebbe, per sé, un fattore di rischio, anzi potrebbe ridurre il rischio di BRONJ attraverso l'eliminazione precoce di focolai infiammatori/infettivi.

In tal senso, recentemente sono stati riportati risultati incoraggianti a seguito di procedure terapeutiche invasive in pazienti oncologici in trattamento con NBP endovena, nell'ambito di opportuni protocolli di profilassi antibiotica (Saia, Blandamura et al. 2010; Montefusco, Gay et al. 2008; Lodi, Sardella et al. 2010; Ferlito, Puzzo et al. 2011; Scoletta, Arduino et al. 2011). Tali protocolli prevedono la somministrazione di antibiotici sistemici ed antisettici orali pre- e/o post-chirurgia, l'esecuzione di procedure estrattive atraumatiche e, dato comune a tutti i protocolli, la mobilizzazione di lembi mucoperiosteici per la chiusura primaria del sito chirurgico.

Per quanto riguarda il tipo di antibiotico e la durata della sua somministrazione i diversi protocolli non sono univoci. In generale, sono stati utilizzati antibiotici ad ampio spettro, in particolare amoxicillina (1g, 3 volte/die) con o senza acido clavulanico, anche in associazione a metronidazolo (500mg, 2 volte/die) o, in caso di allergia alle penicilline, eritromicina (600 mg, 3 volte/die) clindamicina (600mg, 2 volte/die) o ciprofloxacina (500mg, 2volte/die). In relazione alla durata della somministrazione preoperatoria, alcuni reports indicano migliori risultati in caso di terapie antibiotiche preoperatorie prolungate (3-4 settimane) (Hoefert and Eufinger 2011), mentre altri evidenziano buoni risultati con terapie antibiotiche preoperatorie brevi (iniziate tre giorni (Lodi, Sardella et al. 2010), o 1 giorno (Scoletta, Arduino et al. 2011) prima dell'estrazione) o con terapie iniziate il giorno stesso dell'estrazione (Saia, Blandamura et al. 2010). L'esecuzione di procedure di igiene orale professionale eseguite due o tre settimane prima dell'intervento ed associate all'uso quotidiano di collutorio alla clorexidina sembrano aumentare ulteriormente il livello di efficacia delle procedure terapeutiche invasive (Lodi, Sardella et al. 2010; Scoletta, Arduino et al. 2011).

La prosecuzione postoperatoria della terapia antibiotica nei protocolli citati è stata riportata in un range da 5 giorni (Ferlito, Puzzo et al. 2011; Scoletta, Arduino et al. 2011) a 17 giorni (Lodi, Sardella et al. 2010). A tal proposito, non si può esprimere un giudizio circa la scelta ottimale che viene in definitiva rimessa al giudizio del clinico relativamente al caso specifico, dal momento che i protocolli riportati non sono comparabili e la loro efficacia è basata al momento su evidenze scientifiche insufficienti.

Alcuni protocolli proposti consigliano di eseguire le estrazioni con minima in-

vasività sull'osso (Lodi, Sardella et al. 2010), per ridurre la quale è stato proposto anche l'ausilio di apparecchiature chirurgiche ultrasoniche per l'esecuzione di eventuali osteotomie/osteoplastiche (Scoletta, Arduino et al. 2011). I protocolli di estrazione chirurgica proposti con l'uso di strumenti odontoiatrici convenzionali (Saia, Blandamura et al. 2010; Ferlito, Puzzo et al. 2011), a fronte di maggiore invasività non sembrano peraltro accrescere il rischio di BRONJ rispetto all'uso di strumenti ultrasonici, almeno sulla base delle attuali evidenze.

La rimozione del tessuto di granulazione all'interno dell'alveolo e la chiusura primaria del sito estrattivo ottenuta con la mobilizzazione di lembi mucoperiosteici sono consigliati in tutti i principali protocolli pubblicati e rappresentano probabilmente il fattore decisivo per la riduzione del rischio di BRONJ dopo estrazione dentaria.

Il ruolo di fattori potenzialmente capaci di migliorare la guarigione ossea come i fattori di crescita di derivazione piastrinica (Scoletta, Arduino et al. 2011) deve essere ancora validato.

È opinione di questa Commissione che la chirurgia dento-alveolare sia indicata ed eseguibile senza modifiche dei normali protocolli prima di iniziare la somministrazione di NBP non solo in soggetti affetti da patologie osteometaboliche, ma anche oncologiche a patto che, soprattutto in quest'ultimo caso, sia possibile attendere la completa guarigione biologica del sito estrattivo (normalmente 4-6 settimane). In caso contrario, le tecniche estrattive devono essere assimilabili a quelle consigliate in corso di terapia con NBP.

Se la terapia con NBP è iniziata, nel caso di NBP per os di durata inferiore ai 3 anni per patologie osteometaboliche, il rischio di BRONJ a seguito di procedure estrattive risulta essere molto basso, per cui possono essere eseguite estrazioni dentali secondo i normali protocolli odontoiatrici, perché il bilancio rischio-benefici è a totale vantaggio dei benefici ottenibili con l'eliminazione delle patologie che pongono l'indicazione alla chirurgia. Se invece la terapia con NBP per patologie osteometaboliche è iniziata da più di 3 anni, o in presenza di altri fattori di rischio, si dovrebbe valutare la possibilità di utilizzare protocolli di chirurgia estrattiva che prevedano la rimozione del tessuto di granulazione all'interno dell'alveolo e la chiusura primaria del sito estrattivo ottenuta con la mobilizzazione di lembi mucoperiosteici. È invece altamente consigliabile ed indicato l'uso del suddetto protocollo estrattivo in pazienti oncologici già in terapia con NBP endovena. Come già accennato in precedenza, può essere utile in questi soggetti una sospensione temporanea di NBP dal momento dell'estrazione sino alla completa guarigione del sito estrattivo (4-6

settimane), se le condizioni del paziente lo consentono e se la sospensione non ha effetti deleteri sul compenso della patologia di base.

È opinione di questa Commissione che la chirurgia pre-implantare e la chirurgia mucogengivale siano controindicate nel paziente oncologico che abbia iniziato il trattamento con NBP o sia in procinto di farlo.

È invece possibile l'esecuzione di terapie di elezione invasive (chirurgia pre-implantare e chirurgia mucogengivale) nel soggetto affetto da malattia osteometabolica, sia che debba ancora iniziare (o abbia iniziato da < 3 anni) l'assunzione di NBP, sia che la terapia sia iniziata da più di 3 anni ovvero in presenza di altri fattori di rischio. Si rileva peraltro l'importanza di un'adeguata informazione al paziente sul rischio, pur basso, di sviluppare BRONJ negli anni successivi al completamento di tali procedure finalizzate alla costruzione di impianto-protesi, nel caso la terapia con NBP dovesse perdurare, come è verosimile che sia.

Implantologia

Il rapporto tra implantologia dentale e l'uso di NBP è piuttosto complesso e controverso: se da un lato si sta ancora cercando di definire il rischio di BRONJ per un intervento di implantologia dentale in un paziente in cura con questi farmaci, in passato i bisfosfonati sono stati testati allo scopo di migliorare il processo di osteointegrazione. Il numero degli studi retrospettivi che riportano gli effetti dell'inserimento di impianti endosseï nei pazienti in terapia con NBP è cresciuto negli ultimi 4 anni. La maggioranza degli studi si è concentrata sulla definizione del successo implantare nei pazienti in trattamento con NBP (in particolare pazienti con patologie non oncologiche); certamente meno attenzione ha ricevuto la definizione del rischio di insorgenza di BRONJ conseguente ad una procedura implantare.

È ancora difficile stabilire se l'intervento implantologico in sé e/o la protesi supportata da impianti, possano rappresentare a priori un rischio effettivo di BRONJ. Il dubbio è che le condizioni locali o sistemiche del paziente (soprattutto oncologico) possano favorire l'insorgenza di una perimplantite, facile via di diffusione del processo infettivo all'osso, e dunque costituire il fattore precipitante la BRONJ.

Le raccomandazioni cliniche sono concordi nel definire che l'assunzione di NBP per via endovenosa per motivi oncologici rappresenta una controindicazione assoluta all'implantologia in corso di terapia, e la presente Commissione

concorda in pieno su questo punto. Tale controindicazione deve considerarsi valida anche dopo cessazione della terapia con NBP, anche se per un periodo di tempo ancora non meglio definito.

La somministrazione di NBP per via endovenosa con posologie differenti ed indicazioni diverse da quelle oncologiche è ancora troppo limitata e recente per fornire precise indicazioni.

Una tematica di maggiore discussione è rappresentata dalla terapia orale o parenterale nei pazienti affetti da malattie osteometaboliche, per il larghissimo numero dei soggetti compresi e per l'indicazione all'implantoprotesi tipica proprio delle fasce di età interessate da tali patologie. Alcuni Autori avevano inizialmente ipotizzato che i bisfosfonati rappresentano in ogni caso una controindicazione alla chirurgia implantare in quanto modificano in maniera non preventivabile la risposta dell'osso, del periostio e dei tessuti molli all'evento traumatico (Soileau 2006; Wang, Weber et al. 2007; Scully, Kumar et al. 2010). Altri, al pari di Jeffcoat che riporta i risultati di uno studio sugli effetti dell'alendronato *versus* placebo sul riassorbimento dell'osso alveolare e sul mantenimento degli impianti in 335 pazienti affetti da malattia parodontale moderata e severa e su 50 pazienti trattati con chirurgia implantare (Jeffcoat 2006), non descrivono nessun caso di BRONJ al follow-up ed il successo della terapia implantoprotesica è stato del 99% sia nel gruppo trattato con alendronato che in quello trattato con il placebo mentre si è osservato un minore riassorbimento osseo nei pazienti esposti al farmaco.

Fugazzotto, in uno studio su impianti post-estrattivi con carico immediato in 61 pazienti in terapia con NBP *per os* per un periodo medio di 3,3 anni, riferisce il mantenimento degli impianti e assenza di BRONJ in tutti i soggetti per un follow-up da 12 a 24 mesi (Fugazzotto, Lightfoot et al. 2007).

Koka (Koka, Babu et al. 2010) riporta i risultati di uno studio effettuato caso-controllo su 137 donne in post-menopausa, di cui 55 in trattamento con NBP. Nessun caso di osteonecrosi si era verificato nei due gruppi e la sopravvivenza degli impianti nelle pazienti in terapia e non in terapia era sovrapponibile (98.19% vs 99.17% rispettivamente). Nessuna paziente aveva sospeso l'assunzione dei farmaci in occasione dell'intervento.

Leonida (Leonida, Vescovi et al. 2010) riferisce 9 casi di pazienti in terapia con aminobisfosfonati orali sottoposti con successo ad impianti post-estrattivi con carico immediato di protesi full arch con appoggio su sei impianti. Nessun paziente ha manifestato segni di tumefazione dei tessuti molli né di BRONJ per l'intero periodo di follow-up. Dopo due anni di carico tutti gli impianti sono risultati stabili e senza alcun segno di flogosi o infezione con una globale so-

pravvivenza clinica del 100%. La soluzione di una protesi ad esclusivo appoggio implantare verrebbe a minimizzare totalmente il rischio di traumi e decubiti protesici che costituiscono fattori di rischio per l'insorgenza di BRONJ.

Grant (Grant, Amenedo et al. 2008) non riporta alcun caso di osteonecrosi in 468 impianti applicati in 115 pazienti in terapia con bisfosfonati orali. Una revisione della letteratura dal 1995 a febbraio 2010 (Javed and Almas 2010) identifica 89 articoli sull'argomento e stabilisce che la terapia con bisfosfonati orali non influisce sull'osteointegrazione e sulla funzionalità degli impianti.

Tuttavia alcuni autori hanno riferito singoli casi di fallimento di impianti ed insorgenza di BRONJ in pazienti trattati con bisfosfonati orali, (Savoldelli, Le Page et al. 2007; Bedogni, Bettini et al. 2010; Lazarovici, Yahalom et al. 2010). I casi di BRONJ post-implantare in corso di terapia con NBP per malattie osteometaboliche attualmente riportati in letteratura sono circa una dozzina. Cheng (Cheng, Daly et al. 2009) stima un rischio di perdita di impianti in pazienti sottoposti a NBP orale di circa l'0,88%.

Se i risultati di questi studi sembrano suggerire che la terapia con NBP nei pazienti non oncologici non rappresenterebbe una controindicazione all'implantologia dentale, viene dagli stessi studi riportata la necessità di considerare sempre cautamente i singoli casi, specie in relazione agli eventuali fattori di rischio aggiuntivi. Infatti, è riportato che per i pazienti che assumono i bisfosfonati orali da oltre tre anni e che sono sotto trattamento con steroidi il rischio aumenta e potrebbero essere considerate terapie alternative (Flichy-Fernandez, Balaguer-Martinez et al. 2009). In aggiunta, va sottolineato che il numero dei casi studiati prospetticamente non è ancora statisticamente adeguato per addivenire a conclusioni definitive e d'altro canto le potenziali complicazioni di carattere biologico a carico della terapia implantare (i.e. perimplantite) si possono configurare come fattore di rischio per la BRONJ. Tali complicanze possono insorgere anche a distanza di tempo ed in tal caso il loro effetto dovrebbe essere valutato non singolarmente ma in associazione all'aumentato rischio prodotto dal cumulo totale di NBP. Ciò, in altri termini, potrebbe significare che non la procedura implantare in sé, ma le sue potenziali complicanze potrebbero esporre ad un rischio incrementale di BRONJ. Pertanto, l'implantologia nel paziente non oncologico dovrebbe prudenzialmente essere ancora considerata un trattamento a rischio, sebbene con le evidenze attuali tale rischio non sia definibile.

È opinione della Commissione che sia opportuno che l'operatore (Odontoiatra o Chirurgo Maxillo-Facciale) informi il paziente in terapia con NBP per malattie osteometaboliche durante la pianificazione di riabilitazioni implan-

toprotesiche che esiste un potenziale e non quantificabile rischio di sviluppare BRONJ sul sito implantare, legato al protrarsi negli anni della terapia con NBP ed all'eventuale insorgenza di fenomeni di perimplantite; il che si rende ovviamente più probabile in caso di insufficiente controllo delle condizioni di salute orale e perimplantare, sia anche esso legato ad una scarsa aderenza del paziente ai controlli. Si afferma, quindi, l'importanza di discutere e condividere con il paziente la scelta dell'implantologia e l'indispensabile adesione da parte del paziente a uno stretto programma di igiene orale domiciliare e professionale.

Chirurgia parodontale e chirurgia endodontica

Le procedure terapeutiche invasive (chirurgia parodontale/endodontica che abbiano come finalità l'eliminazione di significativi processi infiammatori-infettivi in atto nelle ossa mascellari) sono indicate in entrambe le categorie (oncologici e non) anche durante il trattamento. Andrebbero, tuttavia, sempre preferite opzioni e tecniche chirurgiche che minimizzano la manipolazione ossea, tenendo in considerazione i protocolli di profilassi antibiotica indicati a proposito della chirurgia dento-alveolare. Nel caso le procedure terapeutiche invasive siano predisposte prima dell'inizio della terapia con NBP, la commissione ritiene necessaria l'attesa della guarigione biologica dei tessuti prima dell'inizio della terapia farmacologica (4-6 settimane). Se l'inizio della terapia NBP non fosse procrastinabile, è consigliabile valutare soluzioni alternative con la chirurgia estrattiva.

È opinione di questa Commissione che le procedure di elezione invasive (chirurgia estetica muco-gengivale) siano da ritenersi controindicate nei pazienti oncologici prima, durante e dopo il trattamento con NBP. Per quanto riguarda i pazienti non oncologici le procedure di chirurgia parodontale elettiva dovrebbero essere eseguite minimizzando la chirurgia ossea.

Inoltre, da un punto di vista speculativo, l'effetto antiangiogenetico degli NBP potrebbe avere un effetto negativo, o comunque non predicibile, su procedure di rigenerazione ossea o rigenerazione tissutale guidata, sebbene ciò richieda ancora prove sperimentali. Se il piano di trattamento richiede un coinvolgimento dell'osso e/o del periostio in sestanti differenti alcuni autori hanno consigliato di trattare prima un sestante o un singolo dente (i.e. sextant approach). Se dopo la terapia, durante i 2 mesi di follow-up, non si evidenzia l'insorgenza di segni o sintomi di BRONJ il trattamento può essere ragione-

volmente eseguito anche negli altri sestanti. Se vi è un successo completo nel primo sestante (assenza di aree infiammate, irritate o eritematose) si può prendere in considerazione un approccio chirurgico con coinvolgimento contemporaneo di più sestanti. Il “sextant approach” a fini preventivi per la BRONJ ha comunque un basso livello di evidenza (Fedele, Kumar et al. 2009).

È opinione di questa Commissione che le procedure terapeutiche (chirurgia parodontale/endodontica che abbia come finalità l'eliminazione di rilevanti processi infiammatori-infettivi in atto nelle ossa mascellari) in pazienti con malattia osteometabolica siano sempre indicate; le procedure di elezione invasive (chirurgia parodontale con finalità estetiche), pur se gravate da un rischio tendenzialmente basso, sono possibili anche dopo i 3 anni di terapia ed in presenza di fattori di rischio aggiuntivi. La Commissione rileva l'importanza di un'attenta valutazione del singolo caso e di un'adeguata informativa al paziente sul rischio, pur basso, di sviluppare BRONJ.

Conservativa ed Endodonzia

Le terapie conservative di denti molto compromessi, se predicibili, sono consigliate in entrambe le categorie di pazienti (oncologici e non) in terapia con NBP, per ovviare alle estrazioni dentarie (Pemberton 2010). Bisogna, infatti, considerare che attualmente i casi di osteonecrosi insorti in coincidenza di terapia canalare sono pochissimi e di dubbia interpretazione (Sarathy, Bourgeois et al. 2005; Fugazzotto and Lightfoot 2006); tuttavia, il rischio di BRONJ potrebbe essere più elevato a seguito di complicanze o errori procedurali durante l'esecuzione della terapia endodontica in un soggetto in trattamento con NBP (Ozmeric 2002; Dumlu, Yalcinkaya et al. 2007; Walters and Rawal 2007). Viene, pertanto, incoraggiato in tutte le raccomandazioni il trattamento endodontico ortograde invece di manovre chirurgiche invasive, identificando quindi in questa soluzione terapeutica un'azione preventiva nei confronti dell'insorgenza di osteonecrosi (Kyrgidis, Arora et al. 2010; McLeod, Patel et al. 2010). L'unico dubbio è rappresentato dai pazienti oncologici defedati, affetti da mieloma multiplo o metastasi ossee al rachide: l'estrema difficoltà di mantenere la posizione seduta o declive per lungo tempo e l'impedimento ad applicare la diga per la presenza di nausea e vomito rappresentano una grave limitazione alla corretta procedura endodontica.

Sono poi segnalate differenze di “sensibilità” nel considerare la potenzialità del recupero dell'elemento dentario tra gli specialisti in endodonzia ed i chirurghi orali (Ehrmann 2010).

Recentemente è stato ipotizzato che un fattore di rischio per l'insorgenza di osteonecrosi possa essere rappresentato dall'applicazione dell'uncino della diga di gomma durante le cure conservative o endodontiche (Gallego, Junquera et al. 2011). Il trauma esercitato sulle mucose e sull'osso alveolare potrebbe rappresentare un fenomeno scatenante il processo osteonecrotico.

Le raccomandazioni circa l'opportunità di limitare l'esecuzione delle cure conservative preventivamente alla somministrazione di NBP appaiono comunque molto deboli in entrambe le categorie di pazienti; infatti, non c'è evidenza alcuna che le terapie conservative o endodontiche comportino un sostanziale aumento di rischio di BRONJ in nessuna categoria di pazienti (oncologici o non oncologici) in corso di terapia con NBP oppure una volta sospesa l'assunzione di tali farmaci. *È opinione di questa Commissione che le terapie conservative ed endodontiche possano essere eseguite senza limitazione alcuna anche durante la terapia con NBP.*

Terapia parodontale (Igiene e terapia causale)

La parodontopatia è considerata la principale comorbidità riscontrabile sia nei pazienti oncologici che non oncologici sottoposti a terapia con NBP. La diffusione di batteri attraverso la tasca parodontale rappresenta il principale fattore di diffusione di infezione alla compagine ossea (Ruggiero, Mehrotra et al. 2004; Ruggiero, Gralow et al. 2006; Woo, Hellstein et al. 2006; Yoneda, Hagino et al. 2010) e come tale è da considerarsi un fattore di rischio rilevante. Pertanto, un adeguato protocollo di igiene orale professionale e domiciliare rappresenta il pre-requisito alla somministrazione di NBP sia nei pazienti oncologici che nei pazienti con patologie osteometaboliche; è, inoltre, indispensabile mantenere uno stretto controllo delle condizioni di igiene/salute orale con richiami periodici da eseguirsi ogni quattro mesi nei soggetti oncologici ed ogni sei mesi nei non oncologici (Campisi, Di Fede et al. 2007), o comunque con una frequenza periodica che non dovrà mai essere inferiore a quella normalmente usata nei programmi di prevenzione orale e mantenimento parodontale richiesti dallo status dento-parodontale e dall'età del paziente (Teja, Persson et al. 1992; Persson, Alves et al. 1995; Sims, Lernmark et al. 2001; Persson, Matulienė et al. 2003; Tezal, Wactawski-Wende et al. 2005; Bertoldo, Santini et al. 2007). Il trattamento delle parodontopatie nei pazienti con malattia oncologica o osteometabolica che assumono o hanno assunto NBP deve fondarsi su un'accurata terapia causale (non chirurgica) e

un'altrettanta accurata rivalutazione periodica; se da quest'ultima dovessero emergere problematiche residue e/o altre necessità ed obiettivi terapeutici, ai fini della stabilizzazione delle condizioni parodontali e dell'eliminazione di focolai infiammatori-infettivi, e tali obiettivi terapeutici sono raggiungibili solo attraverso procedure chirurgiche, queste devono essere praticate, pur con particolari cautele.

Ortodonzia

Dall'anno 2007 sono iniziate a comparire in letteratura delle raccomandazioni per quanto concerne l'ortodonzia (Zahrowski 2007; Goss 2008). Anche se non esistono studi che possano attribuire a questo genere di terapia un rischio specifico di incremento di osteonecrosi nè sono descritti casi clinici di BRONJ insorte su siti trattati ortodonticamente, bisogna considerare che il movimento ortodontico determina un aumento sensibile del turnover osseo con un conseguente accumulo locale di farmaco. Il decremento dell'attività osteoclastica in questi pazienti si tradurrà intuitivamente in una difficoltà allo spostamento dei denti ed un plausibile rischio di parodontopatia, trauma occlusale, accumulo di placca e tartaro con flogosi gengivale (Fujimura, Kitaura et al. 2009; Zahrowski 2009). Questi possono indubbiamente rappresentare possibili fattori di rischio riconosciuti per le BRONJ. Si raccomanda, dunque, di considerare con cautela il trattamento ortodontico nei pazienti sottoposti ad alte dosi ed a terapie prolungate, specialmente per via endovenosa. I pazienti in terapia con bisfosfonati per via orale sono da considerare, come per le altre terapie odontoiatriche non invasive, a basso rischio. Il trattamento ortodontico dovrà essere pianificato per ridurre al minimo il trauma esercitato sui denti e sulle mucose, utilizzando forze deboli e scegliendo ancoraggi dentari multipli ed evitando quanto possibile collaterali terapie chirurgiche (Zaoui 2009; Ghoneima, Allam et al. 2010). Correzioni chirurgiche di anomalie mucose e muscolari (frenuli e vestiboloplastiche) che non prevedano il coinvolgimento delle basi ossee e dei denti sono da preferire rispetto ad interventi più invasivi. Sussiste, comunque, da parte dell'ortodontista il compito di seguire con attenzione il paziente in terapia con NBP, sia da un punto di vista clinico che radiografico, per poter intercettare e opportunamente trattare forme iniziali di patologia dento-parodontale, talora asintomatiche, avendo escluso la possibilità che si tratti di segni precoci di osteonecrosi. Anche in questo caso è stata suggerita precauzionalmente la sospensione di NBP du-

rante il trattamento ortodontico; valgono, tuttavia, le perplessità circa la sua utilità. *È opinione della Commissione che non sussistono evidenze cliniche che controindichino la terapia ortodontica in nessuna delle categorie di pazienti, oncologici e non, ed in nessuna delle fasi di somministrazione degli NBP.* Esistono inoltre esperienze cliniche che raccomandano l'estrusione ortodontica di radici o denti irrecuperabili fino alla loro graduale esfoliazione per ovviare alla più traumatica estrazione dentaria (Regev, Lustmann et al. 2008). La durata di questa procedura dipende dalla morfologia di ogni singola radice, dallo stato dei tessuti parodontali, dall'anatomia locale e dalla collaborazione del paziente. Viene proposta questa soluzione come trattamento di scelta quando l'estrazione è necessaria in un paziente che non può sospendere l'NBP. Questa tecnica risulta tuttavia difficile da adattare nei pazienti anziani ed oncologici che mostrano una scarsa compliance per le frequenti visite e sedute odontoiatriche e diventa inattuabile in caso di edentulismo parziale nelle aree limitrofe all'elemento da estrarre per l'ovvia impossibilità di applicare le trazioni ortodontiche (Vescovi and Nammour 2010).

Protesi

Indipendentemente dalla categoria di pazienti oncologici o non oncologici, l'attenzione va posta sul potenziale trauma sulle mucose orali causato dalla compressione delle basi protesiche, nel caso di riabilitazioni di tipo rimovibile. Il ruolo dell'odontoiatra e dell'igienista dentale appaiono fondamentali nella prevenzione e nell'intercettazione di lesioni mucose che determinano esposizione ossea e che spesso sono asintomatiche o paucisintomatiche (Kyrigidis, Teleioudis et al. 2010). Spesso tali manifestazioni sono interpretate e gestite dal paziente come banali decubiti alternando l'impiego della protesi con la temporanea rimozione per alleviare il dolore inducendo così una cronicizzazione ed un aggravamento del processo. *È opinione della Commissione che non sussistono evidenze cliniche che controindichino la terapia protesica in alcuna delle categorie di pazienti, oncologici e non, o in alcuna delle fasi di somministrazione di un NBP. Esistono delle precauzioni da tenere in debita considerazione.*

Le protesi fisse devono essere poste con margini sopragengivali facilmente controllabili e detergibili: le corone protesiche devono essere allestite in maniera da esercitare il minor danno possibile sui tessuti parodontali marginali. Le protesi rimovibili non devono esercitare decubiti soprattutto nelle aree a

Tabella 8. Procedure odontoiatriche in pazienti che assumeranno o assumono aminobisfosfonati

| | Patologie oncologiche | | Patologie osteometaboliche | |
|--|---|--|---|--|
| | Terapia con NBP da iniziare | Terapia con NBP iniziata | Terapia con NBP da iniziare, o < 3 anni | Terapia con NBP iniziata > 3 anni, o < 3 anni con fattori sistemici di rischio per BRONJ |
| Chirurgia dento-alveolare - Procedure estrattive | Indicata: estrazione semplice ¹ <i>Attendere la guarigione mucosa prima di inizio terapia con NBP (4-6 settimane)</i> | Indicata: estrazione chirurgica ² <i>È consigliabile la sospensione di NBP dal momento dell'estrazione alla guarigione dei tessuti (4-6 settimane)</i> | Indicata: estrazione semplice | Indicata: estrazione chirurgica ² |
| - Chirurgia preimplantare | Controindicata | Controindicata | Possibile | Possibile ⁴ |
| Implantologia | Controindicata | Controindicata | Possibile ³ | Possibile ^{3,4} |
| Chirurgia parodontale - Terapeutica | Indicata ^{2,5} <i>Attendere guarigione mucosa prima di iniziare terapia con NBP (4-6 settimane)</i> | Indicata ^{2,5} <i>È consigliabile la sospensione di NBP dal momento dell'intervento alla guarigione dei tessuti (4-6 settimane)</i> | Indicata | Indicata ² |
| - Elettiva | Controindicata | Controindicata | Possibile | Possibile |
| Chirurgia endodontica | Indicata ^{2,5} | Indicata ^{2,5} | Indicata | Indicata ² |
| Terapia parodontale (Igiene e terapia causale) | Indicata | Indicata (ogni 4 mesi) | Indicata | Indicata (ogni 4-6 mesi) |
| Conservativa | Indicata | Indicata | Indicata | Indicata |
| Endodonzia | Indicata | Indicata | Indicata | Indicata |
| Ortodonzia | Possibile | Possibile <i>È consigliabile l'impiego di forze deboli</i> | Possibile | Possibile |
| Protesi fissa | Possibile | Possibile ⁶ | Possibile | Possibile ⁶ |
| Protesi rimovibile | Possibile | Possibile <i>Evitare traumatismo e decubiti; eventuale ribasatura morbida (controllo dei manufatti ogni 4 mesi)</i> | Possibile | Possibile <i>Evitare traumatismo e decubiti; eventuale ribasatura morbida (controllo dei manufatti ogni 4-6 mesi)</i> |

¹ Se inizio terapia con NBP non è procrastinabile, scegliere estrazione chirurgica

² Usare lembo mucoperiosteale per la chiusura primaria del sito chirurgico

³ Consenso informato per rischio non definibile di BRONJ a lungo termine

⁴ Consenso informato per rischio non definibile di BRONJ a breve termine

⁵ Solo se finalizzata al trattamento di significativi processi infiammatori-infettivi in atto e non altrimenti controllabili con metodiche non invasive

⁶ Rispetto dell'ampiezza biologica (controllo della chiusura cervicale – eventuale chiusura sopragengivale)

rischio (margine linguale della mandibola, porzione mediana del palato e versante vestibolare delle creste edentule mascellari). La compressione meccanica esercitata da protesi rimovibili incongrue o la presenza di strutture anatomiche facilmente traumatizzabili (esostosi, tori mandibolari o mascellari) è riferita come responsabile di insorgenza di osteonecrosi.

Va considerata, soprattutto per i pazienti che hanno sviluppato BRONJ o che hanno subito interventi chirurgici, l'opportunità di eseguire ribasature morbide per minimizzare il trauma sulle creste alveolari. Quando è possibile il recupero endodontico degli elementi dentari residui, la progettazione di un'overdenture (eventualmente con l'ausilio di corone telescopiche in conometria) consente di ridurre l'appoggio mucoso e di distribuire il carico masticatorio sui monconi radicolari e, conferendo maggior stabilità all'apparecchio, riduce i movimenti di confricazione e quindi il rischio di decubito (Gollner, Holst et al. 2010).

I pazienti parzialmente o totalmente edentuli devono essere informati circa il rischio rappresentato dai processi flogistici a carico delle mucose sottoprotetische, che ne possono compromettere l'integrità e promuovere eventuali deiscenze con esposizioni ossee, ed essere istruiti all'igiene ed al corretto mantenimento del manufatto protesico. È generalmente consigliabile la rimozione delle protesi durante le ore notturne; infine, non c'è evidenza che malocclusioni e alterazioni delle forze masticatorie possano comportare un aumento di rischio di BRONJ (Melo and Obeid 2005).

Per una sintesi dei percorsi terapeutici attuabili prima dell'inizio del trattamento con NBP o in corso di terapia, si faccia riferimento alla Tabella 8 omnicomprensiva, all'Appendice 2 per i pazienti oncologici ed all'Appendice 3 per i pazienti con patologia osteometabolica.

Bibliografia

- Allegra, A., Alonci, A., et al. (2010): Bisphosphonates induce apoptosis of circulating endothelial cells in multiple myeloma patients and in subjects with bisphosphonate-induced osteonecrosis of the jaws. *Acta Haematol* 124(2): 79-85.
- American Academy of Periodontology (1996): Position paper: epidemiology of periodontal diseases. *J Periodontol* 67(9): 935-945.
- American Academy of Periodontology (2000): Parameter on periodontal maintenance. *J Periodontol* 71(5 Suppl): 849-850.
- Bamias, A., Kastiritis, E., et al. (2005): Osteonecrosis of the jaw in cancer after treatment with bisphosphonates: incidence and risk factors. *J Clin Oncol* 23(34): 8580-8587.
- Bedogni, A., Bettini, G., et al. (2010): Oral bisphosphonate-associated osteonecrosis of the jaw after implant surgery: a case report and literature review. *J Oral Maxillofac Surg* 68(7): 1662-1666.
- Bertoldo, F., Santini, D., et al. (2007): Bisphosphonates and osteomyelitis of the jaw: a pathogenic puzzle. *Nat Clin Pract Oncol* 4(12): 711-721.
- Borromeo, G., Tsao, C., et al. (2011): A review of the clinical implications of bisphosphonates in dentistry. *Aust Dent J* 56(1): 2-9.
- Campisi, G., Di Fede, O., et al. (2007): Bisphosphonate-related osteonecrosis of the jaw (BRONJ): run dental management designs and issues in diagnosis. *Ann Oncol* 18 Suppl 6: vi168-172.
- Cheng, A., Daly, C. G., et al. (2009): Alveolar bone and the bisphosphonates. *Aust Dent J* 54 Suppl 1: S51-61.
- Corrado, A. and Cantatore, F. P. (2005): I bisfosfonati: caratteristiche chimiche, effetti biologici scheletrici ed effetti extra-scheletrici. The bisphosphonates: chemical characteristics, skeletal biological effects and extra-skeletal effects. *Reumatismo* 57(3): 142-153.
- Dickinson, M., Prince, H. M., et al. (2009): Osteonecrosis of the jaw complicating bisphosphonate treatment for bone disease in multiple myeloma: an overview with recommendations for prevention and treatment. *Intern Med J* 39(5): 304-316.
- Dimopoulos, M. A., Kastiritis, E., et al. (2009): Reduction of osteonecrosis of the jaw (ONJ) after implementation of preventive measures in patients with multiple myeloma treated with zoledronic acid. *Ann Oncol* 20(1): 117-120.
- Dumlu, A., Yalcinkaya, S., et al. (2007): Osteomyelitis due to arsenic trioxide use for tooth devitalization. *Int Endod J* 40(4): 317-322.
- Ehrmann, E. H. (2010): Letter to the editor. *Aust Endod J* 36(2): 96.
- Fedele, S., Kumar, N., et al. (2009): Dental management of patients at risk of osteochemonecrosis of the jaws: a critical review. *Oral Dis* 15(8): 527-537.
- Ferlito, S., Puzzo, S., et al. (2011): Preventive Protocol for Tooth Extractions in Patients Treated With Zoledronate: A Case Series. *YJOMS*: 1-4.

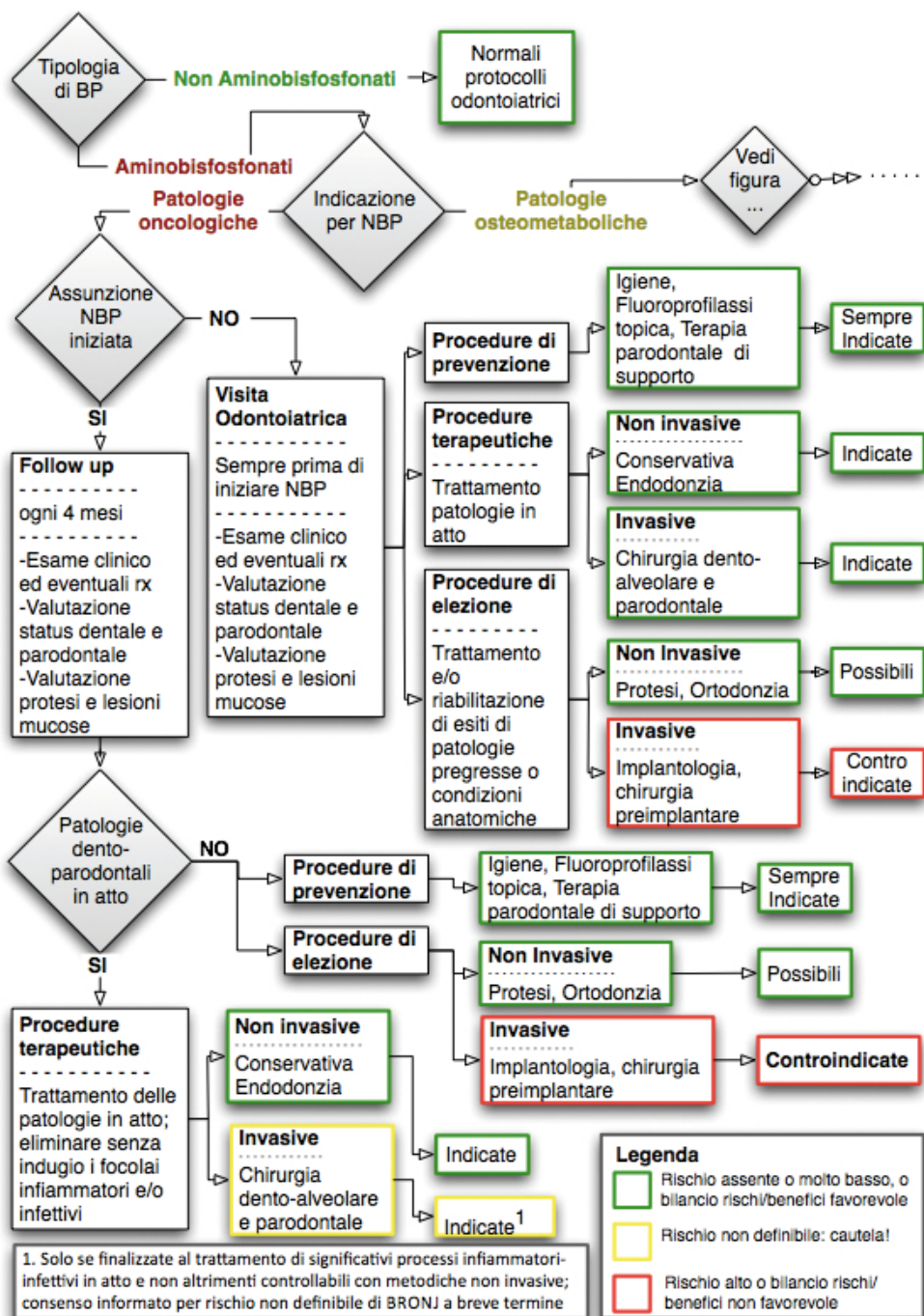
- Flichy-Fernandez, A. J., Balaguer-Martinez, J., et al. (2009): Bisphosphonates and dental implants: current problems. *Med Oral Patol Oral Cir Bucal* 14(7): E355-360.
- Fugazzotto, P. A. and Lightfoot, S. (2006): Bisphosphonate associated osteonecrosis of the jaws and endodontic treatment: two case reports. *J Mass Dent Soc* 55(2): 5.
- Fugazzotto, P. A., Lightfoot, W. S., et al. (2007): Implant placement with or without simultaneous tooth extraction in patients taking oral bisphosphonates: postoperative healing, early follow-up, and the incidence of complications in two private practices. *J Periodontol* 78(9): 1664-1669.
- Fujimura, Y., Kitaura, H., et al. (2009): Influence of bisphosphonates on orthodontic tooth movement in mice. *Eur J Orthod* 31(6): 572-577.
- Gallego, L., Junquera, L., et al. (2011): Rubber Dam Clamp Trauma During Endodontic Treatment: A Risk Factor of Bisphosphonate-Related Osteonecrosis of the Jaw? *J Oral Maxillofac Surg* 69(6):e93-5.
- Ghoneima, A. A., Allam, E. S., et al. (2010): Bisphosphonates treatment and orthodontic considerations. *Orthod Craniofac Res* 13(1): 1-10.
- Gollner, M., Holst, S., et al. (2010): Prosthodontic treatment of a patient with bisphosphonate-induced osteonecrosis of the jaw using a removable dental prosthesis with a heat-polymerized resilient liner: a clinical report. *J Prosthet Dent* 103(4): 196-201.
- Goss, A. N. (2008): Bisphosphonates and orthodontics. *Aust Orthod J* 24(1): 56-57.
- Grant, B. T., Amenedo, C., et al. (2008): Outcomes of placing dental implants in patients taking oral bisphosphonates: a review of 115 cases. *J Oral Maxillofac Surg* 66(2): 223-230.
- Hoefert, S. and Eufinger, H. (2011): Relevance of a prolonged preoperative antibiotic regime in the treatment of bisphosphonate-related osteonecrosis of the jaw. *J Oral Maxillofac Surg* 69(2): 362-380.
- Javed, F. and Almas, K. (2010): Osseointegration of dental implants in patients undergoing bisphosphonate treatment: a literature review. *J Periodontol* 81(4): 479-484.
- Jeffcoat, M. K. (2006): Safety of oral bisphosphonates: controlled studies on alveolar bone. *Int J Oral Maxillofac Implants* 21(3): 349-353.
- Khan, A. A., Sándor, G. K. B., et al. (2008): Canadian consensus practice guidelines for bisphosphonate associated osteonecrosis of the jaw. *J Rheumatol* 35: 1391-1397.
- Khosla, S., Burr, D., et al. (2007): Bisphosphonate-associated osteonecrosis of the jaw: report of a task force of the American Society for Bone and Mineral Research. *J Bone Miner Res* 22(10): 1479-1491.
- Koka, S., Babu, N. M., et al. (2010): Survival of dental implants in post-menopausal bisphosphonate users. *J Prosthodont Res* 54(3): 108-111.
- Kyrgidis, A., Arora, A., et al. (2010): Root canal therapy for the prevention of osteonecrosis of the jaws: an evidence-based clinical update. *Aust Endod J* 36(3): 130-133.

- Kyrgidis, A., Teleioudis, Z., et al. (2010): The role of dental hygienist in the prevention of osteonecrosis of the jaw in patients wearing dentures. *Int J Dent Hyg* 8(2): 154.
- Kyrgidis, A., Vahtsevanos, K., et al. (2008): Bisphosphonate-related osteonecrosis of the jaws: a case-control study of risk factors in breast cancer patients. *J Clin Oncol* 26(28): 4634-4638.
- Lazarovici, T. S., Yahalom, R., et al. (2010): Bisphosphonate-related osteonecrosis of the jaw associated with dental implants. *J Oral Maxillofac Surg* 68(4): 790-796.
- Leonida, A., Vescovi, P., et al. (2010): Immediate loading of dental implants in mandible full-arch: pilot study in patients with osteoporosis treated with bisphosphonates therapy. *J Oral Implantol* 38(1):85-94.
- Lodi, G., Sardella, A., et al. (2010): Tooth extraction in patients taking intravenous bisphosphonates: a preventive protocol and case series. *J Oral Maxillofac Surg* 68(1): 107-110.
- Lopez-Jornet, P., Camacho-Alonso, F., et al. (2010): Bisphosphonate-associated osteonecrosis of the jaw. Knowledge and attitudes of dentists and dental students: a preliminary study. *J Eval Clin Pract* 16(5): 878-882.
- Mavrokokki, T., Cheng, A., et al. (2007): Nature and frequency of bisphosphonate-associated osteonecrosis of the jaws in Australia. *J Oral Maxillofac Surg* 65(3): 415-423.
- McLeod, N. M., Patel, V., et al. (2010): Bisphosphonate osteonecrosis of the jaw: a literature review of UK policies versus international policies on the management of bisphosphonate osteonecrosis of the jaw. *Br J Oral Maxillofac Surg* 49(5):335-42.
- Melo, M. D. and Obeid, G. (2005): Osteonecrosis of the jaws in patients with a history of receiving bisphosphonate therapy: strategies for prevention and early recognition. *J Am Dent Assoc* 136(12): 1675-1681.
- Migliorati, C. A., Mattos, K., et al. (2010): How patients' lack of knowledge about oral bisphosphonates can interfere with medical and dental care. *J Am Dent Assoc* 141(5): 562-566.
- Ministero del Lavoro, della Salute e delle Politiche sociali (settembre 2009): Raccomandazione per la prevenzione dell'osteonecrosi della mascella/mandibola da bifosfonati. Raccomandazione n. 10.
- Montefusco, V., Gay, F., et al. (2008): Antibiotic prophylaxis before dental procedures may reduce the incidence of osteonecrosis of the jaw in patients with multiple myeloma treated with bisphosphonates. *Leuk Lymphoma* 49(11): 2156-2162.
- Ozmeric, N. (2002): Localized alveolar bone necrosis following the use of an arsenical paste: a case report. *Int Endod J* 35(3): 295-299.
- Pemberton, M. N. (2010): Osteonecrosis of the jaw. Note on dental procedures. *BMJ* 340: c1317.
- Persson, G. R., Alves, M. E., et al. (1995): A multicenter clinical trial of PerioGard in distinguishing between diseased and healthy periodontal sites. (I). Study design, methodology and therapeutic outcome. *J Clin Periodontol* 22(10): 794-803.

- Persson, G. R., Matuliene, G., et al. (2003): Influence of interleukin-1 gene polymorphism on the outcome of supportive periodontal therapy explored by a multi-factorial periodontal risk assessment model (PRA). *Oral Health Prev Dent* 1(1): 17-27.
- Regev, E., Lustmann, J., et al. (2008): Atraumatic teeth extraction in bisphosphonate-treated patients. *J Oral Maxillofac Surg* 66(6): 1157-1161.
- Renvert, S. and Persson, G. R. (2004): Supportive periodontal therapy. *Periodontol* 2000 36: 179-195.
- Ripamonti, C. I., Maniezzo, M., et al. (2009): Decreased occurrence of osteonecrosis of the jaw after implementation of dental preventive measures in solid tumour patients with bone metastases treated with bisphosphonates. The experience of the National Cancer Institute of Milan. *Ann Oncol* 20(1): 137-145.
- Ruggiero, S., Gralow, J., et al. (2006): Practical guidelines for the prevention, diagnosis, and treatment of osteonecrosis of the jaw in patients with cancer. *J Oncol Pract* 2(1): 7-14.
- Ruggiero, S. L., Dodson, T. B., et al. (2009): American Association of Oral and Maxillofacial Surgeons position paper on bisphosphonate-related osteonecrosis of the jaws--2009 update. *J Oral Maxillofac Surg* 67(5 Suppl): 2-12.
- Ruggiero, S. L., Mehrotra, B., et al. (2004): Osteonecrosis of the jaws associated with the use of bisphosphonates: a review of 63 cases. *J Oral Maxillofac Surg* 62(5): 527-534.
- Saia, G., Blandamura, S., et al. (2010): Occurrence of bisphosphonate-related osteonecrosis of the jaw after surgical tooth extraction. *J Oral Maxillofac Surg* 68(4): 797-804.
- Sarathy, A. P., Bourgeois, S. L. Jr., et al. (2005): Bisphosphonate-associated osteonecrosis of the jaws and endodontic treatment: two case reports. *J Endod* 31(10): 759-763.
- Savoldelli, C., Le Page, F., et al. (2007): [Maxillar osteonecrosis associated with bisphosphonate treatment and dental implants.]. *Rev Stomatol Chir Maxillofac* 108(6):555-8.
- Scoletta, M., Arduino, P. G., et al. (2011): Initial experience on the outcome of teeth extractions in intravenous bisphosphonate-treated patients: a cautionary report. *Dent Update* 37(1): 456-462.
- Scully, C., Kumar, N., et al. (2010): Hot topics in special care dentistry: 9. Bisphosphonates. *Dent Update* 37(1): 63.
- Soileau, K. M. (2006): Oral post-surgical complications following the administration of bisphosphonates given for osteopenia related to malignancy. *J Periodontol* 77(4): 738-743.
- Teja, Z., Persson, R., et al. (1992): Periodontal status of teeth adjacent to nongrafted unilateral alveolar clefts. *Cleft Palate Craniofac J* 29(4): 357-362.
- Tezal, M., Wactawski-Wende, J., et al. (2005): Periodontal disease and the incidence of tooth loss in postmenopausal women. *J Periodontol* 76(7): 1123-1128.
- Vescovi, P. and Nammour, S. (2010): Bisphosphonate-Related Osteonecrosis of the Jaw (BRONJ) therapy. A critical review. *Minerva Stomatol* 59(4): 181-203, 204-213.

- Walters, J. D. and Rawal, S. Y. (2007): Severe periodontal damage by an ultrasonic endodontic device: a case report. *Dent Traumatol* 23(2): 123-127.
- Wang, H. L., Weber, D., et al. (2007): Effect of long-term oral bisphosphonates on implant wound healing: literature review and a case report. *J Periodontol* 78(3): 584-594.
- Woo, S. B., Hellstein, J. W., et al. (2006): Narrative [corrected] review: bisphosphonates and osteonecrosis of the jaws. *Ann Intern Med* 144(10): 753-761.
- Yoneda, T., Hagino, H., et al. (2010): Bisphosphonate-related osteonecrosis of the jaw: position paper from the Allied Task Force Committee of Japanese Society for Bone and Mineral Research, Japan Osteoporosis Society, Japanese Society of Periodontology, Japanese Society for Oral and Maxillofacial Radiology, and Japanese Society of Oral and Maxillofacial Surgeons. *J Bone Miner Metab* 28(4): 365-383.
- Zahrowski, J. J. (2007): Bisphosphonate treatment: an orthodontic concern calling for a proactive approach. *Am J Orthod Dentofacial Orthop* 131(3): 311-320.
- Zahrowski, J. J. (2009): Optimizing orthodontic treatment in patients taking bisphosphonates for osteoporosis. *Am J Orthod Dentofacial Orthop* 135(3): 361-374.
- Zaoui, F. (2009): [Light forces and orthodontic displacement: a critical review]. *Int Orthod* 7(1): 3-13.

Appendice 2. Percorsi terapeutici raccomandabili prima e dopo l'inizio del trattamento con NBP in caso di malattia oncologica

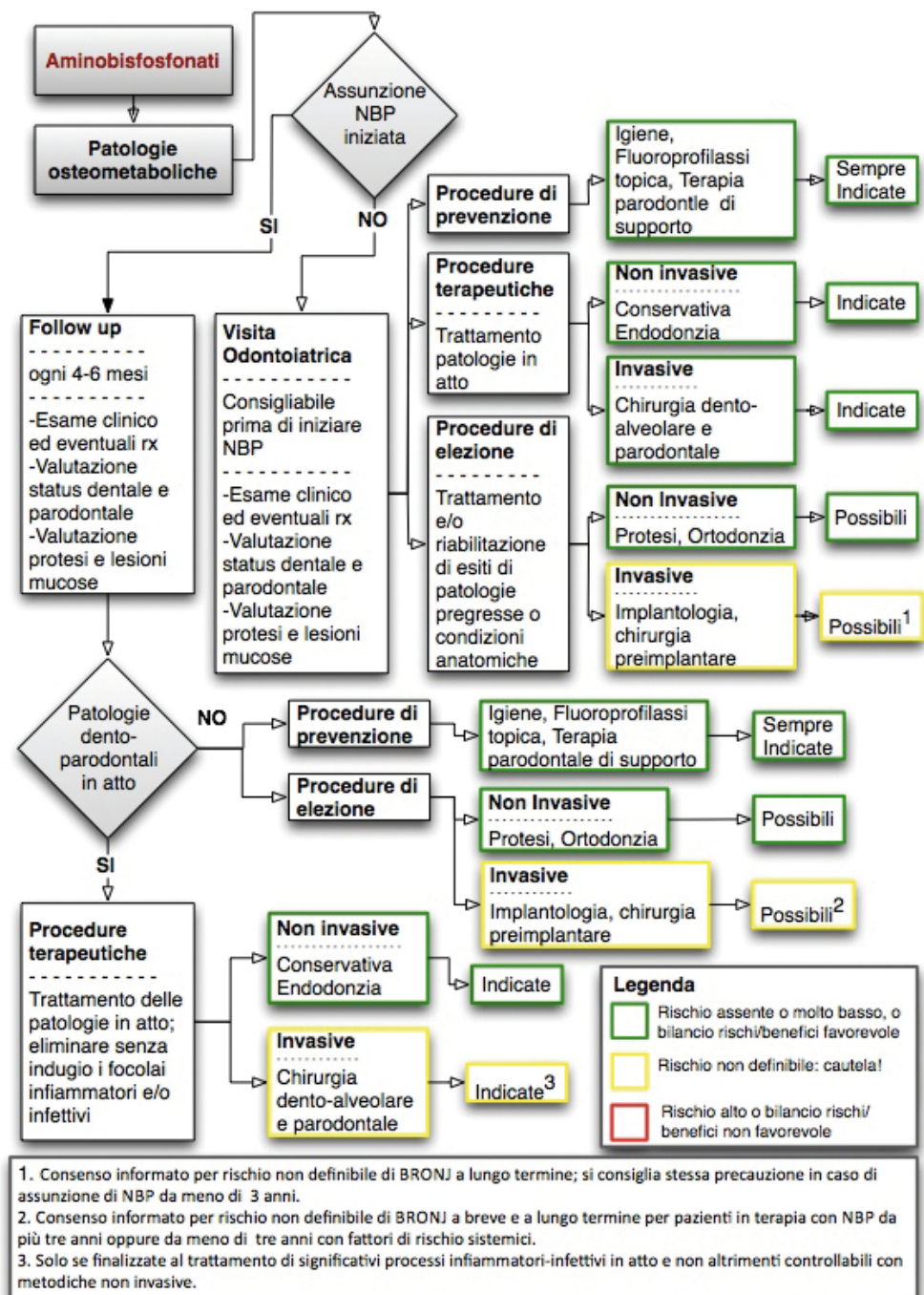


1. Solo se finalizzate al trattamento di significativi processi infiammatori-infettivi in atto e non altrimenti controllabili con metodiche non invasive; consenso informato per rischio non definibile di BRONJ a breve termine

Legenda

- Rischio assente o molto basso, o bilancio rischi/benefici favorevole
- Rischio non definibile: cautela!
- Rischio alto o bilancio rischi/benefici non favorevole

Appendice 3. Percorsi terapeutici raccomandabili prima e dopo l'inizio del trattamento con NBP in caso di malattia osteometabolica



CAPITOLO III

TRATTAMENTO DELLA BRONJ

(redatto in collaborazione con Antonio Lo Casto-UNIPA, Claudio Marchetti-UNIBO, Giorgia Saia-UNIPD, Stefano Valsecchi-Osp. S. Anna Como, Paolo Vescovi-UNIPR)

Introduzione

Ad oggi esistono numerosi protocolli di trattamento della BRONJ pubblicati e adottati da diverse società scientifiche, tutti comunque basati sull'esperienza clinica maturata nei primi cinque anni dalla scoperta della malattia (AAOMS 2007; Khosla, Burr et al. 2007; Khan, Sandor et al. 2008; Ruggiero, Dodson et al. 2009; Tubiana-Hulin, Spielmann et al. 2009; Yoneda, Hagino et al. 2010). In linea generale, due sono gli approcci possibili nel trattamento della BRONJ: uno conservativo, basato sull'utilizzo di farmaci per il controllo dell'infezione e del dolore, la cui finalità principale è di stabilizzare il quadro clinico impedendo la progressione di malattia. Esso è stato il primo proposto e ancora oggi il più seguito, prevede un uso molto limitato della chirurgia, da riservare solo alle forme refrattarie ed avanzate di BRONJ. Il secondo approccio, più recente, è invece orientato alla chirurgia, sempre in associazione a terapie mediche, anche e soprattutto nelle fasi iniziali di malattia, con l'intento principale di arrestare la progressione di malattia il più precocemente ed efficacemente possibile.

Da una revisione approfondita della letteratura sino al 2010 (Kuhl, Walter et al. 2012) si evince che un atteggiamento conservativo può portare alla risoluzione del problema solo negli stadi iniziali di BRONJ (stadio I secondo AAOMS), mentre sarebbe scarsamente efficace negli stadi più avanzati di malattia. La chirurgia sembrerebbe in linea generale più efficace negli stadi avanzati (Greenberg 2004; Migliorati 2005; Badros, Weikel et al. 2006; Woo, Hellstein et al. 2006; Mucke, Haarmann et al. 2009; Ruggiero, Dodson et al. 2009), ma solo negli ultimi anni si è tenuta positivamente in considerazione anche negli stadi iniziali di BRONJ (Carlson and Basile 2009; Stockmann, Vairaktaris et al. 2010; Williamson 2010; Wilde, Heufelder et al. 2011; Graziani, Vescovi et

al. 2012; Kuhl, Walter et al. 2012; Vescovi, Manfredi et al. 2012; Voss, Joshi Oshero et al. 2012).

Anche in considerazione di un'accresciuta conoscenza del problema BRONJ, è ipotizzabile che la chirurgia in associazione alla terapia conservativa possa diventare nel futuro la principale strategia terapeutica per la cura della BRONJ. La presente Commissione si propone di descrivere in questo capitolo le principali opzioni terapeutiche conosciute, mediche e chirurgiche, e di definirne l'ambito di utilizzo, in base alle evidenze della letteratura. Sarà inoltre proposto un nuovo protocollo di trattamento della BRONJ, basato sulla stadiazione clinico-radiologica SICMF-SIPMO presentata in questo documento (vedi Tabella 5).

Terapia medica

Terapia antisettica

L'uso di collutori a base di clorexidina (e.g. 0.12% soluzione non alcoolica, 0.2% soluzione alcoolica) è largamente consigliato per la disinfezione del cavo orale in presenza di soluzioni di continuo della mucosa orale, siano esse conseguenti a traumatismo spontaneo o a procedure odontoiatriche-chirurgiche invasive. L'uso dei collutori a base di clorexidina in odontoiatria è solitamente limitato alla fase di guarigione delle ferite (2-3 settimane), pena la possibile progressiva comparsa di effetti secondari quali pigmentazioni delle mucose e disgeusia, ma soprattutto per la possibile insorgenza di resistenze batteriche. L'utilizzo continuato e prolungato dei collutori a base di clorexidina viene consigliato ancora oggi in letteratura come adiuvante nel trattamento della BRONJ (vedi Tabella 9) (AAOMS 2007; Khosla, Burr et al. 2007; Khan, Sander et al. 2008; Ruggiero, Dodson et al. 2009; Tubiana-Hulin, Spielmann et al. 2009; Yoneda, Hagino et al. 2010) poiché la malattia ha andamento cronico, caratterizzato dall'alternarsi di periodi di relativa stabilità a fasi di recrudescenza con dolore e suppurazione.

È opinione di questa Commissione che alla luce delle attuali conoscenze sia da preferire un utilizzo "transitorio" della clorexidina, limitato alle fasi di riacutizzazione di una sovrainfezione o nel perioperatorio dopo interventi chirurgici più o meno invasivi in cavo orale. In questa situazione, è consigliabile l'utilizzo di clorexidina alcoolica allo 0.2%.

È altresì consigliabile l'istituzione di un protocollo antisettico di mantenimento con clorexidina 0.12% non alcoolica (2 sciacqui/die, 1 settimana/mese) in soggetti affetti da BRONJ che non possano essere sottoposti a protocolli terapeutici ad intento curativo per motivi di comorbidità o terapie antineoplastiche non differibili, sì da limitare l'insorgenza di resistenze batteriche e gli effetti indesiderati della terapia cronica con clorexidina. In alternativa o in aggiunta alla terapia ciclica con clorexidina, può fornire un beneficio al paziente l'uso di sciacqui con acqua miscelata a bicarbonato (2 cucchiaini/litro) (Khan, Sándor et al. 2008) o, verosimilmente, anche l'uso di altri disinfettanti orali sulla cui specifica efficacia non vi sono ad oggi dati della letteratura.

Tabella 9. Indicazioni all'uso di collutori a base di clorexidina.

| | Clorexidina | Concentrazione | Durata | Stadio AAOMS |
|--|-----------------|-----------------|-----------------|-----------------|
| Marx RE, et al. J Oral Maxillofac Surg 2007 (AAOMS PP*) | si | ns [#] | indefinita | 1,2,3 |
| Kosla S, et al. J Bone Miner Res 2007 (ASBMR PP*) | si | 0.12 | ns [#] | ns [#] |
| Khan AA, et al. J Rheumatol 2008 (Canadian PP*) | ns [#] | ns [#] | ns [#] | 2 |
| Ruggiero SL, et al. J Oral Maxillofac Surg 2009 (AAOMS PP*) | si | 0.12% | indefinita | 1,2,3 |
| Tubiana-Hulin M, et al. Crit Rev Oncol Hematol 2009 (French PP*) | si | 0.12% | ns [#] | 1,2,3 |
| Yoneda T, et al. J Bone Miner Metab 2010 (Japanese PP*) | ns [#] | ns [#] | ns [#] | 2 |

PP*: position paper

ns[#]: non specificata

Terapia antibiotica

La terapia antibiotica è considerata uno strumento di grande utilità nel trattamento della BRONJ. Diverse sono le ragioni che motivano l'uso degli antibiotici, *in primis* il fatto che l'infezione è comunque una condizione che accompagna,

se non determina, le manifestazioni cliniche della malattia, e quindi la terapia antibiotica riveste un ruolo decisivo nella gestione dei sintomi correlati.

Due sono le principali ipotesi patogenetiche accreditate sul ruolo potenziale della colonizzazione batterica nell'origine e nella progressione della BRONJ: 1) l'infezione come evento iniziale (primario) nel meccanismo patogenetico (Aspenberg 2006; Hansen, Kunkel et al. 2006; Sedghizadeh, Kumar et al. 2008; Kos, Luczak 2009; Lesclous, Abi Najm et al. 2009; Reid 2009; Sedghizadeh, Kumar et al. 2009; Kumar, Gorur et al. 2010; Aghaloo, Kang et al. 2011; Abtahi, Agholme et al. 2012; Wei, Pushalkar et al. 2012); 2) l'infezione come evento secondario all'instaurarsi dell'osteonecrosi (Marx, Sawatari et al. 2005; Migliorati, Schubert et al. 2005; AAOMS 2007; Ruggiero and Mehrotra 2009; Ruggiero, Dodson et al. 2009; Otto, Hafner et al. 2010; Marx and Tursun 2012).

Nella prima ipotesi, il processo patologico sarebbe assimilabile ad un'osteomielite con una spiccata tendenza alla cronicizzazione, legata almeno in parte all'inibizione dei processi riparativi ossei (Allen, Kubek et al. 2011) e dell'attività cellulare non ossea (Landesberg, Cozin et al. 2008; Kobayashi, Hiraga et al. 2010; Cornish, Bava et al. 2011; Ravosa, Ning et al. 2011) indotti dal farmaco. In particolare, l'interruzione dell'integrità mucosa delle gengive causata da fattori traumatici locali determinerebbe il passaggio di germi residenti in cavo orale all'interno della struttura ossea, la cui attività riparativa è ampiamente compromessa dall'azione di NBP. A favore di questa teoria il fatto che l'osso in corso di terapia con NBP sembrerebbe da un punto di vista istologico del tutto paragonabile a quello di soggetti della stessa età non in trattamento con NBP (Bedogni, Blandamura et al. 2008; Totola, Bettini et al. 2010). La recente scoperta di un effetto inibitorio esercitato dagli NBP sulle cellule delta responsabili della risposta immunitaria dell'osso sosterebbe questa teoria (Roelofs, Jauhiainen et al. 2009).

La seconda ipotesi considera invece l'infezione come un evento secondario, cioè successivo alla formazione di osso necrotico e alla sua esposizione in cavo orale. In particolare, l'effetto inibitorio del bisfosfonato sul rimaneggiamento osseo causerebbe l'accumulo di tessuto osseo non vitale al di sotto delle gengive, apparentemente integre, con successiva esposizione e superinfezione. Recentemente questa teoria è stata messa in discussione, in seguito all'identificazione di un numero elevato di soggetti che presentavano segni clinici e radiologici di infezione delle ossa mascellari in assenza di osso esposto in cavo orale, oggi inclusi nello stadio 0 secondo AAOMS (Colella, Campisi

et al. 2009; Ruggiero, Dodson et al. 2009; Fedele, Porter et al. 2010; Bedogni, Fusco et al. 2012).

Va comunque considerato che l'osteonecrosi in generale è un processo istopatologico che inizia a livello microscopico, per cui l'assenza di osso esposto in cavo orale non significa necessariamente assenza di alterazioni istologiche dell'osso in senso necrotico; un'osteonecrosi in fase molto iniziale, quando ancora non identificabile da un punto di vista clinico e radiologico, potrebbe avere già causato una ridotta resistenza meccanica e strutturale dell'osso alle infezioni, in caso di interruzione della barriera muco-gengivale (Hansen, Kirkpatrick et al. 2006; Hansen, Kunkel et al. 2006).

In assenza di conoscenze sufficienti sul ruolo dell'infezione nella patogenesi della BRONJ non è chiaro se la terapia antibiotica possa avere anche un ruolo primario o "eziologico" nella cura dell'osteonecrosi.

Gli antibiotici utilizzati nella terapia della BRONJ sono numerosi (i.e. penicilline, cefalosporine, metronidazolo, chinolonici, clindamicina e lincomicina, ciprofloxacina, doxiciclina, eritromicina, spiromicina); pur tuttavia, non esistono ad oggi prove di efficacia per specifiche molecole, anche in associazione tra loro, nel controllo della componente infettiva della BRONJ e dei sintomi ad essa correlati.

La pressoché completa assenza di studi sperimentali randomizzati controllati (RCT) sul trattamento antibiotico nei pazienti affetti da BRONJ non permette di definire con sicurezza l'efficacia delle singole molecole nel trattamento di questa malattia.

Nonostante diversi studi abbiano descritto l'uso di antibiotici più o meno prolungato nel trattamento della BRONJ, essi vengono sempre associati ad altri interventi medici o chirurgici, per cui è impossibile estrapolare informazioni sulla reale efficacia delle stesse molecole (i.e. utilizzo di posologie diverse, in popolazioni eterogenee, in stadi di malattia diversi ed in assenza di gruppi di controllo) (Khan, Sandor et al. 2008; Bedogni, Saia et al. 2011; Hoefert and Eufinger 2011; Moretti, Pelliccioni et al. 2011).

Pertanto, la terapia antibiotica della BRONJ è oggi basata più sull'esperienza clinica che non sull'evidenza, sia per quanto riguarda le molecole da utilizzare, che la via di somministrazione (i.e. per os, e.v., i.m., topica) e la scheda di trattamento.

Un approccio terapeutico individualizzato potrebbe rappresentare una soluzione per il futuro, oggi non ancora percorribile per le note difficoltà tecniche nell'isolamento di germi patogeni da campioni di tessuto osseo attraverso le

convenzionali procedure microbiologiche (Naik and Russo 2009) e per la controindicazione a biopsie ossee nei pazienti affetti da BRONJ (Ruggiero, Fantasia et al. 2006; Campisi, Di Fede et al. 2007).

Questa Commissione riconosce alla terapia antibiotica un ruolo importante nel trattamento dell'infezione e della componente algica ad essa correlato, pur tenendo conto delle limitate conoscenze dell'efficacia delle singole molecole.

Partendo dal principio dell'esperienza clinica, è opinione di questa Commissione che in linea generale l'uso degli antibiotici debba essere sempre associato ad altri trattamenti, quando l'obiettivo terapeutico sia la risoluzione completa della BRONJ. È riconosciuta, infatti, la refrattarietà delle malattie infettive dell'osso ad andamento cronico, quando gestite solo con antibioticoterapia (Lew and Waldvogel 2004). L'utilizzo dell'antibiotico come principale o unico presidio terapeutico dovrebbe essere limitato alla gestione delle fasi di riacutizzazione del processo infettivo tipiche della malattia e nei pazienti defedati in cui non sia possibile un trattamento più aggressivo. La componente infettiva del dolore in soggetti affetti da BRONJ risponde bene al trattamento antibiotico nelle fasi iniziali di malattia, ma tende con il tempo a perdere di efficacia (Hoff, Toth et al. 2008; Williamson 2010).

È opinione di questa Commissione che l'antibiotico debba essere prescritto, in assenza di evidenza clinica di suppurazione, solo in caso di dolore franco, al fine di evitare farmaco-resistenze; a tal proposito, l'uso di scale di misurazione del dolore (e.g. Visual analogue scale 0-10) renderebbe più razionale lo schema di somministrazione della terapia antibiotica. Inoltre, la terapia antibiotica, a dosaggio pieno, dovrebbe avere una durata non superiore ai 10-14 giorni, ripetibile nel tempo.

L'associazione antibiotica è da prediligere ogni qualvolta possibile, allo scopo di aumentare lo spettro di efficacia riducendo le complicanze farmaco-correlate; la via di somministrazione consigliabile è quella per os, limitando la via parenterale alle forme più gravi o in concomitanza di trattamenti chirurgici invasivi (vedi Capitolo III, Paragrafo "Terapia chirurgica").

L'utilizzo di antibiotici per uso topico, seppur descritto in letteratura (Ruggiero, Dodson et al. 2009; Vescovi and Nammour 2010), non ha ad oggi dimostrato alcun vantaggio rispetto ai protocolli normalmente utilizzati nel trattamento della BRONJ.

Questa Commissione, preso atto dell'eterogeneità dei protocolli proposti in letteratura e tenuto conto dell'esperienza clinica, ha identificato uno schema

generale di utilizzo degli antibiotici (vedi Appendice 4 “Protocollo Terapeutico”), basato sui seguenti principi:

- *utilizzo di associazioni antibiotiche di penicilline (attive contro Gram-negativi e Gram-positivi β -lattamasi resistenti) e metronidazolo (attivo contro anaerobi, particolarmente *Bacteroides* spp. e cocchi gram-positivi), come prima scelta;*
- *durata della terapia da un minimo di 7 ad un massimo di 14 giorni, a dosaggio pieno;*
- *via di somministrazione per os nel paziente non ospedalizzato; preferibile somministrazione e.v. in caso di ospedalizzazione per complicanze infettive o interventi chirurgici associati;*
- *molecole alternative (i.e. eritromicina, clindamicina o ciprofloxacina) da utilizzarsi in caso di allergie a penicilline/cefalosporine, di comprovata inefficacia del trattamento standard, di disturbi legati all’assunzione o di problemi di funzionalità renale.*

Terapia antidolorifica

Il dolore è un sintomo di frequente riscontro nei pazienti con BRONJ (Miksad, Lai et al. 2011). Il dolore, sulla cui natura sono state avanzate diverse ipotesi (i.e. dolore neuropatico, infettivo, infiammatorio o miogeno) (Bouquot and McMahon 2000; Ruggiero, Fantasia et al. 2006; Greenberg 2008), è considerato un fattore aggravante la storia clinica della malattia, perché spesso mal controllato e in taluni casi refrattario alla terapia medica. Per questo motivo il sintomo dolore è considerato elemento discriminante dall’AOOMS (Ruggiero, Dodson et al. 2009), in presenza di osso esposto in cavo orale, per definire il passaggio ad uno stadio di malattia più avanzato. Anche la presente Commissione SICMF-SIPMO, stabilito che a oggi non esiste alcuna evidenza secondo cui la presenza o la comparsa di dolore in un soggetto affetto da BRONJ si associ ad un quadro avanzato di malattia, ritiene opportuno utilizzare il sintomo dolore per distinguere condizioni cliniche ma nell’ambito dello stesso stadio, piuttosto che per definire stadi diversi di malattia (vedi Capitolo I, Paragrafo “Stadiazione della BRONJ”). Il dolore, quando presente è certamente il sintomo che più affligge il paziente affetto da BRONJ; esso è spesso di elevata intensità, anche notturno, ed arriva a limitare in modo significativo la vita di relazione del paziente (Ministero del Lavoro della Salute e delle Politiche so-

ciali, settembre 2010). Il dolore è generalmente presente in pazienti affetti da neoplasie disseminate, che già fanno uso di farmaci oppioidi per la gestione del dolore scheletrico metastatico, senza peraltro ottenere un beneficio diretto sulla sintomatologia dolorosa associata alla BRONJ.

Il trattamento del sintomo dolore è un punto critico della terapia della BRONJ. Essendo il dolore un sintomo che influenza spesso la scelta dei trattamenti o la loro successiva ripetizione, *la Commissione consiglia che venga di prassi eseguita una misurazione soggettiva del dolore riferito mediante l'utilizzo di una scala analogica visiva graduata (Visual Analogue Scale-VAS), da sottoporre al paziente al primo incontro e ad ogni successiva visita di controllo, per monitorare l'andamento della malattia e l'efficacia dei trattamenti, non solo dal punto di vista dell'operatore, ma anche del paziente (Saia, Blandamura et al. 2010; Bedogni, Saia et al. 2011; Miksad, Lai et al. 2011).*

Vista la natura multimodale del dolore nella BRONJ, è verosimile che sia necessario un approccio terapeutico parimenti multimodale, dove farmaci diversi agiscono su componenti separate del dolore.

Fatta eccezione per la componente algica "acuta" legata alla riacutizzazione del processo infettivo, la cui gestione è competenza dell'Odontoiatra/Chirurgo orale-maxillo-facciale attraverso la prescrizione di terapie specifiche (vedi paragrafi "Terapia antisettica" e "Terapia antibiotica"), la complessità del problema è tale da rendere necessario il coinvolgimento di altri specialisti.

L'utilizzo di FANS, oppioidi, ketamina (Jackson, Ashby et al. 2011; Mercandante, Villari et al. 2003), neurolettici o altro per il trattamento del dolore cronico neuropatico in soggetti con BRONJ dovrebbe essere gestito interamente da specialisti in terapia antalgica, per evitare di incorrere in fenomeni di intossicazione (i.e. oppioidi) o ridotta efficacia nel tempo.

In conclusione, *è opinione di questa Commissione che la componente neuropatica del dolore cronico debba essere gestita da specialisti in terapia del dolore. Diversamente, la componente infettiva del dolore dovrebbe essere trattata dall'Odontoiatra/Chirurgo oro-maxillo-facciale che ha in carico il paziente, applicando i protocolli esistenti (vedi paragrafo "Terapia antibiotica"), riservandosi di riferire il paziente a specialisti di malattie infettive in situazioni complesse che richiedano terapia endovenosa e ospedalizzazione (e.g. forme di BRONJ refrattarie).*

Biostimolazione

Ozonoterapia

Anche se il trattamento chirurgico combinato alla terapia antibiotica rientra nei principali protocolli terapeutici, la sua efficacia non sembra soddisfare tutti i casi di BRONJ. Alcuni Autori riportano che l'ausilio di sistemi di biostimolazione come la ozonoterapia può migliorare la risposta locale dei fisiologici meccanismi riparativi in pazienti affetti da BRONJ (Agrillo, Petrucci et al. 2006; Agrillo, Ungari et al. 2007; Ripamonti, Cislaghi et al. 2011).

Le più importanti caratteristiche dell'ozono sono:

- il potere antimicrobico, contro batteri aerobi e anaerobi, miceti, virus (Dayas, Boughton et al. 1983; Muller, Guggenheim et al. 2007);
- la stimolazione del sistema circolatorio, con incremento del tasso di emoglobina e dei globuli rossi e miglioramento dell'ossigenazione tissutale (Bocci and Paulesu 1990);
- la modulazione di cellule immunitarie, agendo come una citochina, con aumento della fagocitosi e diapedesi dei fagociti (Bocci 1996);
- la riduzione del dolore (Bocci 2004).

L'applicazione dell'ozonoterapia nelle BRONJ si avvale di diversi presidi e metodi. È stato somministrato ozono topicamente mediante insufflazioni ripetute (Agrillo, Ungari et al. 2007) o come olio ozonizzato (Ripamonti, Cislaghi et al. 2011), così come riportato nei lavori sin qui pubblicati, che ipotizzano un effetto stimolante la neoangiogenesi ed il sistema immunitario, con formazione di tessuto di granulazione a delimitare le aree di osso necrotico. La successiva espulsione del sequestro osseo lascerebbe spazio ad un tessuto epiteliale in maturazione, che può portare alla completa copertura dell'osso vitale sottostante, senza la necessità di ulteriori interventi chirurgici di chiusura dei tessuti (Agrillo, Ungari et al. 2007; Ripamonti, Cislaghi et al. 2011).

Altri autori peraltro hanno osservato che l'evento sequestro può avvenire con discreta frequenza anche senza l'utilizzo di ozonoterapia (Filleul, Crompton et al. 2010; Marangoni, Bettini et al. 2011; Ferlito, Puzzo et al. 2012). I futuri studi dovranno essere rivolti a stabilire i reali meccanismi d'azione dell'Ozono sulle BRONJ in modo da correlare gli incoraggianti risultati clinici ottenuti con l'ausilio di questo sistema di biostimolazione.

È opinione di questa Commissione che, in attesa di una sua validazione definitiva, l'ozonoterapia possa essere utilizzata come trattamento di supporto in particolari situazioni cliniche (impossibilità al trattamento chirurgico o rifiuto

dello stesso, in caso di incompleta/assente guarigione dopo applicazione dei protocolli standard) (Appendice 4 "Trattamenti").

Laser-terapia

L'applicazione di laser a bassa intensità (Low Level Laser Therapy – LLLT) è stata riportata con successo nella gestione delle BRONJ. L'effetto biostimolante di numerose lunghezze d'onda migliora i processi riparativi, aumenta la matrice ossea inorganica e l'indice mitotico degli osteoblasti nonché stimola la crescita dei vasi sanguigni e linfatici (Angiero, Sannino et al. 2009; Stubinger, Dissmann et al. 2009; Scoletta, Arduino et al. 2010; Romeo, Galanakis et al. 2011; Vescovi, Merigo et al. 2012).

Gli effetti dell'applicazione di differenti lunghezze d'onda laser a bassa intensità sul tropismo della cute o della mucosa e sulla stimolazione del flusso sanguigno sono stati descritti da numerosi Autori e queste osservazioni rappresentano un supporto al possibile impiego della biostimolazione laser nel trattamento delle BRONJ. Molti studi relativi alla guarigione delle ferite mucose riferivano gli effetti della LLLT sulla crescita dei fibroblasti, sulla locomozione e sulla produzione di collagene (Posten, Wrone et al. 2005).

È stato riportato inoltre che la LLLT migliora la guarigione ossea nei siti traumatizzati ed aumenta la mineralizzazione durante i processi rigenerativi dopo il posizionamento di impianti stimolando l'attività e la differenziazione degli osteoblasti (Guzzardella, Fini et al. 2002).

Molti autori hanno riportato un successo clinico nel trattamento delle BRONJ mediante LLLT praticata con diverse lunghezze d'onda e differenti parametri: laser Nd:YAG (1064 nm), a diodi (GaAs - 904 nm), (GaAs - 650, 904-910 nm) (Romeo, Galanakis et al. 2011).

È riportata in generale una consistente riduzione del dolore, dell'edema, delle dimensioni dell'esposizione ossea, del pus, delle fistole e dell'alitosi ed in un certo numero di casi la guarigione completa delle mucose a distanza (Scoletta, Arduino et al. 2010).

Alla luce delle precedenti considerazioni la biostimolazione laser, praticabile con diverse lunghezze d'onda, potrebbe rappresentare nel prossimo futuro una terapia di ausilio nel trattamento delle forme "iniziali" di BRONJ, essendo una tecnica sicura, scarsamente invasiva, e ben tollerata (Vescovi, Merigo et al. 2006).

È quindi consigliabile quando si renda opportuno un trattamento non invasivo delle lesioni ossee sia in pazienti oncologici che non (Vescovi, Merigo et al. 2008).

È opinione di questa Commissione che, in attesa di una sua validazione definitiva, la biostimolazione laser possa essere utilizzata come trattamento di supporto in determinate situazioni cliniche (i.e. impossibilità al trattamento chirurgico o rifiuto dello stesso o per pochi o nessun risultato da protocolli standard) (vedi Appendice 4 “Protocollo Terapeutico”).

Teriparatide

Il teriparatide [recombinant human PTH-(1-34)], molecola derivata dal paratormone, è utilizzato nel trattamento della osteoporosi severa da ormai una decina di anni (Neer, Arnaud et al. 2001). Il suo meccanismo d'azione consiste nella stimolazione della produzione ossea da parte degli osteoblasti. Ha quindi un effetto anabolico diretto sull'osso, aumentando la massa e la resistenza dell'osso stesso, diversamente dai bisfosfonati che contrastano la perdita di massa ossea bloccando il rimaneggiamento osteoclasto-mediato (Bashutski, Eber et al. 2010; Gray 2010).

È oggi ipotizzato che l'utilizzo del teriparatide in condizioni patologiche dei mascellari associate ad alterazioni del metabolismo osseo possa produrre effetti benefici sia in termini di riduzione o risoluzione della perdita ossea, sia di controllo dei segni clinici di malattia. A conferma di ciò, recentemente è stato dimostrato che il teriparatide migliora l'efficacia della chirurgia dento-alveolare nella paradentite severa, rispetto al placebo (Bashutski, Eber et al. 2010). Inoltre, un possibile spazio terapeutico per il teriparatide è stato ipotizzato su modello animale nel trattamento delle fratture mandibolari (Rowshan, Parham et al. 2010).

Alcune segnalazioni in letteratura riportano risultati positivi anche nel trattamento della BRONJ refrattaria alla terapia antibiotica ed antisettica comunemente utilizzata, con un netto miglioramento del quadro clinico e radiografico dopo terapia con teriparatide (Harper and Fung 2007; Lau and Adachi 2009; Cheung and Seeman 2010; Narongroeknawin, Danila et al. 2010; Tsai, Huang et al. 2010; Lee, Cheng et al. 2011).

Al contrario, è recente la segnalazione del mancato effetto terapeutico del teriparatide in un caso di BRONJ in paziente osteoporotico dopo 8 mesi di trattamento (Narvaez, Narvaez et al. 2012).

L'uso del teriparatide al momento è sconsigliato nei pazienti oncologici con metastasi ossee per il rischio di peggiorare o indurre la nuova formazione di metastasi (Gray 2010); pertanto, il teriparatide potrebbe trovare indicazione

nel trattamento della BRONJ solo in pazienti non-oncologici. Vista l'attuale inferiore incidenza di BRONJ stimata in soggetti non oncologici in trattamento con NBP, la costruzione di trials clinici per lo studio dell'efficacia del teriparatide è certamente ad oggi poco praticabile.

Si precisa che la terapia con teriparatide non può essere protratta oltre i due anni per il rischio di indurre la crescita di osteosarcomi (Vahle, Sato et al. 2002).

In conclusione, nonostante gli effetti positivi studiati sulle ossa mascellari in genere e le segnalazioni di efficacia nella BRONJ, il teriparatide non rappresenta oggi una opzione certa e riproducibile per il trattamento della BRONJ. Esiste comunque la necessità nel prossimo futuro di implementare la ricerca sui modelli patogenetici sperimentali della BRONJ per verificare un suo possibile futuro ruolo (Subramanian, Cohen et al. 2011).

È opinione di questa Commissione che la scelta di utilizzare teriparatide per il trattamento della BRONJ in pazienti non oncologici deve essere valutata caso per caso, l'eventuale indicazione deve essere condivisa con l'esperto in osteoporosi o lo specialista in Medicina Interna, e l'inizio della terapia è subordinata alla certificata consapevolezza da parte del paziente circa l'assenza di una indicazione ministeriale specifica al suo utilizzo per la BRONJ (acquisizione del consenso a terapia off-label).

Sospensione del farmaco NBP

La sospensione della terapia con NBP in seguito alla diagnosi di BRONJ, diversa dalla drug holiday profilattica (vedi Capitolo II, Paragrafo "La gestione odontoiatrica del paziente che assumerà o assume aminobisfosfonati") è una situazione di frequente riscontro, pur non adeguatamente studiata negli effetti.

Non esiste al momento un'opinione condivisa in merito alla sospensione terapeutica di NBP, esistendo due linee opposte di pensiero. In particolare, una parte della comunità scientifica ritiene che la sospensione prolungata della terapia con NBP, ancorché resa possibile dalla relativa stabilità della malattia di base, possa determinare un vantaggio nella gestione dei sintomi correlati alla BRONJ e nella stabilizzazione del processo osteonecrotico (Magopoulos, Karakinaris et al. 2007; Cremers and Farooki 2011). Anche alcune Società Medico-Scientifiche hanno apertamente consigliato la sospensione di NBP in

caso di insorgenza di BRONJ, subordinando la ripresa dello stesso ai primi segni di progressione della malattia di base (Terpos, Sezer et al. 2009). Purtroppo ad oggi non esistono studi di efficacia che supportino la sospensione del farmaco.

Al contrario, una parte più cospicua della comunità scientifica ritiene che la sospensione di NBP, farmaco che viene assunto per diversi anni (almeno sino ad oggi) con un considerevole effetto di accumulo nelle ossa, non possa modificare in modo significativo lo stato clinico della BRONJ (Marx, Cillo et al. 2007; Van den Wyngaert 2009; Wilde 2011). Gli effetti inibitori sul rimodellamento osseo indotti dal farmaco sarebbero resi durevoli dal fatto che il farmaco si accumula in forma non attiva nelle ossa e tale può rimanere fino a che la sede di accumulo non venga coinvolta in un processo di rimodellamento osseo anomalo (e.g. metastasi ossea, fratture da osteoporosi, traumi) (Migliorati 2005; Ruggiero and Woo 2008; Otto, Hafner et al. 2010). A questo si aggiunga l'elevata emivita degli NBP (Ebetino, Hogan et al. 2011) e, così, la sospensione di breve durata potrebbe non avere alcun effetto positivo, privando inoltre il soggetto degli effetti benefici dell'NBP sulla malattia oncologica o dismetabolica per cui era indicato il trattamento (Ruggiero, Dodson et al. 2009; Migliorati, Epstein et al. 2011; Brozoski, Traina et al. 2012; Holzinger 2012).

Questione a parte riveste la sospensione temporanea del farmaco in concomitanza di terapie chirurgiche per il trattamento della BRONJ (vedi Capitolo III, Paragrafo "Terapia chirurgica").

È parere di questa Commissione che in presenza di BRONJ la sospensione della terapia con NBP rappresenti un atto medico con potenziali ricadute sulla salute del paziente, e che quindi debba essere decisa dallo specialista prescrittore del farmaco, in accordo con l'odontoiatra/chirurgo oro-maxillo-facciale.

Ossigenoterapia iperbarica

L'ossigenoterapia iperbarica (OTI) è una terapia incruenta, attuata mediante respirazione di O₂ puro a pressione superiore a quella ambientale, in camere iperbariche pressurizzate ad aria. Il principio fondamentale dell'ossigenoterapia iperbarica consiste nell'incrementare la quota di O₂ disciolto nel plasma e permetterne la diffusione nei vari liquidi e tessuti. A causa del raggiungimento di PpO₂ sovrafisiologiche in regime iperbarico l'OTI agisce come un farmaco. Il periodo di iperossia limitato alla seduta iperbarica innesca una cascata di eventi, che continuano tra le varie sedute (Hopf and Holm 2008).

L'OTI è una procedura terapeutica volta ad assicurare il ripristino di condizioni normossiche nei tessuti che, per cause patogenetiche le più svariate, vadano incontro ad uno stato di sofferenza per carenza di ossigeno.

Tra gli effetti positivi dell'OTI dimostrati sui tessuti umani, di interesse specifico sono il più rapido ed efficace controllo delle infezioni, l'aumento del potenziale di cicatrizzazione delle ferite (replicazione dei fibroblasti e della deposizione di collagene, lo stimolo all'epitelizzazione), lo stimolo alla neovascolarizzazione dei tessuti, la più rapida demarcazione del tessuto necrotico da quello ischemico ma recuperabile, la riduzione dell'infiammazione e dell'edema tissutale e, non ultimo, lo stimolo osteogenetico (mediato dalla mobilitazione delle cellule staminali endoteliali dal midollo osseo e dalla induzione di fattori di crescita e dei recettori per i fattori di crescita).

Per tutti questi motivi, l'OTI ha trovato ampia applicazione anche nel trattamento delle infezioni croniche delle ossa mascellari, quali osteoradionecrosi e osteomieliti (Epstein, van der Meij et al. 1997; Feldmeier 2004).

L'idea dell'utilizzo medico dell'OTI nel trattamento della BRONJ nasce subito dopo la segnalazione dei primi casi di BRONJ, tra il 2003 ed il 2006, quando si ipotizzò che la necrosi ossea dei mascellari dipendesse in larga misura dall'ischemia indotta dal farmaco. La BRONJ allora venne definita come una forma di necrosi avascolare dell'osso causata dall'effetto antiangiogenetico del farmaco, in somiglianza alla osteonecrosi post-attinica (Dimitrakopoulos, Magopoulos et al. 2006).

In realtà, la patogenesi e i meccanismi biologici attraverso cui gli NBP sono responsabili della compromissione del rimodellamento osseo e dell'angiogenesi nelle ossa mascellari rimangono tuttora incerti e quindi difficilmente confrontabili con quelli più delineati dell'osteoradionecrosi e delle osteomieliti croniche refrattarie (Ruggiero and Drew 2007).

La maggior parte dei dati attualmente disponibili sull'utilità dell'OTI nel trattamento della BRONJ deriva da serie cliniche di pazienti (Freiberger, Padilla-Burgos et al. 2007; Magopoulos, Karakinaris et al. 2007; Kumar, Meru et al. 2008; Yamazaki, Kitagawa et al. 2010; Bedogni, Saia et al. 2011).

Se da un lato la pressione d'infusione dell'ossigeno utilizzata in queste serie cliniche è simile tra i diversi protocolli (2-3 ATA), il numero e la durata delle sedute descritte varia rispettivamente da 10 a 40 e da 60 a 120 minuti ciascuna. L'ossigeno-terapia è stata utilizzata in sicurezza anche in soggetti affetti da malattia oncologica metastatica, in quanto non è stato dimostrato negli anni alcun effetto favorente la progressione del tumore o lo sviluppo di nuove metastasi (Feldmeier, Carl et al. 2003).

Nella quasi totalità dei casi riportati l'OTI è inoltre associata ad un trattamento chirurgico, ad una terapia antibiotica e, quasi sempre, alla sospensione dell'assunzione del NBP (Freiberger 2009; Chiu, Chiang et al. 2010; Bedogni, Saia et al. 2011). Ciò ha reso in pratica impossibile identificare univocamente i possibili effetti positivi dell'OTI sull'osteonecrosi in confronto agli altri trattamenti concomitanti. I risultati positivi raggiunti nel controllo della BRONJ e descritti da diversi protocolli che utilizzano OTI devono pertanto essere intesi come effetto del protocollo nel suo complesso.

Per cercare una più chiara definizione del ruolo dell'OTI nel trattamento della BRONJ, da alcuni anni è in corso uno studio randomizzato controllato, i cui risultati definitivi su 46 pazienti sono stati pubblicati da poche settimane (Freiberger, Padilla-Burgos et al. 2012). In questo studio l'OTI era associata alla chirurgia conservativa ed alla antibiotico-terapia come da protocollo AAOMS (AAOMS 2007). Nel gruppo di pazienti sottoposti anche ad OTI è stato registrato un miglioramento della sintomatologia nel tempo, ma il campione è risultato ampiamente insufficiente per trarre conclusioni definitive.

Diversamente, dai risultati di uno studio osservazionale condotto su due corti prospettiche di pazienti affetti da BRONJ, è emerso che associare un ciclo di OTI (30 sedute) all'antibiotico-terapia ed alla concomitante sospensione del farmaco non produce un miglioramento significativo della sintomatologia e non arresta la progressione dell'osteonecrosi radiologicamente monitorata ad un anno di follow-up. L'OTI inoltre non migliorerebbe il controllo del dolore, esercitando solo un modesto effetto sugli eventi di riacutizzazione del processo patologico nel breve termine (Marangoni, Bettini et al. 2011).

In mancanza di risultati conclusivi non è possibile al momento parlare di efficacia dell'OTI nella cura della BRONJ, anche in considerazione del fatto che il trattamento iperbarico non si configurerebbe in una terapia eziopatogenetica della BRONJ.

È opinione di questa Commissione che l'ossigenoterapia iperbarica debba essere intesa ad oggi come un trattamento sintomatico e quindi dovrebbe essere offerto ai pazienti, dopo attenta valutazione dei vantaggi e degli svantaggi legati ad una terapia alquanto impegnativa per il soggetto coinvolto, solo in associazione ad altri trattamenti che offrono maggiori garanzie di controllo della malattia (i.e. antibiotico-terapia e chirurgia).

Terapia chirurgica

Considerazioni generali

L'approccio chirurgico alla BRONJ è uno degli argomenti più dibattuti in letteratura. Molteplici sono le motivazioni portate a favore o a sfavore dell'intervento chirurgico, ma ancor più sono le differenze di opinione sul tipo di intervento da utilizzare e quando. Il punto di riferimento internazionale per la definizione, la diagnosi e il trattamento della BRONJ è stato sino ad oggi la posizione ufficiale dell'American Association of Oral & Maxillofacial Surgery (AAOMS) con i suoi relativi documenti (2007-2009), in cui i trattamenti sono stati collocati in base ad una stadiazione clinica della malattia. Per l'AAOMS, per tutte le Società e singole Istituzioni che hanno complessivamente aderito ai principi espressi nei position papers del 2007 e del 2009 (AAOMS 2007; Ruggiero, Dodson et al. 2009), la chirurgia ha un ruolo assolutamente marginale o "palliativo" nella terapia della BRONJ, per l'impossibilità di ottenere una guarigione completa (Cheng, Mavrokokki et al. 2005; Tubiana-Hulin, Spielmann et al. 2009; Patel S, Choyee S et al 2012; McLeod, Brennan et al. 2012).

Questa impostazione si baserebbe su due principi fondanti: 1) lo spiccato farmaco-tropismo dei mascellari, legato all'elevato turn-over osseo di questa sede, che fa sì che la malattia interessi tutta la struttura scheletrica (Bertoldo, Santini et al. 2007; Marx, Cillo et al. 2007; Allen 2008; Wen, Otto, Hafner et al. 2010) e 2) la limitata spettanza di vita di gran parte dei pazienti con BRONJ (Wilde, Heufelder et al. 2011; Voss, Joshi Oshero et al. 2012), in larga misura affetti da tumori solidi metastatici o mieloma multiplo. Entrambe queste motivazioni sono oggetto di grande discussione e non sembrerebbero più sufficienti a giustificare il rifiuto a priori della chirurgia come parte integrante del trattamento della BRONJ.

Infatti, che il turn-over osseo dento-alveolare sia più elevato rispetto alla maggior parte dei restanti distretti scheletrici giustifica solamente un maggior accumulo di NBP ai mascellari e non che la BRONJ sia una malattia che si distribuisce ai mascellari nella loro interezza (Ikebe 2012). È stato recentemente riscontrato, infatti, che la BRONJ è una malattia focale dell'osso e come tale può essere curata attraverso la rimozione dell'osso coinvolto; inoltre, con un'adeguata selezione del paziente, la chirurgia in uno studio recente, non sembrerebbe modificare in modo sostanziale le curve di sopravvivenza dei soggetti trattati (Bedogni, Saia et al. 2011).

Ancor meno sostenibile è oggi l'idea secondo cui l'alto tasso di mortalità presunta dei pazienti con BRONJ non giustifica interventi chirurgici debilitanti. Esistono sporadici studi prospettici di sopravvivenza in soggetti con tumori metastatici o mieloma multiplo in cui la sopravvivenza generale a distanza di 2-3 anni dalla diagnosi di BRONJ è ancora superiore al 70% (Badros, Terpos et al. 2008; Urade, Tanaka et al. 2011).

Se è vero che questi studi non analizzano in modo specifico gli effetti della chirurgia della BRONJ sulla sopravvivenza in generale, quando indagata, la sopravvivenza a 2 anni dopo chirurgia demolitiva in soggetti onco-ematologici affetti da BRONJ è risultata essere superiore all'80%.

In conclusione, appare importante ridefinire il ruolo della chirurgia nel trattamento della BRONJ e stabilire quali interventi sia utile adottare nelle diverse fasi della malattia.

Finalità chirurgica

L'intento primario della terapia chirurgia nella BRONJ dovrebbe essere sempre curativo. Lo è in genere per tutte le patologie dello scheletro facciale ad eziologia infettiva acuta e cronica (i.e. alveolite, sinusite, osteomielite) e per le forme di osteonecrosi (osteoradionecrosi) ed è *opinione di questa Commissione che debba esserlo anche per l'osteonecrosi dei mascellari associata agli NBP*. L'intento curativo di una procedura chirurgica s'identifica materialmente nell'asportazione completa del tessuto macroscopicamente coinvolto dalla malattia e nel raggiungimento di un tessuto sano che permetta una guarigione stabile nel tempo.

Un intervento chirurgico sarà certamente meno invasivo e avrà un margine maggiore di successo se la malattia da trattare avrà un'estensione limitata; pertanto il riservare la chirurgia alle fasi più avanzate di malattia come sinora oggi sostenuto (McLeod, Brennan et al 2012) non sarebbe più una scelta suggeribile, soprattutto alla luce degli scarsi risultati ottenuti con i trattamenti conservativi, anche in stadi di malattia iniziali (Kuhl, Walter et al. 2012).

Per meglio comprendere l'intento curativo della chirurgia che questa Commissione intende proporre, è necessario definire 1) quale è il tessuto coinvolto dalla malattia e oggetto della chirurgia; 2) cosa si intende per tessuto sano e come è possibile identificarlo con ragionevole certezza prima o in sede di intervento chirurgico; 3) cosa si intende per guarigione stabile.

Sappiamo oggi che il tessuto interessato direttamente dalla BRONJ sin dalle sue fasi iniziali è l'osso. Gli NBP hanno un elevato tropismo osseo e, in base

alla via di somministrazione utilizzata, si accumulano in maggiore (e.v.) o minore (*per os*) concentrazione nel comparto osseo già poche ore dopo l'assunzione; la parte non fissata nello scheletro viene rapidamente eliminata dai reni (Miller 2011). Pertanto, gli effetti negativi del farmaco vengono esercitati primariamente sulla componente ossea.

I tessuti mucosi gengivali, la mucosa orale in genere, i muscoli ed i tessuti cutanei e sottocutanei del volto sono coinvolti più come conseguenza della BRONJ che non per azione diretta del farmaco. Un'ipotesi di danno gengivale diretto farmaco-indotto è stata avanzata sulla base dei risultati di studi in vitro e su animale (Landesberg, Cozin et al. 2008; Pabst, Ziebart et al. 2012), ma non ha trovato, almeno sino ad oggi, una conferma nella realtà clinica.

È stato dimostrato da studi di Risonanza Magnetica condotti in pazienti affetti da BRONJ che i tessuti molli facciali presentano segni di infiammazione/infezione, che sono in genere limitati alle zone adiacenti alla sede ossea di malattia (Bedogni, Blandamura et al. 2008; Bisdas, Chambron Pinho et al. 2008). Sarebbe quindi la BRONJ a determinare i segni ed i sintomi clinici legati all'infiammazione/infezione secondaria dei tessuti molli (i.e. edema, fistole, mucose e cutanee, raccolte purulente, trisma). Per questo motivo, l'eliminazione completa del tessuto osseo coinvolto dovrebbe portare a risoluzione del quadro clinico, rendendo in pratica superflua l'asportazione dei tessuti molli coinvolti (Nocini, Saia et al. 2009), contrariamente a quanto riportato da alcuni autori in letteratura (Marx 2009). Basterebbe la presenza di tessuto osseo istologicamente normale al margine di resezione ossea per ottenere una guarigione completa e stabile nel tempo (Bedogni, Saia et al. 2011).

Questa Commissione ritiene che l'atto chirurgico debba essere mirato alla completa rimozione del tessuto osseo sede di BRONJ.

Valutazione del coinvolgimento osseo

Per la completa asportazione del tessuto osseo patologico si rende necessario identificare con un buon margine di sicurezza il tessuto sano circostante la lesione.

Se l'esame istologico eseguito su biopsie ossee rappresenta idealmente il metodo diagnostico più efficace per qualunque forma di osteonecrosi/osteomielite dei mascellari, questo non è certamente l'esame più utile per studiare l'estensione del processo patologico in caso di BRONJ.

Il problema principale rimane quindi quello di poter identificare con precisione il limite tra osso coinvolto dalla malattia e tessuto sano, per programmare un intervento realmente curativo.

Nella pratica clinica attuale esistono due orientamenti: il primo si basa esclu-

sivamente sulla determinazione intraoperatoria dei margini di resezione, il secondo invece si pone come obiettivo l'identificazione della reale estensione del tessuto patologico prima dell'intervento chirurgico, attraverso l'impiego di metodiche radiologiche (Wilde, Heufelder et al. 2011; Voss, Joshi Oshero et al. 2012; Holzinger, Seemann et al 2013).

La valutazione del sanguinamento osseo rappresenta ancora oggi il mezzo più considerato per l'identificazione intraoperatoria dei margini chirurgici nella BRONJ (Carlson and Basile 2009; Mucke, Haarmann et al. 2009; Lemound, Eckardt et al. 2012; Wilde, Heufelder et al. 2011; Voss, Joshi Oshero et al. 2012). Il raggiungimento di osso sanguinante per confronto con la parte ossea necrotica è interpretato come il conseguimento di tessuto osseo sano. Tutti gli interventi mirati all'asportazione del solo tessuto osseo necrotico (i.e. sequestrectomia e curettage) si fondano ancora su questo principio, e così spesso anche interventi più estesi in cui l'osso viene resecato completamente. Una recente esperienza clinica sembrerebbe individuare nella marcatura dell'osso con tetracicline un utile strumento per la definizione dei margini intraoperatori (Pautke, Bauer et al. 2011). Il principio si basa sullo spiccato tropismo osseo, sulla capacità di fissazione all'osso vitale e sulla fluorescenza di queste molecole (i.e. doxiciclina). Durante l'intervento chirurgico, l'utilizzo di una lampada a fluorescenza permetterebbe il riconoscimento dell'osso francamente necrotico da quello ancora vitale. Il limite di questa esperienza sarebbe rappresentato principalmente dal periodo di osservazione post-operatoria di un solo mese, quando è riconosciuto che le recidive post-chirurgiche di BRONJ si realizzano in massima parte entro l'anno successivo.

Pertanto, la semplice valutazione intraoperatoria espone al rischio di sottostimare la reale estensione del processo patologico, permettendo di delimitare macroscopicamente la componente necrotica ma non di distinguere "nell'osso sanguinante" la quota di osso normale dalla componente infiammatoria che, in misura maggiore o minore, è sempre presente ai bordi del tessuto necrotico (Bedogni, Blandamura et al. 2008; Mücke, Koschinski et al 2011). È importante ricordare che la persistenza di tessuto osteomielitico dopo intervento è associato ad una elevata probabilità di recidiva della malattia, anche in sedi contigue (Bedogni, Saia et al. 2011). La valutazione intraoperatoria del punto di sanguinamento avrebbe, di contro, maggiore probabilità di successo se utilizzata nel trattamento chirurgico delle forme iniziali di osteonecrosi, dove l'entità della componente osteomielitica associata è potenzialmente più ridotta rispetto alle forme avanzate. Tuttavia, per riconoscere forme iniziali di BRONJ è sempre più evidente la necessità di un'accurata valutazione radiolo-

gica, come già discusso in precedenza (Capitolo I, Paragrafi “Criteri diagnostici di BRONJ” e “Stadiazione della BRONJ”).

La Commissione SICMF-SIPMO, dopo avere sottolineato il ruolo fondamentale dell’imaging ed in particolare della Tomografia computerizzata (TC) per la diagnosi clinico-radiologica di BRONJ, ritiene che la TC debba essere utilizzata anche nella valutazione preoperatoria dell’estensione della malattia, in associazione alla Risonanza Magnetica (RM) ove applicabile.

Se da un lato, infatti, la TC per lo studio dell’osso consente una dettagliata identificazione delle lesioni osteolitiche, dei sequestri e delle alterazioni di densità del midollo quando evidenti, essa è certamente inferiore alla RM nel valutare il grado di infiammazione e di ischemia del midollo osseo che corrispondono rispettivamente alle aree di osteomielite e di osteonecrosi, quasi sempre coesistenti nella BRONJ (Bisdas, Chambron Pinho et al. 2008). L’addensamento osseo degli spazi midollari in corso di infiammazione/infezione cronica può essere difficilmente differenziabile alla TC dalla presenza di osteosclerosi tardiva (una sorta di “cicatrice” irreversibile dell’osso) inquadrabile come “esito di malattia” a remissione completa dei sintomi. Questo è soprattutto vero nelle forme paucisintomatiche e tardive di BRONJ senza esposizione ossea, dove il dato radiologico TC è difficilmente interpretabile. Posto che la clinica è di aiuto nel differenziare le forme attive di BRONJ da quelle in remissione, la RM è certamente l’esame di elezione in ogni situazione dubbia alla TC. La RM permette di identificare anche il grado di coinvolgimento dei tessuti molli adiacenti (e.g. presenza di ascessi, flemmoni, interessamento degli spazi masticatori) (Garcia-Ferrer, Bagan et al. 2008).

I costi inferiori della tecnologia TC rispetto alla RM, la sua maggiore fruibilità sul territorio controbilanciano il limite principale della metodica costituito dalla dose di irradiazione, oggi comunque decisamente ridotta rispetto al passato.

Questa Commissione ritiene essenziale la diagnosi radiologica dell’estensione della malattia prima di un intervento chirurgico che abbia finalità curative. Tra tutte le tecniche radiologiche, la TC e la RM forniscono le informazioni preoperatorie più utili e precise e pertanto dovrebbero essere considerate di elezione per lo studio preoperatorio della BRONJ, anche se non sono presenti ancora in letteratura elementi predittivi certi dell’estensione di malattia.

Valutazione dei risultati

Per valutare gli effetti di uno o più trattamenti sull’andamento di una malattia, è necessario utilizzare dei criteri di valutazione standard, che siano applicabili

a prescindere dalla terapia adottata. Questo è il principio fondante che regola la confrontabilità dei trattamenti e la scelta di quelli più efficaci nelle diverse situazioni cliniche.

In letteratura esiste ancora oggi una notevole disparità nella valutazione dell'efficacia dei trattamenti per la BRONJ, che origina da una lacunosa definizione dei criteri di valutazione. Ciò è particolarmente vero per la definizione di guarigione della BRONJ più utilizzata, basata quasi esclusivamente su criteri clinici (Carlson and Basile 2009; Mücke, Koschinski et al 2011; Wilde, Heufelder et al. 2011). Per guarigione s'intende, infatti, il semplice mantenimento del sigillo delle gengive/mucosa orale in assenza di sintomi (Wilde, Heufelder et al 2011).

Questa definizione è largamente incompleta, mancando del tutto la valutazione dell'osso, che è la sede in cui la malattia si sviluppa e può recidivare nel tempo, a prescindere dalla persistenza del sigillo mucoso sovrastante.

Un secondo importante aspetto non chiarito è il tempo che deve trascorrere dopo un trattamento per considerare un paziente effettivamente guarito dalla BRONJ. Infatti, la stabilità nel tempo degli effetti di un trattamento è il requisito essenziale che permette di valutarne il grado di efficacia, in modo particolare per le terapie chirurgiche. La durata del follow-up, la cadenza delle visite di controllo e degli esami radiologici dipende dalla definizione temporale di guarigione.

Da una revisione della letteratura disponibile sulla terapia chirurgica della BRONJ (Gennaio 2004 - Luglio 2012) abbiamo verificato che la maggior parte delle recidive cliniche di malattia (almeno di quelle documentate) si manifesta entro i 6 mesi, ma un numero significativo di recidive si rivela anche nei 6 mesi successivi e comunque entro l'anno, qualunque sia la terapia chirurgica adottata (Carlson and Basile 2009; Bedogni, Saia et al. 2011; Wilde, Heufelder et al. 2011; Voss, Joshi Oshero et al. 2012; Jabbour, El-Hakim et al 2012; Holzinger, Seemann, et al 2013).

La maggior parte delle esperienze cliniche pubblicate anche di recente valuta i risultati della chirurgia sulla base di follow-up medi inferiori o uguali a 6 mesi (Pautke, Bauer et al. 2011; Wutzl, Pohl et al. 2012; Ferlito, Puzzo et al. 2012; Marx and Tursun 2012). Inoltre, è comune a diversi studi il fatto che una parte anche rilevante dei soggetti trattati abbia un follow-up inferiore ai 6 mesi (Markose, Mackenzie et al. 2009). La diretta conseguenza di ciò è la sovrastima dell'effetto dei trattamenti adottati, dovuta alla mancata segnalazione delle recidive di BRONJ tra i 6 e i 12 mesi di follow-up. Inoltre, si tende a confondere il concetto di recidiva con quello di "nuova localizzazione di

malattia” già nei primi 6 mesi di osservazione, che caratterizza la comparsa di esposizione ossea o di segni clinici di malattia svincolata dalla manifestazione progressa (Carlson and Basile 2009).

Questa Commissione sottolinea l'importanza di istituire un limite temporale minimo per il follow-up dei pazienti con BRONJ sottoposti a trattamenti chirurgici; suggerisce di considerare come elementi critici per la valutazione dell'efficacia di qualsiasi nuova terapia chirurgica la corretta definizione del risultato atteso, delle misure utilizzate per valutarlo, e la durata del follow-up. *In conclusione, questa Commissione intende promuovere il concetto di guarigione clinico-radiologica della BRONJ, intendendo con essa la documentata assenza, per ciascun paziente trattato, di sintomi e segni clinici di BRONJ associata all'assenza di segni radiologici di malattia per un periodo non inferiore ai 12 mesi.*

Ne consegue che la ricomparsa di manifestazioni cliniche e radiologiche associate nei 12 mesi successivi alla terapia chirurgica sia da considerarsi una recidiva e non una nuova localizzazione di BRONJ anche quando si realizzi in aree contigue a quelle trattate (vedi Tabella 10).

Tabella 10. Parametri di prognosi della BRONJ

| | Definizione |
|-----------------------------|--|
| Guarigione | Assenza di sintomi e segni clinici maggiori e minori, e segni radiologici di malattia alla TC o RM, ad 1 anno dal completamento del trattamento |
| Remissione | Scomparsa dei sintomi (dolore) e dei segni clinici associati alla malattia, in presenza di stabilità radiologica alla TC o RM |
| Recidiva | Comparsa di BRONJ (clinico-radiologica) nella stessa sede trattata o in una sede contigua entro un anno dal termine del trattamento |
| Nuova localizzazione | Comparsa di BRONJ (clinico-radiologica) in una sede diversa da quella identificata in precedenza. Per fare diagnosi di nuova localizzazione in sedi contigue ad aree già trattate, deve essere trascorso un anno in assenza di segni clinico-radiologici di malattia dal precedente trattamento |

Considerazioni tecniche

L'assenza di protocolli chirurgici condivisi e standardizzati nel trattamento della BRONJ ha reso in pratica impossibile confrontarne l'efficacia.

È quindi intenzione della Commissione fornire un elenco descrittivo degli interventi più utilizzati nel trattamento della BRONJ, in modo da favorire la scelta dell'operatore nelle diverse fasi della malattia.

Osteoplastica di superficie

Per "osteoplastica di superficie" (cfr: surface bone smoothing, bone re-surfacing) è da intendersi una *procedura chirurgica minimamente invasiva condotta con frese rotanti e senza l'ausilio di anestesia locale*, allo scopo di eliminare piccole asperità nel contesto di aree di osso esposto in cavo orale. Questa procedura non richiede lo scolpimento di lembi muco-periosteali né di sutura.

È utilizzata in particolare per eliminare conflitti in zone di osso esposto (i.e. linea obliqua interna della mandibola, tuber) che producono trauma da sfregamento sulla lingua o difficoltà a calzare la protesi.

L'osteoplastica di superficie è un trattamento meramente palliativo, ed è riservato ai casi giudicati non operabili, in associazione alle terapie mediche per il controllo del dolore e dell'infezione.

Curettage dento-alveolare

Per "curettage osseo" (cfr. debridement, bone curettage) *s'intende l'asportazione chirurgica del tessuto osseo necrotico sino all'identificazione di una superficie ossea sanguinante, seguito dalla chiusura completa del difetto mediante mobilizzazione di un lembo muco-periosteale*. Questo intervento è condotto in anestesia loco-regionale o in narcosi, in relazione all'estensione del processo, alle condizioni cliniche ed alla compliance del paziente. *L'osso è asportato per strati mediante uso di frese rotanti e, ove disponibili, strumenti a minore invasività (strumenti ad ultrasuoni).*

Questo intervento prevede che l'osso necrotico non sia ancora separato dall'osso vitale circostante, altrimenti si tratterebbe di una sequestrectomia. L'utilizzo di strumenti scarsamente invasivi offre un teorico vantaggio nella manipolazione del tessuto osseo adiacente alle aree necrotiche.

L'intervento "curettage dento-alveolare" prevede sempre in aggiunta un'osteoplastica della superficie ossea per eliminare possibili asperità residue e la chiusura completa del difetto mediante mobilizzazione di un lembo muco-

periosteo. La chiusura in singolo o multiplo strato deve avvenire in assenza di tensione.

Sequestrectomia

Il sequestro osseo consiste in una porzione di osso necrotico, includente o no elementi dentali, che si distacca progressivamente dall'osso circostante che mantiene invece caratteristiche di vitalità. Il sequestro osseo è tipico dei processi osteonecrotici ed osteomielitici cronici ed è un evento frequente anche nella BRONJ (Ferlito, Puzzo et al. 2012). Il sequestro è stato considerato a lungo un segno tardivo di BRONJ (stadio III secondo AAOMS), pur essendo tipicamente un segno precoce nell'osteomielite acuta dei mascellari. Dati recenti sembrerebbero dimostrare che il sequestro nella BRONJ in realtà non ha una specifica collocazione temporale, potendo realizzarsi in qualunque fase della malattia. Infatti, il processo di sequestrazione nella BRONJ richiede un tempo variabile che dipende da molteplici fattori, tra cui certamente la capacità residua di rimodellamento dell'osso in funzione della durata della terapia con NBP.

Il processo di sequestrazione può portare all'espulsione spontanea del sequestro quando la porzione necrotica sia separata completamente dall'osso vitale circostante mediante interposizione di tessuto di granulazione ben vascolarizzato. In queste condizioni, l'eliminazione del sequestro avviene senza la necessità di anestesia o intervento chirurgico.

Con il termine *“sequestrectomia”* s'intende pertanto la rimozione chirurgica, eseguita in anestesia locale o generale, di un sequestro osseo generalmente interessante il processo alveolare dei mascellari e ancora solidale ai tessuti circostanti. Questo intervento è condotto in anestesia loco-regionale o in narcosi, in relazione all'estensione del processo, alle condizioni cliniche ed alla compliance del paziente.

L'intervento chirurgico di sequestrectomia prevede sempre in aggiunta un'osteoplastica della superficie ossea adiacente per eliminare possibili asperità residue, e la chiusura mucosa per prima intenzione del difetto, mediante mobilitazione di un lembo muco-periosteo (Wilde, Heufelder et al. 2011).

Chirurgia resettiva

Con il termine di *“chirurgia resettiva”* s'intende l'asportazione in blocco dell'osso patologico sino ad arrivare a tessuto verosimilmente normale. L'intervento chirurgico resettivo nella BRONJ deve sempre prevedere in

aggiunta un'osteoplastica dei margini di resezione per eliminare possibili asperità residue, e assicurare la chiusura mucosa per prima intenzione del difetto, mediante mobilizzazione di un lembo muco-periosteo.

Diversamente dalla chirurgia oncologica, i margini di resezione ossea nell'osteonecrosi associata a NBP, come in tutte le forme di osteonecrosi e osteomielite dei mascellari, non sono codificati.

Per definizione, un margine di resezione dovrebbe cadere nell'area di tessuto normale da un punto di vista clinico e radiologico, subito antistante, retrostante e/o sottostante il tratto di osso patologico da asportare, tale da assicurare una guarigione stabile nel tempo. Nella BRONJ, la valutazione preoperatoria con TC e RM dei margini di resezione permette di identificare con buona precisione il tessuto osseo normale adiacente che, qualora non patologico all'esame istologico (Bedogni, Blandamura et al. 2008), assicura una guarigione completa e stabile nel tempo (Bedogni, Saia et al. 2011).

La chirurgia resettiva si distingue nettamente sia dal curettage dento-alveolare sia dalla sequestrectomia, nei quali il tessuto è asportato per strati successivi, senza una chiara definizione dei margini d'intervento.

Si distinguono due forme di chirurgia resettiva: quella *marginale* e quella *segmentale (a tutto spessore)*.

La *chirurgia resettiva marginale* consiste nell'asportazione in blocco del tessuto patologico, senza interruzione della continuità anatomica del segmento scheletrico interessato (altrimenti detta "asportazione a cassetto", terminologia di frequente riscontro nella letteratura scientifica italiana).

L'intervento può essere eseguito in anestesia loco-regionale (regime ambulatoriale) o in anestesia generale previa ospedalizzazione, in relazione all'estensione del processo, alle condizioni cliniche ed alla compliance del paziente.

La resezione marginale interessa di regola i processi dento-alveolari della mandibola e del mascellare, limitandosi alle sole basi scheletriche in rare circostanze (Carlson and Basile 2009). Il concetto di chirurgia resettiva marginale è facilmente intuibile a livello mandibolare, dove l'asportazione di un cassetto osseo dento-alveolare non intacca la continuità basale dell'osso. In questo caso, il canale osseo del nervo alveolare inferiore rappresenta il limite naturale della resezione dento-alveolare. Al contrario, nel mascellare superiore la distinzione tra chirurgia marginale e segmentale è meno netta, poiché l'asportazione del processo dento-alveolare comporta tipicamente la creazione di una comunicazione oro-nasale e/o oro-antrale e quindi di una discontinuità ossea. Da un punto di vista anatomico, infatti, la porzione basale

del mascellare superiore è pressoché virtuale, coincidendo con lo spazio esistente tra l'osso dento-alveolare (contenente le radici degli elementi dentari) e i seni naso-paranasali.

Questa Commissione ritiene opportuno per il futuro classificare la procedura chirurgica resettiva al mascellare come segmentale piuttosto che marginale.

Per chirurgia resettiva segmentale s'intende l'asportazione in blocco (a tutto spessore) di un segmento scheletrico con interruzione della sua continuità anatomica.

L'intervento è eseguito in anestesia generale, in regime di ospedalizzazione. Esso deve sempre prevedere in aggiunta un'osteoplastica dei margini di resezione per eliminare possibili asperità residue e la chiusura mucosa per prima intenzione del difetto (meglio se in doppio strato), mediante mobilizzazione di un lembo muco-periosteale, ove non indicata altra forma di ricostruzione.

La chirurgia resettiva segmentale porta in sé il concetto di amputazione, ovvero di interruzione della continuità ossea di un segmento scheletrico.

L'intervento resettivo standard per la mandibola è la mandibulectomia. Essa causa sempre la perdita della simmetria del terzo inferiore del volto e dell'occlusione. Per questo motivo è largamente condiviso il fatto che la creazione di un difetto mandibolare a tutto spessore, ove non specificamente controindicato, impone la ricostruzione immediata della continuità ossea per ripristinare la morfologia del volto, assicurare un recupero funzionale il migliore possibile (e.g. fonazione, deglutizione e masticazione) e favorire un rapido reinserimento sociale.

La ricostruzione dell'integrità mandibolare dopo mandibulectomia può essere ottenuta con placche da ricostruzione in titanio in sostituzione dell'osso asportato o, in alternativa, con lembi ossei vascolarizzati. Entrambe le metodiche sono ampiamente descritte in letteratura per il trattamento degli stadi avanzati della BRONJ (Kademani, Koka et al. 2006; Mucke, Haarmann et al. 2009; Nocini, Saia et al. 2009; Seth, Futran et al 2010).

Se da un lato la ricostruzione con sistemi di osteosintesi in titanio ha delle specifiche indicazioni, essendo applicabile solo nel caso di difetti mandibolari laterali che non superino la linea mediana e con il condilo preservato per una dimensione adeguata (Cannon, Strub et al. 2012), la ricostruzione con osso vascolarizzato può essere impiegata per pressoché qualsiasi difetto mandibolare (Engroff, Kim, 2007; Seth, Futran et al 2010).

È altresì vero che la durata dell'intervento ed i rischi d'insuccesso legati alla procedura sono diversi, essendo in generale molto superiori per la ricostruzione con osso vascolarizzato. I tempi di ospedalizzazione, la ripresa dell'ali-

mentazione, e la ripresa delle normali funzioni è certamente più rapida quando la mandibola è ricostruita con placche in titanio che non con lembi ossei vascolarizzati (Bedogni, Saia et al. 2011).

Il vantaggio principale della ricostruzione mandibolare con osso vascolarizzato è la possibilità di riabilitare protesicamente l'arcata in un secondo momento, al contrario della ricostruzione con placca in titanio, che non permette alcuna forma di protesizzazione (Ferrari, Bianchi et al. 2008).

In realtà, essendo largamente condiviso che l'implantologia osteointegrata è controindicata nei pazienti oncologici esposti al trattamento con NBP (AAOMS 2007; Khosla, Burr et al. 2007), le possibilità di una riabilitazione protesica su osso vascolarizzato nel paziente con BRONJ sono drasticamente ridotte.

In ultima analisi, la decisione sull'intervento ricostruttivo da utilizzare dopo mandibulectomia dovrebbe essere valutata caso per caso e condivisa con il paziente secondo una logica cautelativa, che tenga soprattutto conto del reale vantaggio della tecnica utilizzata e delle condizioni generali del paziente.

Alla luce di queste considerazioni, è parere della presente Commissione che i sistemi in titanio da ricostruzione mandibolare siano da preferire ai lembi vascolarizzati per difetti mandibolari laterali, mentre i secondi rappresentino l'unica scelta accettabile in caso di difetti estesi controlateralmente.

Tra i possibili siti di prelievo di osso vascolarizzato, la fibula, la cresta iliaca e la scapola sono certamente i più usati (Eckardt, Fokas 2003).

La fibula è un sito molto raro di metastasi ossea (Rajan, Warner et al. 1999), mentre la cresta iliaca e la scapola, essendo ricche in osso spongioso, sono frequentemente sede di metastasi (Mundy 2002). Ne consegue che nel paziente con BRONJ, solitamente affetto da neoplasie maligne metastatiche alle ossa o mieloma multiplo, la scelta dell'osso vascolarizzato dovrebbe cadere preferenzialmente sulla fibula, non solo in virtù delle sue caratteristiche intrinseche e della lunghezza, ma soprattutto per la sua elevata resistenza all'infiltrazione neoplastica.

L'intervento resettivo segmentale per il mascellare superiore è la maxillectomia, che viene solitamente classificata in base all'estensione verticale ed orizzontale del difetto che viene creato per asportare il tessuto patologico (Brown, Shaw 2010; Bidra, Jacob et al. 2012).

Si distinguono maxillectomie parziali e totali, la prima caratterizzata dall'asportazione del solo processo dento-alveolare, con o senza conservazione del palato; la seconda è contraddistinta invece dall'asportazione in blocco di tutte le pareti, incluso il pavimento orbitario.

È opinione di questa Commissione che la maxillectomia parziale (mono o bi-

laterale) con conservazione del palato rappresenti l'intervento resettivo più opportuno nel trattamento della BRONJ.

La ricostruzione ossea del mascellare superiore dopo maxillectomia parziale non è quasi mai necessaria, è può essere pertanto temporaneamente differita o completamente omessa, a patto che non venga meno il sostegno alle strutture orbitarie e nasali.

Deve essere sempre e comunque garantita la separazione tra le fosse nasali ed i seni mascellari da un lato e la cavità orale dall'altro, utilizzando di preferenza tessuti locali per ottenere una chiusura in doppio strato. A tale scopo, la preservazione della mucosa palatale e di gran parte delle gengive permette di ottenere una chiusura mucosa superficiale molto stabile, quando contestualmente associata alla separazione in profondità delle cavità sino-nasali con un lembo peduncolato di bolla di Bichat (Gallego, Junquera et al 2012) o di muscolo temporale.

La maggior parte dei difetti conseguenti a maxillectomia parziale può essere corretta con questa metodica, senza necessità di utilizzare lembi cutanei o muscolari (Bedogni, Saia et al. 2011).

Infine, in caso di necessità di ricostruzione della struttura scheletrica del mascellare, è indicato l'utilizzo di osso vascolarizzato, seguendo le medesime indicazioni descritte in precedenza per la riabilitazione ossea dopo mandibulectomia.

Protocollo di trattamento SICMF-SIPMO

In letteratura non si sono raggiunti a oggi livelli di validazione clinica sufficienti per definire la superiorità della terapia chirurgica rispetto a quella medica quando utilizzate separatamente, in considerazione del fatto che gli interventi chirurgici sono in pratica sempre preceduti o seguiti da terapie mediche (e.g. disinfettanti, antibiotici, OTI (Freiberger, Padilla-Burgos et al. 2012), ozonoterapia (Agrillo, Ungari et al. 2007; Ripamonti, Cislighi et al. 2011), biostimolazione laser (Vescovi, Manfredi et al. 2010), sospensione farmaco (Bedogni, Saia et al. 2011; Wutzl, Pohl et al. 2012). Ma, nell'ambito della chirurgia, si evince dalla lettura della recente letteratura, una potenziale superiorità delle procedure chirurgiche resettive nel controllo della malattia rispetto alla chirurgia meno invasiva (Abu-Id, Warnke et al. 2008; Hoff, Toth et al. 2008; Wutzl, Biedermann et al. 2008; Carlson and Basile 2009; Lazarovici, Yahalom et al. 2009; Stockmann, Vairaktaris et al. 2010; Williamson 2010; Wilde, Heufelder

et al. 2011; Graziani, Vescovi et al. 2012;), pur essendo la prima tipicamente applicata nello stadio 3 di BRONJ secondo AAOMS, mentre la seconda nei più frequenti stadi 2. Si potrebbe ipotizzare che l'inferiorità presunta della chirurgia scarsamente invasiva rispetto alla chirurgia resettiva sia primariamente dovuta ad un errore di selezione dei pazienti, basato su un'imprecisa definizione degli stadi di malattia.

Il fatto che la BRONJ sia stata sinora classificata in base a criteri quasi esclusivamente clinici (Ruggiero, Dodson et al. 2009) ha determinato che pazienti con estensione clinico-radiologica di malattia molto diversa tra loro confluissero negli stessi stadi e ricevessero pertanto i medesimi trattamenti, ovviamente con risultati molto diversi.

È opinione di questa Commissione che non tanto i trattamenti in sé, quanto l'erronea assegnazione degli stessi ai pazienti, avvenuta sulla base di una classificazione di stadio basata in larga misura sul dolore ed i segni di infezione, sia da considerarsi la principale responsabile del fallimento della chirurgia nella terapia della BRONJ.

Quando applicata secondo un principio di assegnazione progressivo in cui l'invasività della procedura chirurgica dipende dall'effettivo grado di estensione della malattia a livello scheletrico, la chirurgia dovrebbe permettere, sul piano teorico, di ottenere risultati sovrapponibili a quelli ottenuti nel trattamento di forme diverse di osteonecrosi/osteomielite.

Da quanto sinora espresso, emerge chiaro il fatto che non esiste un intervento per la cura della BRONJ migliore degli altri in assoluto, ma una serie di terapie chirurgiche progressivamente più invasive, che devono essere adottate in base ad un preciso stadio di progressione della malattia.

La Commissione SICMF-SIPMO, dopo avere analizzato tutte le possibili terapie mediche e chirurgiche adottabili singolarmente o in combinazione tra loro per il trattamento della BRONJ, propone uno schema terapeutico graduato sull'estensione clinico-radiologica della malattia (vedi Capitolo I, Paragrafo "Stadiazione della BRONJ").

Questo protocollo (Tab. 11) è basato – ove possibile – sulla terapia chirurgica, da applicare in ogni stadio della malattia in associazione alla terapia medica. La terapia chirurgica proposta è la più semplice possibile per rendere fruibile il protocollo a tutti i centri che si occupano di diagnosi e trattamento della BRONJ sul territorio nazionale. Gli strumenti a bassa invasività, quali laser e ultrasuoni, sono altamente consigliabili ove disponibili, ma non rappresentano ad oggi un elemento imprescindibile per il raggiungimento del risultato. Lo schema proposto prevede l'assegnazione di un trattamento indicato (i.e.

Tabella 11. Trattamenti raccomandati per la cura dell'osteonecrosi dei mascellari associata a bisfosfonati (BRONJ)

| | Protocollo standard | Protocollo alternativo |
|------------------------------------|--|---|
| | TERAPIA MEDICO-CHIRURGICA COMBINATA | TERAPIA MEDICA NON CHIRURGICA |
| Stadio 1 (BRONJ focale) | <ul style="list-style-type: none"> ▪ Chirurgia dento-alveolare*,#: <ol style="list-style-type: none"> 1. <i>Curettage dento-alveolare, con/senza sequestrectomia e fistolectomia</i> 2. <i>Chirurgia resettiva marginale, in caso di recidiva dopo curettage</i> ▪ Terapia antisettica topica ▪ Terapia antibiotica sistemica perioperatoria ▪ Sospensione NBP sino a guarigione biologica dei tessuti (4-6 settimane) | <ul style="list-style-type: none"> ▪ Terapia antisettica topica ▪ Terapia antibiotica sistemica al bisogno <p><i>con/senza:</i></p> <ul style="list-style-type: none"> ▪ Biostimolazione (Ozonoterapia, laser) ▪ Ossigenoterapia iperbarica ▪ Teriparatide (paziente osteoporotico) <p>Finalità:</p> <ol style="list-style-type: none"> 1. controllo della sintomatologia (palliazione); 2. autosequestrazione 3. remissione |
| Stadio 2 (BRONJ diffusa) | <ul style="list-style-type: none"> ▪ Chirurgia resettiva*,#: <ol style="list-style-type: none"> 1. <i>Marginale: consigliabile solo per BRONJ mandibolare in pazienti osteoporotici</i> 2. <i>Segmentale: in pazienti oncologici o in caso di recidiva dopo resezione marginale</i> ▪ Terapia antibiotica sistemica perioperatoria ▪ Terapia antisettica topica ▪ Sospensione NBP sino a guarigione biologica dei tessuti (4-6 settimane) | |
| Stadio 3 (BRONJ complicata) | <ul style="list-style-type: none"> ▪ Chirurgia resettiva segmentale*,# (con o senza ricostruzione) ▪ Terapia antibiotica sistemica perioperatoria ▪ Terapia antisettica topica ▪ Sospensione NBP sino a guarigione biologica dei tessuti (4-6 settimane) | Consigliabile quando controindicato l'utilizzo del protocollo standard o dopo rifiuto della chirurgia da parte del paziente |

* Consigliabile l'impiego di piezochirurgia e chirurgia laser-assistita per ridurre il traumatismo osseo

Monitoraggio post-operatorio: visita di controllo a 1-3-6-12 mesi. Esame TC di controllo a 6 e 12 mesi. In caso di guarigione a 12 mesi dal trattamento, il paziente rientra nel follow-up di prevenzione della BRONJ

protocollo standard), e di uno o più trattamenti “alternativi” non chirurgici (i.e. protocollo alternativo), nel caso in cui le condizioni cliniche generali del paziente controindichino la scelta chirurgica (vedi Appendice 4 “Protocollo terapeutico della BRONJ”).

Bibliografia

- Advisory Task Force on Bisphosphonate-Related Osteonecrosis of the Jaws (2007): American Association of Oral and Maxillofacial Surgeons position paper on bisphosphonate-related osteonecrosis of the jaws. *J Oral Maxillofac Surg* 65(3): 369-376.
- Abtahi, J., Agholme, F., et al. (2012): Bisphosphonate-induced osteonecrosis of the jaw in a rat model arises first after the bone has become exposed. No primary necrosis in unexposed bone. *J Oral Pathol Med* 41(6): 494-499.
- Abu-Id, M.H., Warnke, P.H., et al. (2008): “Bis-phossy jaws” - High and low risk factors for bisphosphonate-induced osteonecrosis of the jaw. *J Craniomaxillofac Surg* 36(2): 95-103.
- Aghaloo, T.L., Kang, B., et al. (2011): Periodontal disease and bisphosphonates induce osteonecrosis of the jaws in the rat. *J Bone Miner Res* 26(8): 1871-1882.
- Agrillo, A., Petrucci, M.T., et al. (2006): New Therapeutic Protocol in the Treatment of Avascular Necrosis of the Jaws. *J Craniofac Surg* 17(6): 1080-1083.
- Agrillo, A., Ungari, C., et al. (2007) Ozone therapy in the treatment of avascular bisphosphonate-related jaw osteonecrosis. *J Craniofac Surg* 18(5): 1071-1075.
- Allen, M.R. (2008): Skeletal accumulation of bisphosphonates: implications for osteoporosis treatment. *Expert Opin Drug Metab Toxicol* 4(11): 1371-1378.
- Allen, M.R., Kubek, D.J., et al. (2011): Compromised osseous healing of dental extraction sites in zoledronic acid-treated dogs. *Osteoporos Int* 22(2): 693-702.
- Angiero, F., Sannino, C., et al. (2009): Osteonecrosis of the jaws caused by bisphosphonates: evaluation of a new therapeutic approach using the Er:YAG laser. *Lasers Med Sci* 24(6): 849-856.
- Aspenberg, P. (2006): Osteonecrosis: what does it mean? One condition partly caused by bisphosphonates-or another one, preferably treated with them? *Acta Orthop* 77(5): 693-694.
- Badros, A., Terpos, E., et al. (2008): Natural history of osteonecrosis of the jaw in patients with multiple myeloma. *J Clin Oncol* 26(36): 5904-5909.
- Badros, A., Weikel, D., et al. (2006): Osteonecrosis of the jaw in multiple myeloma patients: clinical features and risk factors. *J Clin Oncol* 24(6): 945-952.
- Bashutski, J.D., Eber, R.M., et al. (2010): Teriparatide and osseous regeneration in the oral cavity. *N Engl J Med* 363(25): 2396-2405.

- Bedogni, A., Blandamura, S., et al. (2008): Bisphosphonate-associated jawbone osteonecrosis: a correlation between imaging techniques and histopathology. *Oral Surg Oral Med Oral Pathol Oral Radiol Endod* 105(3): 358-364.
- Bedogni, A., Fusco, V., et al. (2012): Learning from experience. Proposal of a refined definition and staging system for bisphosphonate-related osteonecrosis of the jaw (BRONJ). *Oral Dis* 18(6): 621-623.
- Bedogni, A., Saia, G., et al. (2011): Long-term outcomes of surgical resection of the jaws in cancer patients with bisphosphonate-related osteonecrosis. *Oral Oncol* 47(5): 420-424.
- Bertoldo, F., Santini, D., et al. (2007): Bisphosphonates and osteomyelitis of the jaw: a pathogenic puzzle. *Nat Clin Pract Oncol* 4(12): 711-721.
- Bidra, A.S., Jacob R.F., et al. (2012): Classification of maxillectomy defects: a systematic review and criteria necessary for a universal description." *Prosthet Dent* 107(4): 261-70.
- Bisdas, S., Chambron Pinho, N., et al. (2008): Biphosphonate-induced osteonecrosis of the jaws: CT and MRI spectrum of findings in 32 patients. *Clin Radiol* 63(1): 71-77.
- Bocci, V. (1996): Ozone as bioregulator: Pharmacology and toxicology of ozone-therapy today. *J Biol Regul Homeost Agent* 10: 31-53.
- Bocci, V. (2004): Ozoneas Janus. *Mediators of Inflammation* 13(1): 3-11.
- Bocci, V. and Paulesu, L. (1990): Studies on the biological effects of ozone 1. Induction of interferon gamma on human leucocytes. *Haematologica* 75(6): 510-515.
- Bouquot, J.E. and McMahon, R.E. (2000): Neuropathic pain in maxillofacial osteonecrosis. *J Oral Maxillofac Surg* 58(9): 1003-1020.
- Brozoski, M.A., Traina, A.A., et al. (2012): Bisphosphonate-related osteonecrosis of the jaw. *Rev Bras Reumatol* 52(2): 265-270.
- Brown, J.S. and Shaw, R.J. (2010): Reconstruction of the maxilla and midface: introducing a new classification. *Lancet Oncol* 11(10): 1001-8.
- Campisi, G., Di Fede, O., et al. (2007): Bisphosphonate-related osteonecrosis of the jaw (BRONJ): run dental management designs and issues in diagnosis. *Ann Oncol* 18 Suppl 6: vi168-172.
- Cannon T.Y., Strub G.M., et al (2012): Oromandibular reconstruction. *Clin Anat* 25(1): 108-19.
- Carlson, E.R. and Basile, J.D. (2009): The role of surgical resection in the management of bisphosphonate-related osteonecrosis of the jaws. *J Oral Maxillofac Surg* 67(5 Suppl): 85-95.
- Cheng, A., Mavrokokki, A., et al. (2005): The dental implications of bisphosphonates and bone disease. *Aust Dent J* 50(4 Suppl 2): S4-13.
- Cheung, A. and Seeman, E. (2010): Teriparatide therapy for alendronate-associated osteonecrosis of the jaw. *N Engl J Med* 363(25): 2473-2474.

- Chiu, C.T., Chiang, W.F., et al. (2010): Resolution of oral bisphosphonate and steroid-related osteonecrosis of the jaw—a serial case analysis. *J Oral Maxillofac Surg* 68(5): 1055-1063.
- Colella, G., Campisi, G., et al. (2009): American Association of Oral and Maxillofacial Surgeons position paper: Bisphosphonate-Related Osteonecrosis of the Jaws-2009 update: the need to refine the BRONJ definition. *J Oral Maxillofac Surg* 67(12): 2698-2699.
- Cornish, J., Bava, U., et al. (2011): Bone-bound bisphosphonate inhibits growth of adjacent non-bone cells. *Bone* 49(4): 710-716.
- Cremers, S. and Farooki, A. (2011): Biochemical markers of bone turnover in osteonecrosis of the jaw in patients with osteoporosis and advanced cancer involving the bone. *Ann N Y Acad Sci* 1218: 80-87.
- Dayas, A., Boughton, B.J., et al. (1983): Ozone killing action against bacterial and fungal species; microbiological testing of a domestic ozone generator. *J Clin Pathol* 36: 1102-1104.
- Dimitrakopoulos, I., Magopoulos, C., et al. (2006): Bisphosphonate-induced avascular osteonecrosis of the jaws: a clinical report of 11 cases. *Int J Oral Maxillofac Surg* 35(7): 588-593.
- Ebetino, F.H., Hogan, A.M., et al. (2011): The relationship between the chemistry and biological activity of the bisphosphonates. *Bone* 49(1): 20-33.
- Eckardt, A. and Fokas, K. (2003): Microsurgical reconstruction in the head and neck region: an 18-year experience with 500 consecutive cases. *J Cranio Maxillofac Surg* 31: 197–201.
- Engroff, S.L. and Kim, D.D. (2007) “Treating bisphosphonate osteonecrosis of the jaws: is there a role for resection and vascularized reconstruction?” *J Oral Maxillofac Surg* 65(11): 2374-85.
- Epstein, J., van der Meij, E., et al. (1997): Postradiation osteonecrosis of the mandible: a long-term follow-up study. *Oral Surg Oral Med Oral Pathol Oral Radiol Endod* 83(6): 657-662.
- Fedele, S., Porter, S.R., et al. (2010): Nonexposed variant of bisphosphonate-associated osteonecrosis of the jaw: a case series. *Am J Med* 123(11): 1060-1064.
- Feldmeier, J.J. (2004): Hyperbaric Oxygen for delayed radiation injuries. *Undersea Hyper Med* 31(1): 133-145.
- Feldmeier, J.J., Carl, U., et al. (2003): Hyperbaric oxygen: does it promote growth or recurrence of malignancy?. *Undersea Hyper Med* 30(1): 1-18.
- Ferlito, S., Puzzo, S., et al. (2012): Treatment of bisphosphonate-related osteonecrosis of the jaws: presentation of a protocol and an observational longitudinal study of an Italian series of cases. *Br J Oral Maxillofac Surg* 50(5): 425-429.
- Ferrari, S., Bianchi, B., et al. (2008): Fibula free flap with endosseous implants for reconstructing a resected mandible in bisphosphonate osteonecrosis. *J Oral Maxillofac Surg* 66(5): 999-1003.

- Filleul, O., Crompton, E., et al. (2010): Bisphosphonate-induced osteonecrosis of the jaw: a review of 2,400 patient cases. *J Cancer Res Clin Oncol* 136(8): 1117-1124.
- Freiberger, J.J. (2009): Utility of hyperbaric oxygen in treatment of bisphosphonate-related osteonecrosis of the jaws. *J Oral Maxillofac Surg* 67(5 Suppl): 96-106.
- Freiberger, J.J., Padilla-Burgos, R., et al. (2007): Hyperbaric oxygen treatment and bisphosphonate-induced osteonecrosis of the jaw: a case series. *J Oral Maxillofac Surg* 65(7): 1321-1327.
- Freiberger, J.J., Padilla-Burgos, R., et al. (2012): What is the role of hyperbaric oxygen in the management of bisphosphonate-related osteonecrosis of the jaw: a randomized controlled trial of hyperbaric oxygen as an adjunct to surgery and antibiotics. *J Oral Maxillofac Surg* 70(7): 1573-83.
- Gallego, L., Junquera, L., et al. (2012): The use of pedicled buccal fat pad combined with sequestrectomy in bisphosphonate-related osteonecrosis of the maxilla. *Med Oral Patol Oral Cir Bucal* 17(2): e236-41.
- Garcia-Ferrer, L., Bagan, J. V., et al. (2008): MRI of mandibular osteonecrosis secondary to bisphosphonates. *AJR Am J Roentgenol* 190(4): 949-955.
- Gray, A. (2010): Teriparatide for bone loss in the jaw. *N Engl J Med* 363(25): 2458-2459.
- Graziani, F., Vescovi, P., et al. (2012): Resective Surgical Approach Shows a High Performance in the Management of Advanced Cases of Bisphosphonate-Related Osteonecrosis of the Jaws: A Retrospective Survey of 347 Cases. *J Oral Maxillofac Surg* 70(11): 2501-2507.
- Greenberg, M. (2008): *Burket's Oral Medicine - 11th Ed.* Burket's Oral Medicine - 11th Ed. 11th Ed.
- Greenberg, M. S. (2004): Intravenous bisphosphonates and osteonecrosis. *Oral Surg Oral Med Oral Pathol Oral Radiol Endod* 98(3): 259-260.
- Guzzardella, G. A., Fini, M., et al. (2002): Laser stimulation on bone defect healing: an in vitro study. *Lasers Med Sci* 17(3): 216-220.
- Hansen, T., Kirkpatrick, C.J., et al. (2006): Increased numbers of osteoclasts expressing cysteine proteinase cathepsin K in patients with infected osteoradionecrosis and bisphosphonate-associated osteonecrosis--a paradoxical observation? *Virchows Arch* 449(4): 448-454.
- Hansen, T., Kunkel, M., et al. (2006): Osteonecrosis of the jaws in patients treated with bisphosphonates - histomorphologic analysis in comparison with infected osteoradionecrosis. *J Oral Pathol Med* 35(3): 155-160.
- Harper, R.P. and Fung, E. (2007): Resolution of bisphosphonate-associated osteonecrosis of the mandible: possible application for intermittent low-dose parathyroid hormone [rhPTH(1-34)]. *J Oral Maxillofac Surg* 65(3): 573-580.
- Hoefert, S. and Eufinger, H. (2011): Relevance of a prolonged preoperative antibiotic regime in the treatment of bisphosphonate-related osteonecrosis of the jaw. *J Oral Maxillofac Surg* 69(2): 362-380.

- Hoff, A.O., Toth, B.B., et al. (2008): Frequency and risk factors associated with osteonecrosis of the jaw in cancer treated with intravenous bisphosphonates. *J Bone Miner Res* 23(6): 826-836.
- Holzinger, D., Seemann, R., et al (2013): Long-term success of surgery in bisphosphonate-related osteonecrosis of the jaws (BRONJs). *Oral Oncol* 49(1): 66-70.
- Hopf, H.W. and Holm, J. (2008): Hyperoxia and infection. *Best Pract Res Clin Anaesthesiol* 22(3): 553-569.
- Hsu, C.C., Chuang, Y.W., et al. (2006): Solitary fibular metastasis from lung cancer mimicking stress fracture. *Clin Nucl Med* 31: 269-71.
- Ikebe, T. (2012): Pathophysiology of BRONJ: Drug-related osteoclastic disease of the jaw. *Oral Science International* 10: 1-8.
- Jabbour, Z., El-Hakim, M., et al (2012): The outcomes of conservative and surgical treatment of stage 2 bisphosphonate-related osteonecrosis of the jaws: a case series. *Int J Oral Maxillofac Surg* 41(11): 1404-9.
- Jackson, K., Ashby, M., et al. (2001): 'Burst' ketamine for refractory cancer pain: an open-label audit of 39 patients. *J Pain Symptom Manage* 22: 834-42.
- Kademani, D., Koka, S., et al. (2006): Primary surgical therapy for osteonecrosis of the jaw secondary to bisphosphonate therapy. *Mayo Clin Proc* 81(8): 1100-1103.
- Khan, A. (2008): Bisphosphonate-associated osteonecrosis of the jaw. *Can Fam Physician* 54(7): 1019-1021.
- Khan, A.A., Sandor, G.K., et al. (2008): Canadian Consensus Practice Guidelines for Bisphosphonate Associated Osteonecrosis of the Jaw. *J Rheumatol* 35(7): 1391-1397.
- Khosla, S., Burr, D., et al. (2007): Bisphosphonate-associated osteonecrosis of the jaw: report of a task force of the American Society for Bone and Mineral Research. *J Bone Miner Res* 22(10): 1479-1491.
- Kobayashi, Y., Hiraga, T., et al. (2010): Zoledronic acid delays wound healing of the tooth extraction socket, inhibits oral epithelial cell migration, and promotes proliferation and adhesion to hydroxyapatite of oral bacteria, without causing osteonecrosis of the jaw, in mice. *J Bone Miner Metab* 28(2): 165-175.
- Kos, M., Kuebler, J.F., et al. (2010): Bisphosphonate-related osteonecrosis of the jaws: a review of 34 cases and evaluation of risk. *J Craniomaxillofac Surg* 38(4): 255-259.
- Kos, M. and Luczak, K. (2009): Bisphosphonates promote jaw osteonecrosis through facilitating bacterial colonization. *Bioscience Hypotheses* 2: 34-36.
- Kuhl, S., Walter, C., et al. (2012): Bisphosphonate-related osteonecrosis of the jaws - A review. *Oral Oncol* 48(10): 938-947.
- Kumar, S.K., Gorur, A., et al. (2010): The role of microbial biofilms in osteonecrosis of the jaw associated with bisphosphonate therapy. *Curr Osteoporos Rep* 8(1): 40-48.
- Kumar, S.K., Meru, M., et al. (2008): Osteonecrosis of the jaws secondary to bisphosphonate therapy: a case series. *J Contemp Dent Pract* 9(1): 63-69.

- Landesberg, R., Cozin, M., et al. (2008): Inhibition of oral mucosal cell wound healing by bisphosphonates. *J Oral Maxillofac Surg* 66(5): 839-847.
- Lau, A.N. and Adachi, J.D. (2009): Resolution of osteonecrosis of the jaw after teriparatide [recombinant human PTH-(1-34)] therapy. *J Rheumatol* 36(8): 1835-1837.
- Lazarovici, T.S., Yahalom, R., et al. (2009): Bisphosphonate-related osteonecrosis of the jaws: a single-center study of 101 patients. *J Oral Maxillofac Surg* 67(4): 850-855.
- Lee, J.J., Cheng, S.J., et al. (2011): Successful treatment of advanced bisphosphonate-related osteonecrosis of the mandible with adjunctive teriparatide therapy. *Head Neck* 33(9): 1366-1371.
- Lemound J., Eckardt, A., et al. (2012): Bisphosphonate-associated osteonecrosis of the mandible: reliable soft tissue reconstruction using a local myofascial flap. *Clin Oral Investig* 16(4): 1143-52.
- Lesclous, P., Abi Najm, S., et al. (2009): Bisphosphonate-associated osteonecrosis of the jaw: a key role of inflammation? *Bone* 45(5): 843-852.
- Lew, D.P. and Waldvogel, F.A. (2004): Osteomyelitis. *Lancet* 364(9431): 369-379.
- Magopoulos, C., Karakinaris, G., et al. (2007): Osteonecrosis of the jaws due to bisphosphonate use. A review of 60 cases and treatment proposals. *Am J Otolaryngol* 28(3): 158-163.
- Marangoni, S., Bettini, G., et al. (2011). L'ossigenoterapia iperbarica non modifica l'andamento della BRONJ: risultati di uno studio sperimentale. Atti del XVII Congresso Nazionale della Società Italiana di Chirurgia Maxillo-Facciale (SICMF), Como, Italy. Monduzzi Ed.
- Markose, G., Mackenzie, F.R., et al. (2009): Bisphosphonate osteonecrosis: a protocol for surgical management. *Br J Oral Maxillofac Surg* 47(4): 294-297.
- Martin, T.J. (2000): Report on the American Society for Bone and Mineral Research Annual Scientific Meeting, St Louis, MO, USA, 30 September-4 October 1999. *Trends Endocrinol Metab* 11(2): 72-73.
- Marx, R.E., Cillo, J.E., Jr., et al. (2007): Oral bisphosphonate-induced osteonecrosis: risk factors, prediction of risk using serum CTX testing, prevention, and treatment. *J Oral Maxillofac Surg* 65(12): 2397-2410.
- Marx, R.E., Sawatari, Y., et al. (2005): Bisphosphonate-induced exposed bone (osteonecrosis/osteopetrosis) of the jaws: risk factors, recognition, prevention, and treatment. *J Oral Maxillofac Surg* 63(11): 1567-1575.
- Marx, R.E. and Tursun, R. (2012): Suppurative osteomyelitis, bisphosphonate induced osteonecrosis, osteoradionecrosis: a blinded histopathologic comparison and its implications for the mechanism of each disease. *Int J Oral Maxillofac Surg* 41(3): 283-289.
- Marx, R.E. (2009): Reconstruction of defects caused by bisphosphonate-induced osteonecrosis of the jaw. *J Oral Maxillofac Surg* 65(suppl): 107-119.

- McLeod, N.M., Brennan, P.A., et al. (2012): Bisphosphonate osteonecrosis of the jaw: a historical and contemporary review. *Surgeon* 10(1): 36-42.
- Mercandante, S., Villari, P., et al. (2003): Burst Ketamine to reverse opioid tolerance in cancer pain. *J Pain Symptom Manage* 25:302-305.
- Migliorati, C.A. (2005): Bisphosphonate-associated oral osteonecrosis. *Oral Surg Oral Med Oral Pathol Oral Radiol Endod* 99(2): 135.
- Migliorati, C.A., Epstein, J.B., et al. (2011). Osteonecrosis of the jaw and bisphosphonates in cancer: a narrative review. *Nat Rev Endocrinol* 7(1): 34-42.
- Migliorati, C.A., Schubert, M.M., et al. (2005): Bisphosphonate-associated osteonecrosis of mandibular and maxillary bone: an emerging oral complication of supportive cancer therapy. *Cancer* 104(1): 83-93.
- Miksad, R.A., Lai, K.C., et al. (2011): Quality of life implications of bisphosphonate-associated osteonecrosis of the jaw. *Oncologist* 16(1): 121-132.
- Miller, P.D. (2011): The kidney and bisphosphonates. *Bone* 49(1): 77-81.
- Ministero del Lavoro, della Salute e delle Politiche sociali (settembre 2010): Raccomandazione per la prevenzione dell'osteonecrosi della mascella/mandibola da bifosfonati. Raccomandazione n. 10.
- Moretti, F., Pelliccioni, G.A., et al. (2011): A prospective clinical trial for assessing the efficacy of a minimally invasive protocol in patients with bisphosphonate-associated osteonecrosis of the jaws. *Oral Surg Oral Med Oral Pathol Oral Radiol Endod* 112(6): 777-782.
- Mucke, T., Haarmann, S. et al. (2009): Bisphosphonate related osteonecrosis of the jaws treated by surgical resection and immediate osseous microvascular reconstruction. *J Craniomaxillofac Surg* 37(5): 291-297.
- Mücke T., Koschinski J., et al. (2011): Outcome of treatment and parameters influencing recurrence in patients with bisphosphonate-related osteonecrosis of the jaws. *J Cancer Res Clin Oncol* 137(5): 907-13.
- Muller, P., Guggenheim, B., et al. (2007): Efficacy of gasiform ozone and photodynamic therapy on a multispecies oral biofilm in vitro. *Eur J Oral Sci* 115(1): 77-80.
- Mundy, G.R. (2002): Metastasis to bone: causes, consequences and therapeutic opportunities. *Nat Rev Cancer* 2(8): 584-593.
- Naik, N.H. and Russo, T.A. (2009): Bisphosphonate-related osteonecrosis of the jaw: the role of actinomyces. *Clin Infect Dis* 49(11): 1729-1732.
- Narongroeknawin, P., Danila, M.I., et al. (2010): Bisphosphonate-associated osteonecrosis of the jaw, with healing after teriparatide: a review of the literature and a case report. *Spec Care Dentist* 30(2): 77-82.
- Narvaez, J., Narvaez, J.A., et al. (2012): Lack of response to teriparatide therapy for bisphosphonate-associated osteonecrosis of the jaw. *Osteoporos Int.* 24 (2): 735-6

- Neer, R.M., Arnaud, C.D., et al. (2001): Effect of parathyroid hormone (1-34) on fractures and bone mineral density in postmenopausal women with osteoporosis. *N Engl J Med* 344(19): 1434-1441.
- Nocini, P.F., Saia, G., et al. (2009): Vascularized fibula flap reconstruction of the mandible in bisphosphonate-related osteonecrosis. *Eur J Surg Oncol* 35(4): 373-379.
- Otto, S., Hafner, S., et al. (2010): Bisphosphonate-related osteonecrosis of the jaw: is pH the missing part in the pathogenesis puzzle? *J Oral Maxillofac Surg* 68(5): 1158-1161.
- Paabst, A.M., Ziebart, T., et al. (2012): The influence of bisphosphonates on viability, migration, and apoptosis of human oral keratinocytes - in vitro study. *Clin Oral Investig* 16(1): 87-93.
- Patel S., Choyee S., et al. (2012): Non-exposed bisphosphonate-related osteonecrosis of the jaw: a critical assessment of current definition, staging, and treatment guidelines. *Oral Dis* 18(7): 625-32.
- Pautke, C., Bauer, F., et al. (2011): Fluorescence-guided bone resection in bisphosphonate-related osteonecrosis of the jaws: first clinical results of a prospective pilot study. *J Oral Maxillofac Surg* 69(1): 84-91.
- Posten, W., Wrone, D.A., et al. (2005): Low-level laser therapy for wound healing: mechanism and efficacy. *Dermatol Surg* 31(3): 334-340.
- Rajan P., Warner A., et al. (1999): Fibular metastasis from renal cell carcinoma masquerading as deep vein thrombosis. *BJU Int* 84: 735-6.
- Ravosa, M.J., Ning, J., et al. (2011): Bisphosphonate effects on the behaviour of oral epithelial cells and oral fibroblasts. *Arch Oral Biol* 56(5): 491-498.
- Reid, I.R. (2009): Osteonecrosis of the jaw: who gets it, and why? *Bone* 44(1): 4-10.
- Ripamonti, C.I., Cislighi, E., et al. (2011): Efficacy and safety of medical ozone (O3) delivered in oil suspension applications for the treatment of osteonecrosis of the jaw in patients with bone metastases treated with bisphosphonates: Preliminary results of a phase I-II study. *Oral Oncol* 47(3): 185-190.
- Roelofs, A.J., Jauhainen, M., et al. (2009): Peripheral blood monocytes are responsible for gammadelta T cell activation induced by zoledronic acid through accumulation of IPP/DMAPP. *Br J Haematol* 144(2): 245-250.
- Romeo, U., Galanakis, A., et al. (2011): Observation of pain control in patients with bisphosphonate-induced osteonecrosis using low level laser therapy: preliminary results. *Photomed Laser Surg* 29(7): 447-452.
- Rowshan, H.H., Parham, M.A., et al. (2010): Effect of intermittent systemic administration of recombinant parathyroid hormone (1-34) on mandibular fracture healing in rats. *J Oral Maxillofac Surg* 68(2): 260-267.
- Ruggiero, S.L., Dodson, T.B., et al. (2009): American Association of Oral and Maxillofacial Surgeons position paper on bisphosphonate-related osteonecrosis of the jaws--2009 update. *J Oral Maxillofac Surg* 67(5 Suppl): 2-12.

- Ruggiero, S.L. and Drew, S.J. (2007): Osteonecrosis of the jaws and bisphosphonate therapy. *J Dent Res* 86(11): 1013-1021.
- Ruggiero, S.L., Fantasia, J., et al. (2006): Bisphosphonate-related osteonecrosis of the jaw: background and guidelines for diagnosis, staging and management. *Oral Surg Oral Med Oral Pathol Oral Radiol Endod* 102(4): 433-441.
- Ruggiero, S.L. and Mehrotra, B. (2009): Bisphosphonate-Related Osteonecrosis of the Jaw: Diagnosis, Prevention, and Management. *Annu Rev Med* 60: 85-96.
- Ruggiero, S.L. and Woo, S.B. (2008): Biophosphonate-related osteonecrosis of the jaws. *Dent Clin North Am* 52(1): 111-128.
- Saia, G., Blandamura, S., et al. (2010): Occurrence of bisphosphonate-related osteonecrosis of the jaw after surgical tooth extraction. *J Oral Maxillofac Surg* 68(4): 797-804.
- Scoletta, M., Arduino, P.G. et al. (2010): Effect of low-level laser irradiation on bisphosphonate-induced osteonecrosis of the jaws: preliminary results of a prospective study. *Photomed Laser Surg* 28(2): 179-184.
- Sedghizadeh, P.P., Kumar, S.K., et al. (2008): Identification of microbial biofilms in osteonecrosis of the jaws secondary to bisphosphonate therapy. *J Oral Maxillofac Surg* 66(4): 767-775.
- Sedghizadeh, P.P., Kumar, S.K., et al. (2009): Microbial biofilms in osteomyelitis of the jaw and osteonecrosis of the jaw secondary to bisphosphonate therapy. *J Am Dent Assoc* 140(10): 1259-1265.
- Seth R., Futran N.D., et al (2010): Outcomes of vascularized bone graft reconstruction of the mandible in bisphosphonate-related osteonecrosis of the jaws. *Laryngoscope* 120(11): 2165-71.
- Stockmann, P., Vairaktaris, E., et al. (2010): Osteotomy and primary wound closure in bisphosphonate-associated osteonecrosis of the jaw: a prospective clinical study with 12 months follow-up. *Support Care Cancer* 18(4): 449-460.
- Stubinger, S., Dissmann, J.P., et al. (2009). A preliminary report about treatment of bisphosphonate related osteonecrosis of the jaw with Er:YAG laser ablation. *Lasers Surg Med* 41(1): 26-30.
- Subramanian, G., Cohen, H.V., et al. (2011): A model for the pathogenesis of bisphosphonate-associated osteonecrosis of the jaw and teriparatide's potential role in its resolution. *Oral Surg Oral Med Oral Pathol Oral Radiol Endod* 112(6): 744-753.
- Terpos, E., Sezer, O., et al. (2009): The use of bisphosphonates in multiple myeloma: recommendations of an expert panel on behalf of the European Myeloma Network. *Ann Oncol* 20(8): 1303-1317.
- Totola, A., Bettini, G., et al. (2010): Caratteristiche dell'osso alveolare in corso di trattamento con amino-bisfosfonati: risultati di uno studio pilota caso-controllo. *Atti del Congresso: Osteonecrosi dei mascellari - prevenzione, diagnosi, trattamento - Update 2010, Alessandria.*
- Tsai, K.Y., Huang, C.S., et al. (2010): More on the resolution of bisphosphonate-associated osteonecrosis of the jaw. *J Rheumatol* 37(3): 675; author reply 676.

- Tubiana-Hulin, M., Spielmann, M., et al. (2009): Physiopathology and management of osteonecrosis of the jaws related to bisphosphonate therapy for malignant bone lesions. A French expert panel analysis. *Crit Rev Oncol Hematol* 71(1): 12-21.
- Urade, M., Tanaka, N., et al. (2011): Nationwide survey for bisphosphonate-related osteonecrosis of the jaws in Japan. *J Oral Maxillofac Surg* 69(11): 364-371.
- Vahle, J.L., Sato, M., et al. (2002): Skeletal changes in rats given daily subcutaneous injections of recombinant human parathyroid hormone (1-34) for 2 years and relevance to human safety. *Toxicol Pathol* 30(3): 312-321.
- Vescovi, P., Manfredi, M., et al. (2012): Early surgical laser-assisted management of bisphosphonate-related osteonecrosis of the jaws (BRONJ): a retrospective analysis of 101 treated sites with long-term follow-up. *Photomed Laser Surg* 30(1): 5-13.
- Vescovi, P., Manfredi, M., et al. (2010): Surgical approach with Er:YAG laser on osteonecrosis of the jaws (ONJ) in patients under bisphosphonate therapy (BPT). *Lasers Med Sci* 25(1): 101-113.
- Vescovi, P., Merigo, E., et al. (2008): Nd:YAG laser biostimulation in the treatment of bisphosphonate-associated osteonecrosis of the jaw: clinical experience in 28 cases. *Photomed Laser Surg* 26(1): 37-46.
- Vescovi, P., Merigo, E., et al. (2006): Bisphosphonate-associated osteonecrosis (BON) of the jaws: a possible treatment? *J Oral Maxillofac Surg* 64(9): 1460-1462.
- Vescovi, P., Merigo, E., et al. (2012): Bisphosphonates-related osteonecrosis of the jaws: a concise review of the literature and a report of a single-centre experience with 151 patients. *J Oral Pathol Med* 41(3): 214-221.
- Vescovi, P. and Nammour, S. (2010): Bisphosphonate-Related Osteonecrosis of the Jaw (BRONJ) therapy. A critical review. *Minerva Stomatol* 59(4): 181-203, 204-113.
- Voss, P.J., Joshi Oshero, J., et al. (2012): Surgical treatment of bisphosphonate-associated osteonecrosis of the jaw: Technical report and follow up of 21 patients. *J Craniomaxillofac Surg* 40(8): 719-25.
- Wei, X., Pushalkar, S., et al. (2012): Molecular profiling of oral microbiota in jawbone samples of bisphosphonate-related osteonecrosis of the jaw. *Oral Dis* 18(6): 602-612.
- Wen, D., Qing, L., et al (2011): Anatomic site variability in rat skeletal uptake and desorption of fluorescently labeled bisphosphonate. *Oral Dis* 17(4): 427-32.
- Wilde, F., Heufelder, M., et al. (2011): The role of surgical therapy in the management of intravenous bisphosphonates-related osteonecrosis of the jaw. *Oral Surg Oral Med Oral Pathol Oral Radiol Endod* 111(2): 153-163.
- Williamson, R.A. (2010): Surgical management of bisphosphonate induced osteonecrosis of the jaws. *Int J Oral Maxillofac Surg* 39(3): 251-255.
- Woo, S.B., Hellstein, J.W., et al. (2006): Narrative [corrected] review: bisphosphonates and osteonecrosis of the jaws. *Ann Intern Med* 144(10): 753-761.

- Wutzl, A., Biedermann, E., et al. (2008): Treatment results of bisphosphonate-related osteonecrosis of the jaws. *Head Neck* 30(9): 1224-1230.
- Wutzl, A., Pohl, S., et al. (2012): Factors influencing surgical treatment of bisphosphonate-related osteonecrosis of the jaws. *Head Neck* 34(2): 194-200.
- Yamazaki, Y., Kitagawa, Y., et al. (2010): Use of FDG PET to evaluate hyperbaric oxygen therapy for bisphosphonate-related osteonecrosis of the jaw. *Clin Nucl Med* 35(8): 590-591.
- Yoneda, T., Hagino, H., et al. (2010): Bisphosphonate-related osteonecrosis of the jaw: position paper from the Allied Task Force Committee of Japanese Society for Bone and Mineral Research, Japan Osteoporosis Society, Japanese Society of Periodontology, Japanese Society for Oral and Maxillofacial Radiology, and Japanese Society of Oral and Maxillofacial Surgeons. *J Bone Miner Metab* 28(4): 365-383.

Appendice 4: protocollo terapeutico della BRONJ

| TERAPIA | Protocollo standard: TERAPIA MEDICO-CHIRURGICA COMBINATA |
|-------------------------|---|
| Stadio 1 (BRONJ focale) | <ul style="list-style-type: none">■ Chirurgia dento-alveolare■ Terapia antisettica topica■ Terapia antibiotica sistemica perioperatoria■ Sospensione perioperatoria NBP <p><i>Dettaglio per chirurgia dento-alveolare:</i></p> <ol style="list-style-type: none">1. curettage osseo, eventualmente associato a sequestrectomia e/o fistolectomia, (anestesia locale/loco-regionale) con utilizzo di lembi muco-periosteici per la chiusura primaria del sito chirurgico, in assenza di tensione;2. chirurgia resettiva marginale, (anestesia locale/loco-regionale): asportazione di cassetto osseo-dento alveolare, osteoplastica di rimodellamento dei bordi, chiusura primaria del sito chirurgico con lembi muco-periosteici, in assenza di tensione. <p><i>Indicazione:</i> recidiva di BRONJ dopo curettage osseo</p> <p><i>Consigliabile:</i> impiego di piezochirurgia e chirurgia laser-assistita per ridurre il traumatismo su osso e mucose orali</p> <p><i>Dettaglio per terapia antisettica:</i></p> <p>stadio 1a (assenza di suppurazione): clorossidina alcoolica 0.2% (2 sciacqui/die) dal giorno dell'operazione fino alla guarigione del sito di intervento</p> <p>stadio 1b (presenza di suppurazione): clorossidina alcoolica 0.2% (2 sciacqui/die) da iniziare 1 settimana prima dell'intervento e continuare fino alla guarigione del sito chirurgico</p> <p><i>Dettaglio per terapia antibiotica sistemica:</i></p> <p>stadio 1a (assenza di suppurazione)</p> <ul style="list-style-type: none">■ Molecola: amoxicillina + acido clavulanico¹ [1gr x 3/die] o sultamicillina¹ [750mg x 3/die]. Possibile associazione con metronidazolo² [500mgx 3/die]. In pazienti con allergia accertata a penicilline sono consigliabili eritromicina, clindamicina o ciprofloxacina■ <i>Via di somministrazione:</i> per os■ <i>Durata:</i> dal giorno dell'intervento per 7-10 giorni o fino alla guarigione del sito chirurgico <p>stadio 1b (presenza di suppurazione)</p> <ul style="list-style-type: none">■ Molecola: amoxicillina + acido clavulanico¹ [1gr x 3/die] o sultamicillina¹ [750mg x 3/die] associata a metronidazolo² [500mgx 3/die]. In pazienti con allergia accertata a penicilline sono consigliabili eritromicina, clindamicina o ciprofloxacina■ <i>Via di somministrazione:</i> per os■ <i>Durata:</i> da iniziarsi 1 settimana prima dell'intervento e continuare per 7-10 giorni o fino alla guarigione del sito chirurgico <p><i>Dettaglio per sospensione NBP:</i> è consigliabile la sospensione dell'NBP dal momento della chirurgia alla guarigione biologica dei tessuti (4-6 settimane), soprattutto nel caso di paziente oncologico in terapia con NBP e.v. mensile, sentito il parere del medico prescrittore</p> <p>Monitoraggio post-operatorio: visita di controllo a 1-3-6-12 mesi. Esame TC di controllo a 6 e 12 mesi. In caso di guarigione il paziente rientra nel follow-up.</p> <hr/> <p>Protocolli alternativi: TERAPIA MEDICA NON CHIRURGICA. Da considerarsi dopo rifiuto da parte del paziente, o nell'impossibilità di applicazione del protocollo standard. La terapia medica non chirurgica consta di terapia antisettica di mantenimento con clorexidina 0.12% non alcoolica (2 sciacqui/die per 7 giorni al mese) e di terapia antibiotica come per stadio 1b, da iniziare alla comparsa di dolore e suppurazione e proseguire per 7-10 giorni. Utile associare i seguenti presidi:</p> <ul style="list-style-type: none">■ <i>biostimolazione (ozonoterapia, laser)</i>■ <i>ossigenoterapia iperbarica</i>■ <i>teriparatide (solo in paziente osteoporotico e non oncologico)</i> |

Protocollo standard: TERAPIA MEDICO-CHIRURGICA COMBINATA

- Chirurgia resettiva
- Terapia antisettica topica
- Terapia antibiotica sistemica perioperatoria
- Sospensione perioperatoria NBP

Dettaglio per Chirurgia resettiva:

- 1. marginale** (anestesia loco-regionale o narcosi): asportazione di cassetto osseo-dento alveolare, osteoplastica di rimodellamento dei bordi, chiusura primaria del sito chirurgico con lembi muco-periostei in assenza di tensione
Indicazione: per localizzazione mandibolare di BRONJ; consigliabile in prima istanza in pazienti in trattamento con NBP per patologia osteometabolica
- 2. segmentale** (anestesia generale): asportazione a tutto spessore dell'osso coinvolto, inclusivo del periostio, per via intraorale esclusiva (mascellare) o intra extra-orale combinata (mandibola); conservazione dei tessuti molli (muose e cute) nel sito di resezione ossea (consentita asportazione selettiva di fistole); ricostruzione mandibolare con placca in titanio in caso di emi-mandibulectomia; lembo di perone vascolarizzato in caso di mandibulectomia subtotale. Ricostruzione mascellare con lembo di Bichat per separazione delle cavità naso-sinusali; ricostruzione con lembo di perone vascolarizzato in caso di asportazione della mesostruttura; valutazione preoperatoria dei margini di resezione in tessuto osseo radiologicamente integro alla TC e MR; esame istologico separato dei margini di resezione.

Indicazione: per localizzazione mascellare di BRONJ, per recidiva BRONJ dopo resezione marginale della mandibola.

Consigliabile: impiego di piezochirurgia e chirurgia laser-assistita per ridurre il traumatismo

Dettaglio per Terapia antisettica:

- **stadio 2a** (*assenza di suppurazione*): **clorexidina alcolica 0.2% (2 sciacqui/die)** dal giorno dell'operazione fino alla guarigione del sito di intervento;
- **stadio 2b** (*presenza di suppurazione*): **clorexidina alcolica 0.2% (2 sciacqui/die)** iniziata 1 settimana prima dell'intervento e fino alla guarigione del sito di intervento

Dettaglio per terapia antibiotica sistemica:

- stadio 2a** (*assenza di suppurazione*)
 - *Molecola:* **sulbactam/ampicillina¹** [1gr x 3/die] o **ceftriaxone³** associata a **Metronidazolo²** [500mgx 3/die]. In pazienti con allergia accertata a penicilline sono consigliabili **eritromicina**, **clindamicina** o **ciprofloxacina**
 - *Via di somministrazione:* sistemica e.v.
 - *Durata:* dal giorno dell'intervento per 7-10 giorni o fino alla guarigione del sito chirurgico
- stadio 2b** (*presenza di suppurazione*)
 - *Molecola:* **preoperatorio: amoxicillina + acido clavulanico¹** [1gr x 3/die], o **sultamicillina** [750mg x 2/die] associata a **metronidazolo²** [500mgx 3/die] *peri-postoperatorio: sulbactam/ampicillina¹ [1gr x 3/die] o **ceftriaxone³** associata a **metronidazolo²** [500mgx 3/die]
In pazienti con allergia accertata a penicilline sono consigliabili **eritromicina**, **clindamicina** o **ciprofloxacina***
 - *Via di somministrazione:* per os preoperatoria; sistemica post-operatoria
 - *Durata:* da iniziarsi 1 settimana prima dell'intervento e continuare per 7-10 giorni o fino alla guarigione del sito chirurgico

Dettaglio per sospensione NBP: è consigliabile la sospensione dell'NBP dal momento della chirurgia alla guarigione biologica dei tessuti (4-6 settimane), soprattutto nel caso di un paziente oncologico in terapia con NBP e.v. mensile, sentito il parere del medico prescrittore.

Monitoraggio post-operatorio: visita di controllo a 1-3-6-12 mesi. Esame Tc di controllo a 6 e 12 mesi. In caso di guarigione il paziente rientra nel follow-up.

Protocolli alternativi: TERAPIA MEDICA NON CHIRURGICA. Da considerarsi dopo rifiuto da parte del paziente, o nell'impossibilità di applicazione del protocollo standard. La terapia medica non chirurgica consta di terapia antisettica di mantenimento con clorexidina 0.12% non alcolica (2 sciacqui/die per 7 giorni al mese) e di terapia antibiotica come per stadio 1b, da iniziare alla comparsa di dolore e suppurazione e proseguire per 7-10 giorni. Utile associare i seguenti presidi:

- *biostimolazione (ozonoterapia, laser)*
- *ossigenoterapia iperbarica*
- *teriparatide (solo in paziente osteoporotico e non oncologico)*

Protocollo standard: **TERAPIA MEDICO-CHIRURGICA COMBINATA**

- Chirurgia resettiva
- Terapia antisettica topica
- Terapia antibiotica sistemica perioperatoria
- Sospensione perioperatoria NBP

Dettaglio per Chirurgia resettiva:

segmentale (anestesia generale): asportazione a tutto spessore dell'osso coinvolto, incluso del periostio, per via intraorale esclusiva (mascellare) o intra extra-orale combinata (mandibola); conservazione dei tessuti molli (mucose e cute) nel sito di resezione ossea (consentita asportazione selettiva di fistole); ricostruzione mandibolare con placca in titanio in caso di emi-mandibulectomia; lembo di perone vascolarizzato in caso di mandibulectomia subtotale. Ricostruzione mascellare con lembo di Bichat per separazione delle cavità naso-sinusal; ricostruzione con lembo di perone vascolarizzato in caso di asportazione della mesostruttura; valutazione perioperatoria dei margini di resezione in tessuto osseo radiologicamente integro alla TC e MR; esame istologico separato dei margini di resezione.

Indicazione: pazienti in NBP per malattie oncologiche, ovvero recidiva BRONJ dopo resezione marginale, in pazienti con malattia di base giudicata stabile dal curante

Consigliabile: impiego di piezochirurgia e chirurgia laser-assistita per ridurre il traumatismo

Dettaglio per Terapia antisettica:

- **clorexidina alcoolica 0.2% (2 sciacqui/die)** dal giorno dell'operazione fino alla guarigione del sito di intervento

Consigliabile: in presenza di importante secrezione purulenta, *terapia antisettica perioperatoria come per stadio 2b*

Dettaglio per terapia antibiotica sistemica:

- **Molecola: sulbactam/ampicillina¹ [1gr x 3/die] o ceftriaxone³ associata a Metronidazolo² [500mgx 3/die].** In pazienti con allergia accertata a penicilline sono consigliabili **eritromicina, clindamicina o ciprofloxacina**
- **Via di somministrazione:** sistemica e.v.
- **Durata:** dal giorno dell'intervento per 7-10 giorni o fino alla guarigione del sito chirurgico

Consigliabile: in presenza di importante secrezione purulenta, *terapia antibiotica perioperatoria come per stadio 2b.*

Dettaglio per sospensione NBP: è consigliabile la sospensione dell'NBP dal momento della chirurgia alla guarigione biologica dei tessuti (4-6 settimane), soprattutto nel caso di un paziente oncologico in terapia con NBP e.v. mensile, sentito il parere del medico prescrittore

Monitoraggio post-operatorio: visita di controllo a 1-3-6-12 mesi. Esame TC di controllo a 6 e 12 mesi. In caso di guarigione il paziente rientra nel follow-up di prevenzione della BRONJ

Protocolli alternativi: TERAPIA MEDICA NON CHIRURGICA. Da considerarsi dopo rifiuto da parte del paziente, o nell'impossibilità di applicazione del protocollo standard. La terapia medica non chirurgica consta di terapia antisettica di mantenimento con clorexidina 0.12% non alcoolica (2 sciacqui/die per 7 giorni al mese) e di terapia antibiotica come per stadio 1b, da iniziare alla comparsa di dolore e suppurazione e proseguire per 7-10 giorni. Utile associare i seguenti presidi:

- *biostimolazione (ozonoterapia, laser)*
- *ossigenoterapia iperbarica*
- *teriparatide (solo in paziente osteoporotico e non oncologico)*

¹ attivi contro Gram-negativi e Gram-positivi β-lattamasi resistenti

² prevenzione delle infezioni post-operatorie causate da batteri anaerobi, particolarmente Bacteroides e cocchi gram-positivi anaerobi

³ attivi contro Gram-negativi o flora mista con presenza di Gram-negativi resistenti ai più comuni antibiotici - utile in pazienti defedati

Stampato nel mese di marzo 2013
presso C.L.E.U.P. "Coop. Libreria Editrice Università di Padova"
via G. Belzoni 118/3 - 35121 Padova (t. +39 049 8753496)
www.cleup.it
www.facebook.com/cleup