

AFFIDABILITÀ DELL' AGOBIOPSIA PERCUTANEA DI NODULI POLMONARI DI PICCOLE DIMENSIONI ESEGUITI CON GUIDA TC A FASCIO CONICO

Poster No.	PS-25/63
Tipo	E-POSTER SCIENTIFICO
Sezione	RADIOLOGIA INTERVENTISTICA
Autori	Nicoletta LANDO - VERONA (VR) , L. GERACI , G. TANZARELLA , G. PUNTEL , G. PUPPINI , S. MONTEMEZZI

Scopo:

Valutare l'affidabilità e il tasso di complicanze delle agobiopsie dei noduli polmonari di piccole dimensioni eseguite mediante guida TC a fascio conico con braccio "a C".

Materiali e metodi:

Sono stati inclusi 32 pazienti con 32 noduli polmonari inferiori ai 15 mm sottoposti ad agobiopsia percutanea mediante guida TC a fascio conico con braccio "a C" in un intervallo di 48 mesi da Gennaio 2018 a Dicembre 2021. Le procedure sono state eseguite con ago da biopsia automatico BARD MONOPTY © da 18 G. La biopsia è stata considerata diagnostica in presenza di esito istologico univoco, in assenza di necessità di ulteriori correlazioni anatomo-cliniche e/o in presenza di conferma istologica sul pezzo operatorio e/o con andamento clinico-radiologico al follow-up compatibile con l'istologia. Le complicanze principali della procedura comprendono emoftoe e PNX.

Risultati:

26 biopsie (81.3%) sono risultate diagnostiche. 17 (53.1%) sono risultate positive per malignità e 9 (28.1%) negative per malignità. Delle 6 biopsie non diagnostiche, 5 sono risultate lesioni maligne al follow-up e 1 paziente è stato perso al follow-up. Si sono verificati 18 PNX (56.3%) di cui 2 PNX (6.3%) con necessità di posizionamento di drenaggio toracico e 2 casi di emoftoe (6.3%) risolti con la variazione di decubito.

Conclusioni:

La TC a fascio conico è un valido supporto per l'agobiopsia percutanea di noduli polmonari di piccole dimensioni. I frustoli prelevati risultano diagnostici in un' alta percentuale di casi con frequenza comparabile ai dati della letteratura riguardanti biopsie polmonari sotto guida TC spirale o TC a fascio conico. Il tasso di PNX è lievemente più alto che in letteratura, pur trattandosi per la maggiore di PNX di minima entità che richiedono esclusivamente il monitoraggio clinico.

Informazioni Personali:

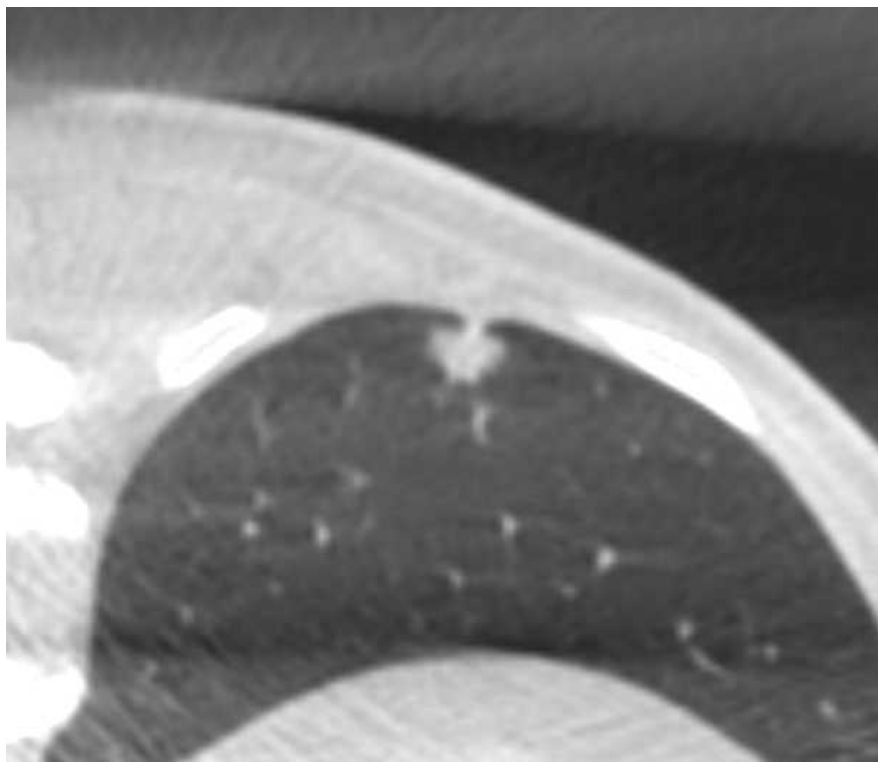
Note Bibliografiche:

[Zhou Q, Dong J, He J, et al. The Society for Translational Medicine: indications and methods of percutaneous transthoracic needle biopsy for diagnosis of lung cancer. J Thorac Dis. 2018 Sep. doi: 10.21037/jtd.2018.09.28](#)

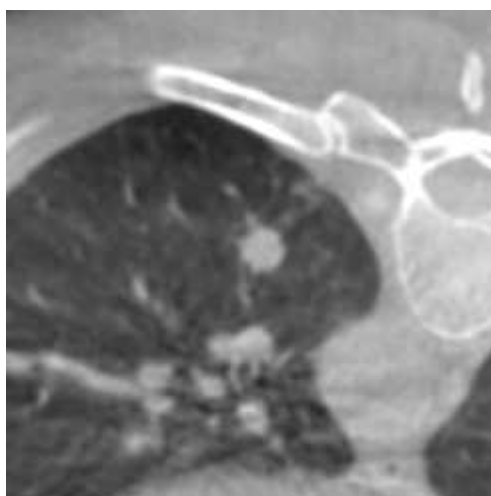
[Choi JW, Park CM, Goo JM, et al. C-arm cone-beam CT-guided percutaneous transthoracic needle biopsy of small \(\$\leq\$ 20 mm\) lung nodules: diagnostic accuracy and complications in 161 patients. AJR Am J Roentgenol. 2012 Sep. doi: 10.2214/AJR.11.7576](#)

[Yan GW, Bhetuwal A, Yan GW, A Systematic Review and Meta-Analysis of C-Arm Cone-Beam CT-Guided Percutaneous Transthoracic Needle Biopsy of Lung Nodules. Pol J Radiol. 2017 Mar doi: 10.12659/PJR.899626.](#)

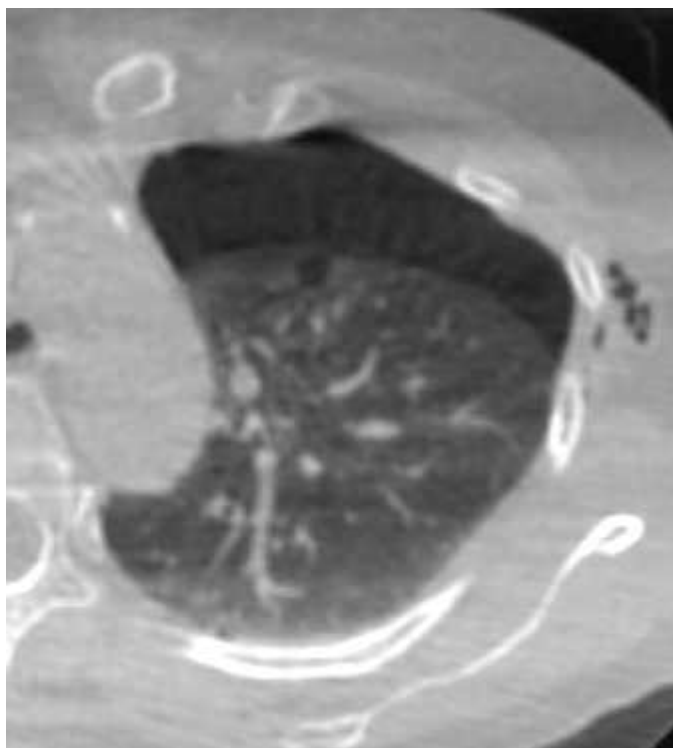
Immagini:



TC cone beam di centratura (nodulo di 10 mm)



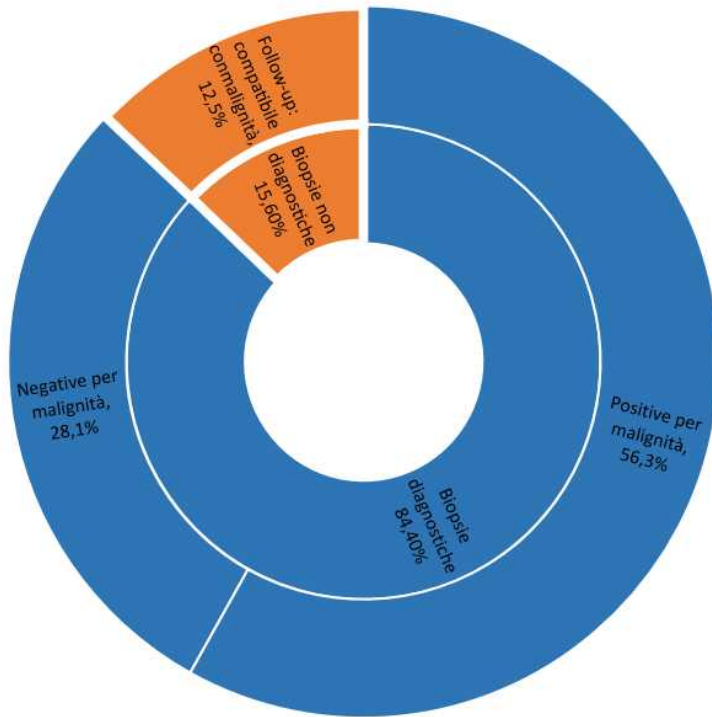
TC cone beam di centratura (nodulo di 9 mm)



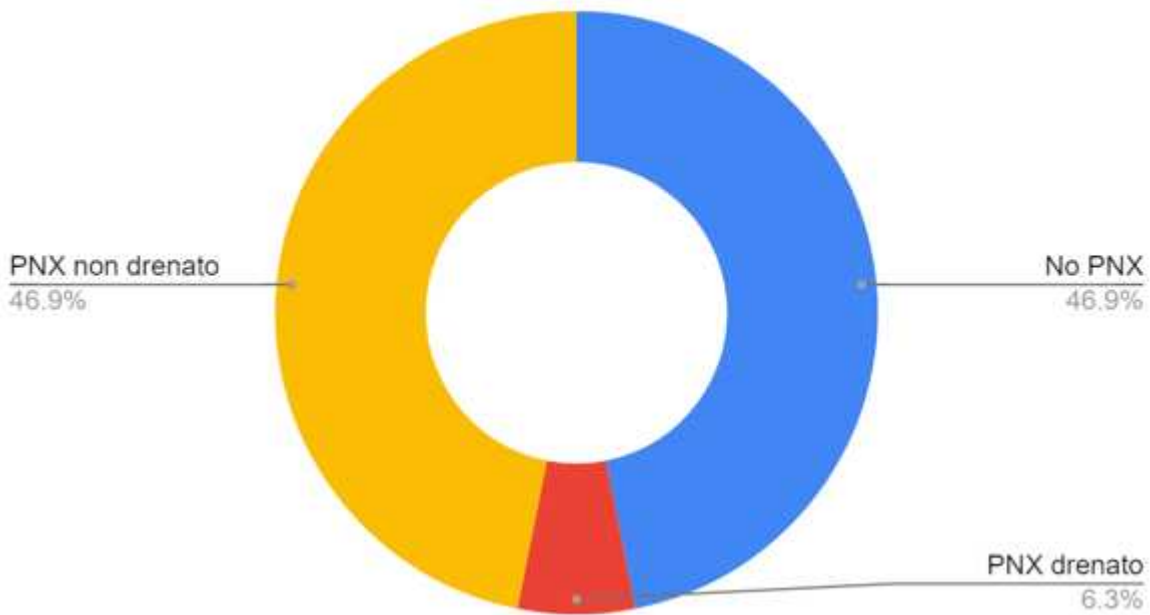
TC cone beam di controllo post procedurale: PNX

Numero pazienti	32
Maschi: Femmine	17:15
Età media (anni)	65.4
Dimensione media noduli (mm)	12.25 (8-15)
Spessore medio parete toracica (mm)	38.63 (16-80)
Distanza media pleura-lesione traiettoria ago (mm)	15.22 (0-76)
Numero medio prelievi	4.1 (1-7)
Decubito pz Prono:Supino:Laterale	08:11:01

Affidabilità biopsie

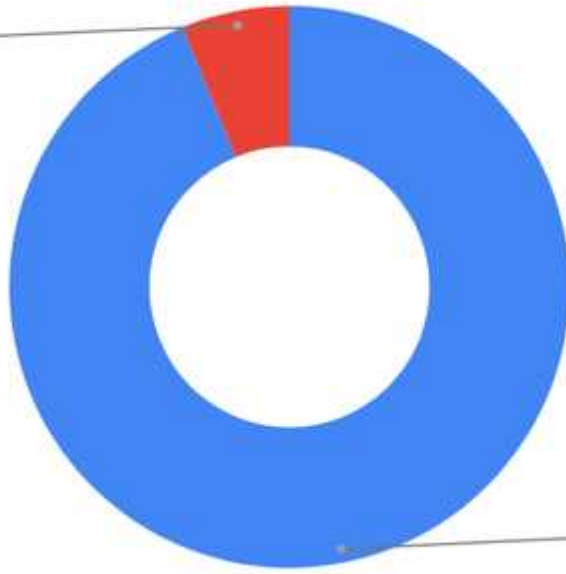


Complicanza: PNX



Complicita: emoftoe

Emoftoe autorisolta
6.3%



No emoftoe
93.7%
